This is a digital copy of a book that was preserved for generations on library shelves before it was carefully scanned by Google as part of a project to make the world's books discoverable online.

It has survived long enough for the copyright to expire and the book to enter the public domain. A public domain book is one that was never subject to copyright or whose legal copyright term has expired. Whether a book is in the public domain may vary country to country. Public domain books are our gateways to the past, representing a wealth of history, culture and knowledge that's often difficult to discover.

Marks, notations and other marginalia present in the original volume will appear in this file - a reminder of this book's long journey from the publisher to a library and finally to you.

Usage guidelines

Google is proud to partner with libraries to digitize public domain materials and make them widely accessible. Public domain books belong to the public and we are merely their custodians. Nevertheless, this work is expensive, so in order to keep providing this resource, we have taken steps to prevent abuse by commercial parties, including placing technical restrictions on automated querying.

We also ask that you:

+ *Make non-commercial use of the files* We designed Google Book Search for use by individuals, and we request that you use these files for personal, non-commercial purposes.

+ *Refrain from automated querying* Do not send automated queries of any sort to Google's system: If you are conducting research on machine translation, optical character recognition or other areas where access to a large amount of text is helpful, please contact us. We encourage the use of public domain materials for these purposes and may be able to help.

+ *Maintain attribution* The Google "watermark" you see on each file is essential for informing people about this project and helping them find additional materials through Google Book Search. Please do not remove it.

+ *Keep it legal* Whatever your use, remember that you are responsible for ensuring that what you are doing is legal. Do not assume that just because we believe a book is in the public domain for users in the United States, that the work is also in the public domain for users in other countries. Whether a book is still in copyright varies from country to country, and we can't offer guidance on whether any specific use of any specific book is allowed. Please do not assume that a book's appearance in Google Book Search means it can be used in any manner anywhere in the world. Copyright infringement liability can be quite severe.

About Google Book Search

Google's mission is to organize the world's information and to make it universally accessible and useful. Google Book Search helps readers discover the world's books while helping authors and publishers reach new audiences. You can search through the full text of this book on the web at `http://books.google.com/`

Über dieses Buch

Dies ist ein digitales Exemplar eines Buches, das seit Generationen in den Regalen der Bibliotheken aufbewahrt wurde, bevor es von Google im Rahmen eines Projekts, mit dem die Bücher dieser Welt online verfügbar gemacht werden sollen, sorgfältig gescannt wurde.

Das Buch hat das Urheberrecht überdauert und kann nun öffentlich zugänglich gemacht werden. Ein öffentlich zugängliches Buch ist ein Buch, das niemals Urheberrechten unterlag oder bei dem die Schutzfrist des Urheberrechts abgelaufen ist. Ob ein Buch öffentlich zugänglich ist, kann von Land zu Land unterschiedlich sein. Öffentlich zugängliche Bücher sind unser Tor zur Vergangenheit und stellen ein geschichtliches, kulturelles und wissenschaftliches Vermögen dar, das häufig nur schwierig zu entdecken ist.

Gebrauchsspuren, Anmerkungen und andere Randbemerkungen, die im Originalband enthalten sind, finden sich auch in dieser Datei – eine Erinnerung an die lange Reise, die das Buch vom Verleger zu einer Bibliothek und weiter zu Ihnen hinter sich gebracht hat.

Nutzungsrichtlinien

Google ist stolz, mit Bibliotheken in partnerschaftlicher Zusammenarbeit öffentlich zugängliches Material zu digitalisieren und einer breiten Masse zugänglich zu machen. Öffentlich zugängliche Bücher gehören der Öffentlichkeit, und wir sind nur ihre Hüter. Nichtsdestotrotz ist diese Arbeit kostspielig. Um diese Ressource weiterhin zur Verfügung stellen zu können, haben wir Schritte unternommen, um den Missbrauch durch kommerzielle Parteien zu verhindern. Dazu gehören technische Einschränkungen für automatisierte Abfragen.

Wir bitten Sie um Einhaltung folgender Richtlinien:

+ *Nutzung der Dateien zu nichtkommerziellen Zwecken* Wir haben Google Buchsuche für Endanwender konzipiert und möchten, dass Sie diese Dateien nur für persönliche, nichtkommerzielle Zwecke verwenden.

+ *Keine automatisierten Abfragen* Senden Sie keine automatisierten Abfragen irgendwelcher Art an das Google-System. Wenn Sie Recherchen über maschinelle Übersetzung, optische Zeichenerkennung oder andere Bereiche durchführen, in denen der Zugang zu Text in großen Mengen nützlich ist, wenden Sie sich bitte an uns. Wir fördern die Nutzung des öffentlich zugänglichen Materials für diese Zwecke und können Ihnen unter Umständen helfen.

+ *Beibehaltung von Google-Markenelementen* Das "Wasserzeichen" von Google, das Sie in jeder Datei finden, ist wichtig zur Information über dieses Projekt und hilft den Anwendern weiteres Material über Google Buchsuche zu finden. Bitte entfernen Sie das Wasserzeichen nicht.

+ *Bewegen Sie sich innerhalb der Legalität* Unabhängig von Ihrem Verwendungszweck müssen Sie sich Ihrer Verantwortung bewusst sein, sicherzustellen, dass Ihre Nutzung legal ist. Gehen Sie nicht davon aus, dass ein Buch, das nach unserem Dafürhalten für Nutzer in den USA öffentlich zugänglich ist, auch für Nutzer in anderen Ländern öffentlich zugänglich ist. Ob ein Buch noch dem Urheberrecht unterliegt, ist von Land zu Land verschieden. Wir können keine Beratung leisten, ob eine bestimmte Nutzung eines bestimmten Buches gesetzlich zulässig ist. Gehen Sie nicht davon aus, dass das Erscheinen eines Buchs in Google Buchsuche bedeutet, dass es in jeder Form und überall auf der Welt verwendet werden kann. Eine Urheberrechtsverletzung kann schwerwiegende Folgen haben.

Über Google Buchsuche

Das Ziel von Google besteht darin, die weltweiten Informationen zu organisieren und allgemein nutzbar und zugänglich zu machen. Google Buchsuche hilft Lesern dabei, die Bücher dieser Welt zu entdecken, und unterstützt Autoren und Verleger dabei, neue Zielgruppen zu erreichen. Den gesamten Buchtext können Sie im Internet unter `http://books.google.com` durchsuchen.



Harvard University

Library of
The Medical School
and
The School of Public Health

Henry F. Sears, M.D.

Archiv

für

pathologische Anatomie und Physiologie

und für

klinische Medicin.

Herausgegeben

von

Rudolf Virchow.

Band 142.

Folge XIV. Band II.

Mit 13 Tafeln.

Berlin,

Druck und Verlag von Georg Reimer.

1895.

HARVARD UNIVERSITY
SCHOOL OF MEDICINE AND PUBLIC HEALTH
LIBRARY

41

Inhalt des 142. Bandes.

Erstes Heft (3. October).

Seite

I. Beitrag zur pathologischen Anatomie der Puerperaleklampsie. (Aus dem Pathologischen Institut zu Marburg.) Von Dr. Pels Leusden, Assistenten am Institut. (Hierzu Taf. I.) 1

II. Beitrag zur Genese der congenitalen Cystennieren. Von Dr. med. Alfred von Mutach, prakt. Arzt in Bern. (Hierzu Taf. II und III.) 46

III. Ueber die Diagnose maligner Lungentumoren aus dem Sputum. (Aus der Medicinischen Klinik des Herrn Prof. Eichhorst in Zürich.) Von Erasmus Betschart aus Muotathal (Ct. Schwyz). (Hierzu Taf. IV.) 86

IV. Ueber den Bacillengehalt der Geschlechtsdrüsen und des Sperma tuberculöser Individuen. Von Dr. med. Alexander Jäckh, früher Volontär-Assistenten am Pathologischen Institut zu Göttingen. 101

V. Untersuchungen über die Häminprobe. (Aus dem pharmakologischen Laboratorium von Prof. L. Lewin.) Von L. Lewin und W. Rosenstein in Berlin. 134

VI. Zur Histologie und Histogenese der primären Nierengeschwülste. (Aus dem Pathologischen Institut zu Strassburg i. E.) Von Dr. Paul Manasse, vormals II. Assistenten des Instituts. (Hierzu Taf. V.) 164

Berichtigung. 192

Zweites Heft (4. November).

VII. Beiträge zur Aetiologie der Uterusgeschwülste. Von Dr. med. Gustav Ricker, I. Assistenten am Pathologischen Institut der Universität Zürich. (Hierzu Taf. VI.) 193

VIII. Ueber das Vorkommen von Rupturen der elastischen Innenhaut an den Gefässen Gesunder und Herzkranker. (Aus dem Königl. pathologischen Institut der Universität zu Königsberg i. Pr.) Von Dr. Paul Hilbert, Privatdocenten. 218

IX. Immunität und Heilung im Lichte der Physiologie und Biologie. Eine Studie von Stabsarzt Dr. Buttersack. 248

X. Die Milzschwellung bei Lebercirrhose. Von Dr. R. Oestreich, Assistenten am Pathologischen Institut in Berlin. 285

XI. Ueber den Bau und das Aufsaugungsvermögen des Peritonäum. Anatomische und experimentelle Untersuchungen. (Aus dem Institut für allgemeine Pathologie an der Universität Turin.) Von Dr. G. Muscatello, Privatdocenten der Chirurgie. (Hierzu Taf. VII.) 327

XII. Hydrastin- und Narkotinderivate. (Aus dem Pharmakologischen Institut der Universität Berlin.) Von Dr. Edmund Falk in Berlin. 360

XIII. Ueber die anatomischen Verhältnisse überzähliger kleiner Finger und Zehen. Von Dr. Ernst Gustav Levin in Berlin. . . 380

XIV. Zur Erinnerung an Felix Hoppe-Seyler. Von Rud. Virchow. 386

Drittes Heft (3. December).

Seite

XV. Ueber die primär carcinomatöse Degeneration von Dermoidcysten. Mittheilung aus dem Patholog.-anat. Institut in Budapest. (Vorstand: Prof. Dr. Otto Pertik.) Von Dr. Emil Tauffer, I. Assistenten. 389

XVI. Ueber endotheliale Hautwarzen und ihre Beziehungen zum Sarcom. (Aus dem Pathologischen Institut der Universität Zürich.) Von C. Bauer. (Hierzu Taf. VIII.) 407

XVII. Zur Frage der meningealen Cholesteatome. Von Prosector Dr. Beneke in Braunschweig. 429

XVIII. Ueber die Mitose mehrkerniger Zellen und die Beziehung zwischen Mitose und Amitose. (Aus dem Pathologisch-anatomischen Institut der k. Universität Budapest. Vorstand: Prof. Dr. O. Pertik.) Von Dr. E. Krompecher, Assistenten. (Hierzu Taf. IX—X.) 447

XIX. Zur Regeneration der Uterusschleimhaut, insbesondere der Uterusdrüsen nach der Geburt. (Aus dem Pathologischen Institut der Universität Berlin.) Von P. Rathcke. (Hierzu Taf. XI.) 474

XX. XXII Tumoren des Oberkiefers und angrenzender Gegenden. (Aus dem Pathologischen Institut der Universität Strassburg.) Von Dr. Hammer, Assistenzarzt im Königs-Ulanen-Regiment, Hannover. (Hierzu Taf. XII.) 503

XXI. Ueber das Serotinom. (Aus dem Favre'schen Laboratorium in Chaux-de-Fonds.) Von Dr. Alex. Favre, Prof. ag., und D. L. Barbezat, Pharm. Nebst einem neuen Beitrage zur Puerperaleklampsie. 531

XXII. Ueber die sogenannten Zwischenzellen des Hodens und deren Bedeutung bei pathologischen Veränderungen. Von Dr. David Hansemann, Privatdocenten an der Universität und Prosector am Krankenhaus im Friedrichshain zu Berlin. (Hierzu Taf. XIII.) 538

XXIII. Drei seltenere Sectionsbefunde. Von Dr. H. Spiegelberg, Assistenten am Senckenbergischen Bürgerhospital in Frankfurt am Main.

I. Verkalkung der Wandungen der thrombotischen Pfortader. 547

II. Ausgebreitete Melanosarcomatose als Metastase eines Tumors der Opticusscheide. 553

III. Uterus bilocularis bicornis, Vagina septa. Aplasie der linken Niere. 554

XXIV. Besprechung.

Hugo Hieronymus Hirsch, Die mechanische Bedeutung der Schienbeinform. Mit besonderer Berücksichtigung der Platyknemie. Ein Beitrag zur Begründung des Gesetzes der functionellen Knochengestalt. Mit einem Vorwort von Prof. Dr. Rudolf Virchow. Von W. Krause (Berlin). 557

XXV. III. Internationaler Congress für Psychologie in München 4. bis 7. August 1896. 563

Archiv
für
pathologische Anatomie und Physiologie
und für
klinische Medicin.

Bd. 142. (Vierzehnte Folge Bd. II.) Hft. 1.

I.

Beitrag zur pathologischen Anatomie der Puerperaleklampsie.

(Aus dem Pathologischen Institut zu Marburg.)

Von Dr. Pels Leusden,
Assistenten am Institut.

(Hierzu Taf. I.)

Im hiesigen pathologischen Institut kamen im Laufe der letzten beiden Jahre zwei aus der hiesigen Frauenklinik stammende Fälle von Eklampsie zur Section. Trotz dieser geringen Zahl halten wir es für angebracht, dieselben zu veröffentlichen, weil genauere histologische Untersuchungen, die sich womöglich auf sämmtliche Organe Eklamptischer beziehen — wir folgen hier dem Vorgange Schmorl's[1]) — bis jetzt noch nicht in grösserer Anzahl vorhanden sind und die von uns gefundenen Resultate mit den Beobachtungen älterer Autoren in verschiedener Richtung nicht übereinstimmen; der erste Fall war überdies durch einige besonders interessante Eigenthümlichkeiten ausgezeichnet. Eine ausführliche Literaturangabe, sowie eine Aufzählung der verschiedenen Theorien über das Zustandekommen

[1]) Schmorl, Pathologisch-anatomische Untersuchungen über Puerperaleklampsie. Leipzig, bei Vogel, 1893.

der Eklampsie halten wir nicht für nothwendig, da dies in mehreren neueren Arbeiten, z. B. von Prutz[1]) und Schmorl[2]) schon in ausführlicher Weise geschehen ist. Es ist das Verdienst und die Idee des letzteren, zuerst genaueste histologische Untersuchungen sämmtlicher Organe einer grösseren Reihe von Fällen von Eklampsie angestellt und den Versuch gemacht zu haben, die verschiedenen, dabei gefundenen Veränderungen auf eine gemeinsame Ursache zurückzuführen. Dabei fand Schmorl ausser den früher schon vielfach beobachteten Affectionen der Niere und der Hepatitis haemorrhagica von Jürgens[3]), den Leberzellembolien [Jürgens und später hauptsächlich Klebs[4])] mit grosser Regelmässigkeit multiple Gefässverstopfungen mit ihren Folgen, sowie das Eindringen von grossen, vielkernigen Zellen in die Blutbahn, welche er für Placentarzellen erklärt. Letzteren Befund bestätigt nach ihm noch Lubarsch[5]), während Aschoff[6]) diese Zellen vermisste. In diesem Ereigniss glaubt Schmorl einen der Eklampsie specifischen, pathologischen Vorgang, der mit einer Placentarerkrankung, die auch in verschiedenen Fällen beobachtet wurde, im Zusammenhang stände, erblicken zu dürfen und leitet die ganzen, bei Eklampsie gefundenen Organveränderungen entweder direct von einer gerinnungserregenden Wirkung der in's Blut gelangten und daselbst zerfallenden Placentarzellen oder von in das Blut gelangten, gerinnungserregenden, aus der erkrankten Placenta stammenden anderen Stoffen ab. Ausserdem hat sich in letzter Zeit noch Favre[7]) mit grösstentheils

[1]) Prutz, Ueber das anatomische Verhalten der Nieren bei der puerperalen Eklampsie. Zeitschr. für Geburtsh. und Gynäkol. Bd. XXIII. Heft 1 und Ueber das anatomische Verhalten der Leber bei der puerperalen Eklampsie. Dissert. inaug. Königsberg 1892.

[2]) a. a. O.

[3]) Jürgens, Berl. klin. Wochenschr. 1886.

[4]) Klebs, Ueber multiple Leberzellthrombosen. Ziegler's Beiträge. Bd. III. S. 3 ff.

[5]) Lubarsch, Zur Lehre von der Parenchymzellembolie. Fortschr. der Med. 1893. Bd. XI. No. 20 u. 21.

[6]) Aschoff, Ueber capilläre Embolien von riesenkernhaltigen Zellen. Dieses Archiv. 1893. Bd. 134. S. 11.

[7]) Favre, Zuletzt in diesem Archiv. 1892. Bd. 127. S. 33. Die Ursache der Eklampsie eine Ptomainämie u. s. w., u. 1895. Bd. 141. S. 271. cf. Anm. am Schlusse dieser Arbeit.

experimentellen und bakteriologischen Untersuchungen über Puerperaleklampsie beschäftigt, wobei er zu dem Resultate kommt, dass die Eklampsie keine Urämie, sondern eine Ptomainämie sei, durch Stoffwechselprodukte, die von bestimmten, specifischen Bakterienarten herrühren sollen. Seitdem hat sich unseres Wissens die Literatur über Eklampsie, soweit dieselbe sich auf histologische Untersuchungen bezieht, nicht vermehrt.

Zunächst schicke ich einige Daten der Krankengeschichten, für deren Ueberlassung ich Herrn Geheimrath Ahlfeld meinen besten Dank ausspreche, die Sectionsprotocolle und die genauere mikroskopische Beschreibung voraus.

Fall I.

A. M., 21 Jahre alt, Brauerstochter aus C., Ipara.

Krankengeschichte. Patientin giebt an, zu Beginn der Schwangerschaft an Gonorrhoe gelitten zu haben. Es besteht starker, eitriger Ausfluss aus der Scheide. Bei der Untersuchung per vaginam findet sich im oberen Drittel derselben ein narbiger Verschluss, in welchem man bei Anwendung des Speculum ungefähr in der Mitte eine kleine grubige Vertiefung bemerkt, durch welche man aber auch mit der feinsten Sonde nicht in den oberen Theil der Scheide gelangen kann. Der untere Theil der Scheide ist feinhöckrig-granulirt, von frischen Ulcerationen ist nichts zu sehen. Per rectum fühlt man die Portio als konisch zulaufenden Zapfen. Das Becken ist normal gebaut. Ueber das Zustandekommen des Scheidenverschlusses weiss Patientin nichts anzugeben. In dem Lehrbuch der Geburtshülfe von Ahlfeld (S. 283) findet sich über diesen Fall die Bemerkung, dass die Scheidenatresie wahrscheinlich in Folge eines gonorrhoischen Katarrhs entstanden sei, wenigstens habe sich in diesem sowohl wie in noch 4 weiteren Fällen kein anderer Grund auffinden lassen. Auf der folgenden Seite ist dann das durch die Section gewonnene Präparat abgebildet und man sieht hier hauptsächlich die grosse, circulär verlaufende Wundfläche, die durch Zerreissung der Atresie bei der Geburt entstanden ist.

Geburtsbeginn am Montag, den 28. August 1893 Morgens. Im Laufe des Morgens war Patientin unruhig, etwas benommen und klagte über Kopfschmerzen. Nachmittags 4 Uhr Krämpfe. Im Ganzen wurden dann 28 Krampfanfälle von zunehmender Heftigkeit constatirt. Da am Morgen des 29. die kindlichen Herztöne plötzlich aufhörten, der Kopf für die Zange aber noch nicht tief genug stand, so wurde nach Perforation das völlig ausgetragene Kind leicht zur Welt gebracht. Der Verschluss der Scheide war ohne operative Hülfe beim Vorrücken des Kopfes langsam gerissen. Im Urin war während der Anfälle constant Eiweiss. Vorher war der Harn, da Patientin sich vollständig wohl befunden, nicht untersucht worden, auch ist über den Urinbefund bei der Aufnahme in dem betreffenden Journal nichts

aufgezeichnet. Am 28. Abends Erscheinungen von beginnendem Lungenödem.

Tod am 30. August 1893 Vormittags 3½ Uhr.

Geburtsdauer 22 Stunden.

Gesammtdauer der Krankheit vom Beginn der Erscheinungen an etwa 43 Stunden.

Section 5 Stunden post mortem (Prof. Marchand).

Sectionsprotocoll. Gut genährte, weibliche Leiche. Haut blass, am Rücken sehr verbreitete, blassbläuliche Todtenflecke. In der Umgebung der Malleolen schwache Oedeme. Lippen und Conjunctiva blass, nicht gelblich. Mammae stark entwickelt, mit grossem, bräunlichem Warzenhofe. Aus der Warze entleert sich bräunliche Flüssigkeit. Abdomen mässig gewölbt.

Zwerchfell links zwischen IV. und V., rechts am unteren Rande der IV. Rippe. Bei Eröffnung des Thorax liegt der Herzbeutel in ungewöhnlicher Ausdehnung vor. Die rechte Lunge überragt denselben nur wenig von rechts her. Die linke Lunge ist ganz zurückgelagert. Rechte Lunge in den unteren Partien mit der Brustwand verwachsen, die linke nur ganz stellenweise oben.

Im Herzbeutel etwa 75 ccm gelbliche Flüssigkeit. Das Herz gross. Im linken Vorhof und linken Ventrikel theils dünnflüssiges, theils geronnenes Blut. Rechter Vorhof durch dicke Fibringerinnsel prall ausgefüllt, daneben flüssiges Blut und weiche Cruormassen. Im rechten Ventrikel ebenfalls Speckhautgerinnsel. An der Oberfläche des Herzens, besonders der Hinterfläche in der Gegend der Circularfurche zahlreiche kleine, hämorrhagische Fleckchen. Musculatur des Herzens fest, von röthlich-brauner Farbe. Beide Ventrikel ziemlich kräftig, Wanddicke des linken oberhalb des Papillarmuskels 15 mm, der rechte Ventrikel sehr dickwandig, Durchschnitt in der Mitte des Conus ohne die Trabekel 7 mm. Das Foramen ovale ist für einen Finger durchgängig; die freien Ränder der Oeffnung etwas verdickt.

Linke Lunge wenig ausgedehnt, besonders der untere Lappen sehr klein. Die ganze hintere Hälfte des unteren Lappens collabirt, derb anzufühlen, von mehr bräunlich-rother Farbe. Einige Partien des Oberlappens zeigen dieselbe Färbung. Die übrigen Theile heller, lufthaltig. Auch in den vorderen Partien einzelne Lobuli dunkler, bläulich-roth und derb. Eine grössere Partie im vorderen Drittel des Oberlappens etwas derber, auf dem Durchschnitt mehr grauröthlich, während die übrigen Partien mehr dunkler, braunroth sind. An der Pleuraoberfläche daselbst leichte, fibrinöse Beschläge.

Rechte Lunge umfangreicher und schwerer als die linke. Parenchym des oberen und unteren Lappens in grosser Ausdehnung infiltrirt, derb, auf dem Durchschnitt von graurother Farbe. Auch der mittlere Lappen zum Theil, jedoch weicher infiltrirt. Pleura in grosser Ausdehnung mit zarten Auflagerungen bedeckt. Parenchym in beiden Lungen auf dem Durchschnitt stark mit wässriger Flüssigkeit durchtränkt, im Allgemeinen blutreich. Die infiltrirten Partien besonders rechts von wechseln-

der Färbung, stellenweise sehr deutlich aus einzelnen kleinen Heerden zusammenfliessend. Dazwischen wenig lufthaltiges Gewebe. In den grösseren Gefässen reichlich geronnenes Blut. In den Bronchien feinschaumiger Inhalt. Auch in der Trachea ist etwas feiner Schaum, im Uebrigen nichts Bemerkenswerthes. Schleimhaut des Kehlkopfs und Pharynx blass, ohne Veränderungen. Schilddrüse etwas vergrössert, körnig.

Milz 14 cm lang, nur 6—7 breit, an der convexen Fläche mit älteren Adhäsionen. Ausserdem in der Kapsel zahlreiche, kleine, punktförmige, hämorrhagische Fleckchen. Pulpa derb, ziemlich dunkelroth; kleine weissliche Follikel.

Im Magen ziemlich reichlich dunkel, gallig gefärbte Flüssigkeit. Schleimhaut von gelblich-grauer Farbe. Nur stellenweise, besonders auf der Höhe der Falten, fleckige Röthung, aber keine Hämorrhagien.

Leber 26 cm breit, rechter Lappen 20, linker 13 hoch, etwa 8 dick. Farbe der Oberfläche grösstentheils blass graubräunlich, im Bereich des rechten Lappens etwas fleckig geröthet. Kapsel stellenweise etwas weisslich und mit leichten, bindegewebigen, etwas zottigen Pseudomembranen versehen. An mehreren Stellen der Oberfläche besonders des rechten Lappens finden sich ziemlich scharf umgrenzte, etwas dunkler geröthete Stellen von Stecknadelkopf- bis Zehnpfennigstückgrösse. Am rechten Rande auch etwas umfangreichere, zusammenfliessende Flecke. Schnittfläche im Ganzen von derselben, gleichmässig graubräunlichen Färbung, mit etwas verwaschener Läppchenzeichnung; doch finden sich auf dem Durchschnitt, ebenso wie an der Oberfläche verstreute, erst bei genauerer Betrachtung deutlich erkennbare, circumscripte Heerde von geringer Grösse, theils mattgelblich, grösstentheils von dunklerer röthlicher Färbung.

Linke Niere sehr gross, aber von sehr unregelmässiger Gestalt, oberes Ende sehr breit und dick, während das untere Ende scharf abgegrenzt einen rundlichen, konischen Zapfen von nur 3 cm Breite bildet. Oberer Theil ausserdem abgeflacht, dadurch dass der Hilus mehr nach vorn gerückt ist. Die Gesammtlänge der Niere beträgt 13½ cm, wovon 10 auf den grösseren, oberen Theil kommen; grösste Breite etwa 8½, grösste Dicke 4½ cm. Der untere, stark verkleinerte Theil ist von ausgedehnten, etwas höckrigen, narbigen Stellen eingenommen, zwischen denen nur noch spärliche Reste von Nierenparenchym sich vorwölben. Consistenz ziemlich schlaff, Farbe blass grauröthlich, mit verstreuten, helleren, gelblich-weissen Flecken, einzelnen, kleinen, narbigen Vertiefungen. Die Rinde am oberen Theil dieser Niere ist auf dem Durchschnitt ausserordentlich breit, im Mittel 1 cm. Marksubstanz etwas mehr geröthet, als die Rinde, sehr deutlich streifig, indem dunkler rothe und blasse Streifen abwechseln. Die Rinde zeigt ebenfalls eine sehr breite Streifung. Die Gebiete der gewundenen Kanälchen sind grösstentheils sehr blass, stellenweise finden sich rein weisse, nicht scharf abgegrenzte Flecke. Glomeruli treten zum grossen Theil als ungewöhnlich grosse, sehr blasse Körner an der Schnittfläche

hervor, zeigen keine Amyloidreaction. Dazwischen findet sich noch eine Anzahl kleiner, blutgefüllter Gefässe. In dem unteren, geschrumpften Abschnitt der Niere ist im Bereich einzelner Kelche das Parenchym ganz geschwunden, die Rinde kaum 1 mm breit. Es sind 2 Ureteren vorhanden, von denen der eine, etwas weitere, zu dem unteren, atrophischen Abschnitt der Niere führt, während der andere, etwas engere, dem oberen Theil angehört. Das Nierenbecken besteht ebenfalls aus 2 getrennten Abschnitten.

Die rechte Niere ist ausserordentlich stark verkleinert, 6½ cm lang, 3½ breit, etwa 2½ dick. Das Nierenbecken ist verdoppelt. Auch hier finden sich 2 Harnleiter, welche aus den getrennten Theilen des Beckens hervortreten. Das Nierenbecken des grösseren, unteren Abschnittes ist nur wenig erweitert, auch äusserlich nur wenig hervortretend. Die mit ihm zusammenhängenden Kelche zeigen verhältnissmässig enge Mündungen, sind aber nach der Peripherie zu stark ausgedehnt und reichen bis auf wenige Millimeter an die Oberfläche. Solcher Kelche sind 6 vorhanden. Die Zwischenräume zwischen ihnen sind durch Fett ausgefüllt. Der obere Abschnitt der Niere bildet nur ein sehr kleines, kappenartiges Segment, auf dessen Durchschnitt man inmitten von Fettgewebe die Reste des vollständig obliterirten Harnleiters erkennt, an welchen sich einige, kleine, fibröse Stränge anschliessen, die ganz zu Grunde gegangenen Resten von Kelchen zu entsprechen scheinen.

Beide Nebennieren sehr gross, blassgelblich, mit ziemlich dunklem Pigmentstreif in der Mitte. Linke 8 cm lang, etwa 3 breit.

Die Blase ist leer, ihre Schleimhaut an der Hinterwand sehr stark wulstig, durch ödematöse Quellung. An der linken Seite finden sich dicht über einander 2 Ureterenmündungen, von denen die untere eine normale Configuration hat, während die obere, etwas weiter lateralwärts gelegene eine trichterförmige, divertikelartige Ausbuchtung der Blasenwand bildet. Der hinzugehörende, aus dem geschrumpften unteren Theile der Niere entspringende, dickwandigere und von unten nach oben allmählich sich erweiternde Ureter lässt sich von der Niere sowohl, wie von der Blase aus leicht sondiren. Der andere, völlig normal aussehende, zum oberen, hypertrophischen Theil der Niere gehörende Ureter mündet in der unteren Oeffnung, so dass sich also die Ureteren in ihrem Verlauf kreuzen. Rechts findet sich an der Stelle der Insertion des vom unteren Theil der rechten Niere entspringenden Ureter eine divertikelartige Ausbuchtung der Blasenwandung, in welche man etwa 2 cm weit mit dem Finger eindringen kann. Dieser Ureter ist unmittelbar oberhalb seiner Blasenmündung in geschlossenem Zustande etwa 1½ cm breit, wird nach aufwärts bis zum Nierenbecken etwas enger, ist aber auch dort immer noch etwas erweitert und ausserdem in seinem ganzen Verlauf sehr dickwandig. Derselbe ist vom Nierenbecken und der Blase aus leicht zu sondiren. Der andere, zu dem völlig atrophischen oberen Nierenabschnitt dieser Seite gehörende Ureter kreuzt sich wiederum mit dem ersteren. Er ist dünnwandig, er-

weitert sich von oben nach unten allmählich und geht, an der Hinterfläche der Blase ziemlich in querer Richtung verlaufend, in eine etwa wallnussgrosse, mit Schleimhaut ausgekleidete Höhle über, welche sich nach der linken Seite erstreckt. Die Höhle communicirt mit der Blase durch eine äusserst feine Oeffnung oberhalb der Spitze des Trigonum. Die Wand zwischen dieser Höhle und der Blase ist stellenweise sehr dünn, durchscheinend.

Im rechten Ovarium ein Corpus luteum.

In der Gegend des rechten Parovarium einige kleine Cysten, eine auch links.

Der Uterus ist stark vergrössert, am Fundus etwa 12 cm breit, Oberfläche etwas gerunzelt, aber sonst glatt. Nach dem Aufschneiden ist er vom Fundus bis zur Gegend des Orificium externum 17 cm lang. Die Wanddicke am Fundus beträgt 2 cm, am Corpus vorn bis zu 3½. Länge des Cervix etwa 5 cm. An der hinteren Fläche sehr zähe, fest anhaftende Coagula; dazwischen treten wenige runde, strangförmige Gerinnsel hervor, bei deren Ablösung einige eröffnete Venen in der Gegend der Placentarstelle zum Vorschein kommen. Die übrige Innenfläche des Uterus ist sehr glatt. Die Cervicalschleimhaut ist im unteren Theil mit mehrfachen, oberflächlichen Einrissen versehen. Vordere Muttermundslippe ganz undeutlich und verstrichen. Die hintere bildet einen flachen, leistenförmigen Vorsprung, an welchen sich nach unten in einer Breite von 5 cm noch ein schmaler Streifen von verdickter Vaginalschleimhaut von 1½ cm in der Längsrichtung anschliesst. Darauf folgt nach abwärts eine sehr unregelmässig zerrissene Wundfläche, welche durch Blutcoagula und Gewebsreste eingenommen ist und welche die Scheide circulär einnimmt, an der Hinterwand in einer Länge von 6½ cm, an der Vorderwand etwa 4 cm, doch nach aufwärts nicht so deutlich von der Muttermundslippe abgegrenzt. In dem vorderen Theil ist die Wundfläche von festeren, weisslichen, narbigen Stellen durchsetzt. Der untere Theil der Vagina besitzt eine Länge von etwa 4—4½ cm und grenzt sich gegen diese Wundfläche mit einem ganz scharfen Rand ab, der eine stark narbige, grösstentheils feinkörnige Beschaffenheit besitzt und nach abwärts allmählich in die faltige, körnige Scheidenwand übergeht. Beim Zusammenlegen der Scheide passen die einzelnen Theile des Randes so genau auf einander, dass sie ursprünglich, vor der Zerreissung einen völligen Abschluss in dieser Gegend gebildet zu haben scheinen.

Das Schädeldach ist von gewöhnlicher Dicke, ziemlich fest an der Dura haftend. Durchmesser des Stirnbeins neben der Mitte 5 mm. An der Innenfläche bleiben bei der Ablösung feine Rauhigkeiten zurück, besonders an den Stirnbeinen, aus einer feinen, weisslichen, noch weichen Schicht bestehend, welche dem Knochen hier und da aufgelagert ist. An den entsprechenden Stellen der Dura sind fein vascularisirte Auflagerungen vorhanden. Im Sinus longitudinalis reichlich weiches Coagulum. Auch die Sinus der Basis mit solchem gefüllt. Dura an der Innenfläche völlig glatt,

nur stellenweise kleine Spuren von Vascularisation. Pia im Ganzen zart, etwas feucht. Grosse Venen derselben stark gefüllt, kleinere Gefässe nur mässig. Arterien an der Basis nur wenig gefüllt. Marksubstanz sehr feucht, mit zahlreichen, kleinen, blutgefüllten Gefässen, aber frei von Hämorrhagien. Graue Substanz im Ganzen blass, ebenso auch die graue Substanz der grossen Ganglien. Auch in den übrigen Theilen sind keine weiteren Veränderungen nachweisbar.

Diagnose. Status puerperalis uteri. Transversale, frische Zerreissung des oberen Theils der Vagina an Stelle einer Atresie. — Nephritis interstitialis chronica et atrophia granularis renis dextri. — Hypertrophia partis superioris et atrophia granularis partis inferioris renis sinistri. — Frische Glomerulonephritis und parenchymatöse Degeneration der linken Niere. — Beiderseits doppelter Ureter und doppeltes Nierenbecken. Ausmündung der beiden unteren Ureteren in einer divertikelartigen Ausbuchtung der Blase. Uebergang des rechten oberen Ureter in eine sackförmige Ausbuchtung an der Hinterwand der Blase mit Bildung einer kleinen, secundären Oeffnung am Trigonum. — Multiple, circumscripte, theilweise hämorrhagische, theilweise nekrotische Heerde der Leber. — Hypertrophie beider Ventrikel des Herzens. — Doppelseitige, confluirende Lobulärpneumonie, starkes Oedem und partielle Atelektase der Unterlappen. — Leichte fibrinöse Pleuritis. — Geringe Struma colloides. — Osteophyton gravidarum. — Oedema piae matris et cerebri.

Es handelt sich demnach um einen typischen, in der Austreibungsperiode einsetzenden, lethal endigenden Fall von Eklampsie bei einer Erstgebärenden, bei welcher ein schweres Geburtshinderniss, eine auf unbekannte Art entstandene, hochgradige Atresie der Vagina vorhanden war. Von einer früheren Erkrankung war, abgesehen von einer Gonorrhoe nichts bekannt geworden. Die Section ergab zunächst eine eigenthümliche Missbildung der Harnorgane, welche die Veranlassung einer, offenbar seit langer Zeit bestehenden chronischen Nierenschrumpfung mit vicariirender Hypertrophie der besser erhaltenen Theile gewesen war. In diesem hatte sich eine anscheinend noch ziemlich frische, diffuse Glomerulonephritis mit schweren Parenchymveränderungen entwickelt. Von anderweitigen Organveränderungen sind ausser der Herzhypertrophie in Folge der Nierenschrumpfung die (in diesem Fall) ziemlich spärlichen Lebernekrosen, sodann als Folgezustände der eklamptischen Anfälle confluirende Lobulär-

pneumonie, hochgradiges Oedem der Lungen, Oedem der Pia mater und des Gehirns zu erwähnen.

Die Section des 50 cm langen, gut entwickelten Kindes männlichen Geschlechtes ergab ausser einigen kleinen Hämorrhagien in den hinteren Lungenpartien, sowie Ansammlung von schleimigen, leicht blutig gefärbten Massen im unteren Theil der Trachea, den grösseren und kleineren Bronchien nichts Abnormes.

Fall II.

M. B., geb. K., 26 Jahre alt, aus Kirchain.

Patientin kam kreissend in die Anstalt. Am 17. Februar Morgens erster Anfall (5 Uhr). Von da ab bis zur Geburt (Mittags 12 Uhr) 7 Anfälle. Zur Beendigung der Geburt wurde die Zange angelegt, durch welche ein ausgetragenes, gut entwickeltes Kind zur Welt befördert wurde. Dasselbe war zunächst asphyktisch, wurde aber bald wieder belebt und ist später gesund entlassen worden. Nach der Geburt kein Anfall mehr, aber grosse Unruhe und Benommenheit. Nächste Nacht 39,3° C. Puls andauernd zwischen 130 und 140. Die ersten Erscheinungen von Seiten der Lungen traten am 17. Februar Nachmittags 11 Uhr auf (Trachealrasseln, auf beginnendes Lungenödem deutend). Von dem Beginn der Erscheinungen an war im Urin andauernd Eiweiss (beim Kochen bildete sich ein das Reagenzglas zunächst bis zur Hälfte, dann bis zu ¼ füllender Niederschlag), später auch rothe und weisse Blutkörperchen, zeitweise Cylinder.

Tod am 18. Februar 1894, Nachmittags 5¼ Uhr, 36 Stunden nach dem ersten Anfall.

Section am 19. Februar 1894, Nachmittags 2¼ Uhr, 21 Stunden post mortem (Prof. Marchand).

Weibliche Leiche in gutem Ernährungszustande, am Rücken ausgedehnte bläulich-rothe Todtenflecke, keine Oedeme, Todtenstarre in mässigem Grade vorhanden. Abdomen etwas aufgetrieben, aber weich. Mammae ziemlich umfangreich, Warzenhof stark pigmentirt; auf Druck entleert sich gelblichweisse Flüssigkeit.

Schädel symmetrisch geformt, nach vorn etwas verschmälert. Die Nähte sind gut erkennbar. Das Schädeldach löst sich leicht ab. Auf der Dura finden sich zahlreiche feine Rauhigkeiten, denen an der Innenfläche ausgedehnte, milchig getrübte, weissliche Flecken entsprechen, in denen zahlreiche verzweigte Gefässe erkennbar sind. Dura mater beiderseits gleichmässig gespannt. Im Sinus longitudinalis ein weiches, blasses Fibringerinnsel, im hinteren Theile auch etwas Cruor. Innenfläche der Dura überall glatt und glänzend. Grosshirnoberfläche im Ganzen blutreich, Windungen etwas abgeplattet, Furchen etwas verstrichen. Gefässe der Pia, auch die kleineren, stark gefüllt. An der Basis des Gehirns sind die grösseren Arterien stark gefüllt, sonst ohne Veränderungen. Pia mater löst sich leicht ab, ist sehr zart und zerreisslich. Gehirnsubstanz sehr feucht. In der

weissen Substanz zeigen sich auf dem Durchschnitt zahlreiche Gefässdurchschnitte, meist stark gefüllte Venen. Graue Substanz im Ganzen weniger blutreich, nur mit einzelnen, blutgefüllten Gefässen durchzogen. An einzelnen Stellen kommen in der Marksubstanz kleine punktförmige Hämorrhagien zum Vorschein, eine in der Substanz des einen Hirnschenkelfusses.

Zwerchfell rechts an der III., links zwischen III. und IV. Rippe. Nach Eröffnung des Thorax zeigt sich der Herzbeutel in grosser Ausdehnung vorliegend, die Lungen sind stark zurückgesunken. Die rechte Lunge zeigt einige strangförmige Verwachsungen an der Oberfläche. In beiden Pleurahöhlen eine geringe Menge röthlich gefärbter Flüssigkeit.

Das Herz blass, an der Oberfläche spärliches Fettgewebe. Linker Ventrikel starr contrahirt, der rechte ebenfalls, aber nachgiebiger. Rechter Vorhof stark gefüllt, umfangreich, linker weniger. Im linken Vorhof weiche Gerinnsel, im rechten weiche Speckhautgerinnsel und Cruormassen. Musculatur des rechten Ventrikels hellröthlich-braun, Klappen ohne Veränderungen. Am linken Ventrikel nichts Abnormes. An den Aortenklappen einige verdickte Stellen, jedoch keine Excrescenzen. An der Spitze beider Papillarmuskeln des linken Ventrikels auf dem Durchschnitt eine etwas mattgelbliche Färbung. Wandstärke links oberhalb des Papillarmuskels 14 mm.

Rechte Lunge ziemlich dunkelblauroth, mit einigen helleren Stellen. Im Bereiche des Oberlappens finden sich zarte, ziemlich leicht abstreifbare Fibrinauflagerungen auf der Pleura. Consistenz der Lunge ziemlich derb, in den oberen Partien weicher. Von dem Durchschnitt entleert sich sehr reichlich schaumige Flüssigkeit. Die Schnittfläche zeigt dunklere, weichere Stellen, die etwas vertieft sind und hellere granulirte, scharf abgegrenzte, etwas erhabenere. Besonders betroffen sind der obere und der mittlere Lappen, während der untere frei von Infiltration ist. An der Vorderfläche des Oberlappens, da, wo die Lunge verwachsen war, findet sich ein alter, narbiger Heerd.

Linke Lunge von grösstentheils glatter Oberfläche, die Lappen sind durch Bindegewebe mit einander verbunden; Farbe dunkelblauroth, aber etwas heller, wie rechts, mit einigen helleren Partien. Vom Durchschnitt entleert sich reichlich feinschaumige Flüssigkeit. Im oberen Lappen einige infiltrirte Stellen, Unterlappen sehr blutreich.

Schleimhaut der Halsorgane wenig geröthet, Schilddrüse etwas vergrössert. In beiden Lappen derselben im unteren Theile erbsen- bis kirschgrosse gelatinöse Knoten.

Aorta ziemlich eng, an den Klappen 5½, dicht unter dem Arcus 4½, an der Coeliaca 3½, oberhalb der Theilungsstelle 3 cm weit, dünnwandig, dehnbar und elastisch, mit sehr kleinen, länglichen, verfetteten Fleckchen der Intima.

Im Abdomen kommt der stark vergrösserte Uterus zum Vorschein, der die Symphyse um 12—13 cm überragt. Im Abdomen eine geringe Menge Flüssigkeit. Die Leber ist vom Rippenbogen ganz verdeckt. An der linken Seite ragt der stark ausgedehnte Magen weit vor.

Die Milz nicht vergrössert, von blaurother Farbe. An der Oberfläche einige Kapselverdickungen. Consistenz derb.

Im Magen ziemlich reichlicher, gelblicher, flüssiger Inhalt. Ziemlich ausgedehnte, cadaveröse Veränderungen an der Vorderwand, in der Nähe des Fundus (Emphysemblasen). Schleimhaut blass.

Die Leber von sehr unregelmässiger Form, 29 cm breit, wovon 15 auf den rechten Lappen kommen. Der rechte Lappen sehr gross, 10 cm dick, der linke kleiner, zeigt eine zungenförmige Verlängerung. Consistenz der Leber ziemlich weich. Auf dem Durchschnitt ist die Farbe ziemlich gleichmässig röthlich-braun, die Läppchenzeichnung deutlich. Läppchen gross. Im rechten Leberlappen ein kleiner hyperplastischer Knoten. Heerde sind makroskopisch nicht erkennbar.

In der Pfortader ein ziemlich umfangreiches, weiches Gerinnsel. Die Vena cava stark gefüllt durch reichliche Cruormassen.

Die Gallenblase enthält ziemlich reichlich dunkelbraungelbe Galle, ihre Schleimhaut dunkelbraun.

Rechte Niere 11 cm lang, Kapsel leicht abziehbar. An der Oberfläche stark gefüllte Venensterne. Farbe der Niere grauröthlich, etwas gelblich. Rinde blass, Marksubstanz etwas blutreicher. Die Glomeruli grösstentheils blass, etwas über die Schnittfläche vorspringend.

Linke Niere etwas blutreicher, wie die rechte, im Uebrigen ebenso wie diese beschaffen.

Nebennieren gross, Rindensubstanz an der Peripherie gelb, der grösste Theil aber mehr bräunlich gefärbt. Stellenweise finden sich in der Rinde kleine, dunkelrothe Fleckchen, anscheinend kleine Hämorrhagien.

An der Hinterfläche der Blase einige kleine Hämorrhagien. An der rechten Seite der Blase dicht neben der Ureterenmündung, auf die Vorderwand übergehend ein 2—3 cm langer, in der Querrichtung verlaufender Streifen von etwas derber Consistenz und etwas rauher Oberfläche. Beim Einschneiden ist an dieser Stelle die Blasenwandung etwas hämorrhagisch, anscheinend gequetscht.

Beide Ovarien sehr gross, rechtes 8 cm lang, 3 cm breit, sehr weich, linkes 8 cm lang, 3½ cm breit, etwas derber.

Breite des Uterus zwischen den Tuben 12—13 cm, Länge bis zum Orificium externum 21 cm. Vordere Muttermundslippe ödematös, etwas abgeflacht, hintere ebenfalls ödematös. An der linken Seite der Vagina neben der Portio ein durch die ganze Vaginalwand gehender Einriss von 3 cm Länge, mit stark aus einander klaffenden Rändern. Von da aus erstreckt sich in das umgebende Fettgewebe eine blutige Suffusion. Im Orificium uteri liegen einige weiche Coagula mit Eihautresten. Cervicalkanal etwa 7 cm lang, 12 cm weit, Innenfläche ziemlich glatt. An der Innenfläche des Corpus uteri, an der Hinterwand fest haftend, ein flaches Coagulum, bei dessen Ablösung an der Hinterfläche eine Anzahl durchtrennter, thrombosirter Venen zum Vorschein kommen, der Placentarstelle entsprechend. Innenfläche sonst überall glatt. Uterus am Fundus

3 cm, weiter nach vorn 4 cm dick. An der Hinterfläche des Uterus kommen zu beiden Seiten in der Excavatio recto-uterina innerhalb stärker vascularisirter Stellen dicht gedrängte, blassgraue, knötchenförmige Verdickungen der Serosa, jedoch ohne Spur von gelblicher Verfärbung zum Vorschein. An der Hinterfläche des Fundus uteri ein erbsengrosses Knötchen unter der Serosa. In der Umgebung des Scheidenrisses einige grössere, frisch thrombosirte Venen, ausserdem ein etwas älterer Thrombus und ein verkalkter Venenstein.

Die mit der Leiche übersandte Placenta hat 16—17 cm im Durchmesser. Aeussere und innere Fläche glatt. An der fötalen Fläche grenzt sich ein innerer kreisförmiger Bezirk von 11—12 cm Durchmesser durch einen deutlichen Rand von etwas gelblicher Farbe, der etwas erhabener und etwas derber ist, von der äusseren Zone ab (Placenta marginata). Nur an einem Drittel des Umfanges fehlt dieser Rand. In dieser Gegend befindet sich nahe dem Aussenrande die Insertion des Nabelstranges. Das Amnion geht glatt über den Rand hinweg. Die Gefässe an der Innenfläche stark gefüllt, ebenso auch im Nabelstrang selbst. An der Aussenfläche deutliche Lappung, nirgends Defecte. An verschiedenen Stellen finden sich grössere und kleinere Knoten von derberer Consistenz, einige am Rande sind mehr grauröthlich, andere mehr nach innen, von homogenerer Beschaffenheit, derberer Consistenz, blassgelblicher Farbe. Auf vielen Durchschnitten kommen kleine, wenig scharf abgegrenzte, weissliche Verdickungen zum Vorschein.

Mark des Sternum von grauröthlicher Farbe, das des Femur in den oberen zwei Dritteln ebenfalls stärker geröthet, im unteren Viertel ziemlich gleichmässig gelb.

Diagnose. Status puerperalis uteri. — Ruptura vaginae et cervicis lateris sinistri. Contusio circumscripta vesicae urinariae. Nephritis diffusa recens cum degeneratione parenchymatosa. — Pneumonia lobularis confluens pulmonis utriusque. Pleuritis levis fibrinosa dextra. Oedema pulmonum. — Struma levis colloides. — Oedema et haemorrhagiae punctatae cerebri. — Osteophyton gravidarum.

Auch hier haben wir es also mit einem wiederum in der Austreibungsperiode beginnenden, lethal endigenden Eklampsiefalle zu thun, bei welchem schon makroskopisch erhebliche frische Nierenveränderungen, entzündlicher und degenerativer Natur, nachzuweisen waren. Complicirt war dieser Fall auch durch confluirende Lobulärpneumonie, starkes Lungenödem, sowie starkes Oedem des Gehirnes mit wenigen punktförmigen Hämorrhagien. Ausserdem fand sich noch ein frischer Einriss von Portio und Vagina und etwas ältere und frische Infarkte der Placenta. Veränderungen der Leber waren makroskopisch nicht nachweis-

bar, jedoch fanden sich dieselben in sehr geringem Umfange bei der mikroskopischen Untersuchung.

Mikroskopische Untersuchung.

Die Untersuchung der frischen Präparate ergab an der Herzmusculatur, sowie im Blut der verschiedenen Herzhöhlen in beiden Fällen nichts Besonderes.

In den Lungen beider Fälle konnte trotz Anfertigung sehr zahlreicher, durch Scheerenschnitte hergestellter Präparate eine erhebliche Anhäufung von Fett in den Gefässen nicht nachgewiesen werden. Nur hier und da bemerkte man einige grössere, helle, glänzende Tropfen, dem Verlaufe der Gefässe entsprechend. Dagegen findet man an frischen Schnitten von den grauröthlichen, etwas derberen Partien der Lungen von Fall I eine eigenthümlich glänzende hyaline Auskleidung der Alveolarwandungen, unter der man hier und da noch Kerne erkennen kann.

Im Bereiche der nekrotischen Heerde der Leber ist eine stärkere Verfettung der Leberzellen nicht zu constatiren. Auffallend sind glänzende, verzweigte, augenscheinlich in kleinen Gefässen gelegene Gebilde in den den Heerden benachbarten Theilen der Glisson'schen Kapsel. In beiden Fällen ist nur eine sehr geringe diffuse Fettinfiltration, sowie in Fall II eine mässige, braune Pigmentirung im Centrum der Leberläppchen vorhanden.

An Gefrierschnitten der linken Niere von Fall I bemerkt man zunächst eine starke Verfettung, hauptsächlich der Tubuli contorti. An einigen Stellen ist dieselbe so stark, dass die Harnkanälchen noch an dünnen Schnitten wie von einer schwarzen Masse, die bei stärkerer Vergrösserung am Rande sich in einzelne Tröpfchen auflöst und auf Zusatz von Essigsäure und Schwefelsäure nicht verschwindet, angefüllt erscheinen. Auch die Epithelien der geraden Kanälchen der Rinde sind zum Theil verfettet. Besonders deutlich tritt das an der Grenze zwischen Mark und Rinde hervor. Die Glomeruli sind sehr gross und enthalten, wie man an Doppelmesserschnitten deutlich erkennen kann, nur noch wenige blutgefüllte Schlingen. Dieselben scheinen die Kapsel fast vollständig auszufüllen. An Abstrichpräparaten bemerkt man an der Oberfläche der Glomeruli, die sich leicht isoliren lassen, eigenthümlich verästelte Zellen mit Ausläufern, augenscheinlich dem Epithel der Glomerulusschlingen entsprechend. Dieselben hängen zum Theil noch mit den Schlingen zusammen, zum Theil sind sie völlig abgelöst. Sie zeigen eine eigenthümlich feinstreifige Ausfaserung des Protoplasma. Stellenweise ist eine solche Zelle von einem dichten Gewirr feiner Fäden umgeben. Der Kern der Zellen ist noch erkennbar. Die Vasa recta und die Capillaren in der Nähe der Oberfläche sind zum Theil stark mit Blut gefüllt. In Fall II findet sich eine mässige Verfettung der gewundenen, sowie der geraden Kanälchen an der Grenze zwischen Mark und Rinde. Die Glomeruli sind ziemlich kernreich und enthalten nur noch wenige blutgefüllte Schlingen.

Untersuchung an Schnitten.

Zur Untersuchung wurden Stücke der Placentarstelle, Lunge, Leber, Niere u. s. w. in verschiedene Fixirungsflüssigkeiten, Alkohol, Müller'sche Flüssigkeit, Flemming'sches Chrom-Osmium-Eisessiggemisch, in Fall II auch in Essigsublimat gebracht. Die Schnitte von in Alkohol fixirten Stücken wurden mit Carmin, zum Theil nach der Weigert'schen Fibrinfärbemethode nach Vorfärbung mit Carmin, diejenigen aus Müller'scher Flüssigkeit und Essigsublimat hauptsächlich mit Hämatoxylin-Eosin, die aus Flemming'scher Lösung mit Saffranin gefärbt.

Lungen. In Fall I finden sich in den Lungen sehr zahlreiche lobulärpneumonische Heerde verschiedenen Alters und also auch verschiedener Zusammensetzung. Demgemäss besteht das Exsudat in einem Theil der Heerde aus einem ausserordentlich zarten Fibrinnetz, welches mehr oder weniger zellige Beimischungen, Leukocyten, desquamirte Epithelien, auch rothe Blutkörperchen enthält, in einem anderen fast nur aus dicht gedrängten Leukocyten und vereinzelten Epithelien, welche zarte, dazwischen gelagerte Fibrinfäden fast ganz verdecken. Letztere färben sich an genügend feinen Schnitten, wo man also die Entfärbungsflüssigkeit nicht zu lange einwirken zu lassen braucht, nach Weigert hellblau, mit Safranin werden sie nur zum Theil gefärbt. An diese Fibrinfäden legen sich noch kleine, ähnlich gefärbte Körnchen an. Heerdweise sind dann andere Alveolen mit einer meist ziemlich homogen glänzenden, bräunlich aussehenden, stellenweise auch deutlich geschichteten, häufig nach dem Lumen zu zerklüfteten, nach Weigert und mit Safranin nicht färbbaren Masse von sehr verschiedener Dicke ausgekleidet. Nach innen von dieser Masse bemerkt man dann noch in vielen Alveolen eine hellere, körnigere, augenscheinlich viel lockerere Schicht, als die erstere. Die erstere, bandartig die Alveolen auskleidende Schicht schliesst einige zellige Elemente ein, die sich nach ihrer Form und Färbbarkeit als Leukocyten und desquamirte Epithelien charakterisiren. Das Verhältniss der letzteren zu dem Bande ist ein verschiedenes. Dasselbe liegt an vielen Stellen den von Epithel ganz entblössten Capillarwandungen auf, so dass man nur die deutlich in das Innere der Capillaren vorgewölbten Endothelkerne erkennen kann, theils ist es von den Capillarwandungen durch eine mehr oder weniger breite Zellschicht getrennt. In letzterer lassen sich zwei verschiedene Arten von Zellen unterscheiden und zwar kleinere mit einem oder mehreren intensiv färbbaren Kernen von ziemlich homogener Zusammensetzung und grössere. Letztere haben einen grossen, blassen, rundlichen oder etwas länglichen Kern mit zarter Kernmembran und grossen Kernkörperchen, an welche sich noch ein zartes Chromatinnetz anschliesst. Ein Theil dieser letzteren Zellen hängt noch deutlich mit der Alveolarwandung zusammen, ein anderer ist gelockert, ein dritter gänzlich abgelöst. Aehnliche Zellen liegen dann auch, wie schon oben erwähnt, innerhalb des Bandes und frei im Lumen der Alveolen. Während die Kerne in allen derartigen Zellen ungefähr gleich gross sind, ist das Protoplasma verschieden

dick. Immer umgiebt es den Kern als rundliche oder längliche Masse. Da wo es schmaler ist, ist es an den Präparaten aus Flemming'scher Lösung bräunlich gefärbt, leicht körnig, in anderen bildet es um den Kern einen breiten, hellen Hof, in welchem man nur noch ein ganz zartes, leicht bräunlich gefärbtes Netzwerk, welches kleine, helle Hohlräume einschliesst, unterscheiden kann. Zwischen diesen verschiedenen Zellarten finden sich dann noch zahlreiche Uebergangsformen. Hier und da sind auch kleine, durch Osmium geschwärzte Fetttröpfchen im Protoplasma enthalten. Derartige Zellen sieht man auch da, wo die bandartige Auskleidung die Alveolenwand nicht ganz umfasst. Eine Abhebung der Epithelschicht durch das Band ist nirgends deutlich, wohl aber ist hier und da dasselbe durch Leukocyten von der Capillarwand abgehoben. An günstigen Stellen kann man auch bemerken, wie dieses Band, allmählich schmaler werdend, sich auch noch in kleine Bronchien hinein erstreckt, doch liegt es hier deutlich dem intacten Epithel auf. Wucherungserscheinungen an den Alveolarepithelien sind nicht zu constatiren. Ganz zu Grunde gegangene, kernlose Epithelien wurden nicht gefunden. Die Capillarwandungen sind intact und zeigen deutliche Endothelkerne. Ihr Inhalt ist aber überall da, wo das beschriebene Band sich findet, ein abnormer. Dieselben sind hier ausgekleidet mit einer mit Safranin glänzend roth, nach Weigert dunkelblau, mit Hämatoxylin-Eosin blauroth gefärbten, theils deutlich röhrenförmigen, der Wand anliegenden, theils das Lumen ganz ausfüllenden, aus glänzenden Fäden und Körnern zusammengesetzten Masse, an welche sich da, wo die Capillaren noch Blut enthalten, noch dicke, starre Fibrinfäden (augenscheinlich Leichengerinnsel) anschliessen. In diesen Thrombusmassen liegen noch vereinzelte rothe Blutkörperchen und Leukocyten, welch' letztere auch zwischen Capillarwandung und Thrombus sich finden. An Flachschnitten der Alveolen ist es besonders klar, dass es sich nur um einen Verschluss von Capillaren handeln kann, die hier wie mit Injectionsmasse angefüllt erscheinen. Diese capillären Verschlüsse finden sich überall da, wo das Band vorhanden ist, welches nur hier und da die Grenzen der Thromben überschreitet. An anderen Stellen sind auch vereinzelt deutliche Thromben vorhanden, ohne dass sich dabei ein Band im Innern der Alveolen findet. Diese capillären Thrombosen und Auskleidungen der Alveolarwand sind da, wo schon ein zellenreicheres Exsudat in den Alveolen liegt, nicht oder jedenfalls in sehr verschwindendem Maasse vorhanden. Die Capillaren sind hier vielmehr deutlich mit rothen Blutkörperchen angefüllt. Die grösseren Gefässe der Lunge sind frei von Thromben, stark mit Blut gefüllt. In einigen derselben sieht man dicke, durch Osmium geschwärzte Fetttropfen. Hauptsächlich in Präparaten aus Müller'scher Flüssigkeit, in denen das Blut sehr gut fixirt ist, bemerkt man schon bei schwacher Vergrösserung meist in Capillaren, an einer Stelle aber auch in einem kleinen Arterienaste gelegene, sehr intensiv schwarzblau (durch Hämatoxylin) gefärbte Kernhaufen in geringer Anzahl (bei Weitem nicht in jedem Gesichtsfeld, Leitz Obj. 3, Ocular I). Bei stärkerer Vergrösserung sieht man um dieselben noch ein deutliches, homogen glänzendes,

gegen die Umgebung scharf abgegrenztes, mit Eosin stark roth gefärbtes Protoplasma. Die Gestalt und Grösse dieser zelligen Gebilde, sowie die Kernzahl ist sehr verschieden. Die Gestalt richtet sich anscheinend viel nach der Weite des sie einschliessenden Gefässes, wenigstens findet man die Zellen manchmal lang gestreckt, auch deutlich verzweigt den Theilungsstellen der Capillaren aufsitzend (Fig. 2). Die Kerne sind ziemlich gleich gross, meist länglich oval gestaltet. An den grösseren Zellen sind dieselben meist nur an der Peripherie deutlich von einander zu trennen, während sie im Centrum eine ganz undurchsichtige schwarzblaue Masse bilden. Am undeutlichsten sind die Kerne an den kleineren, fest in Capillaren eingekeilten Zellen. Diese Zellen sind allseitig von intacten rothen Blutkörperchen umgeben und nirgends sind im Anschluss an dieselben irgend welche Folgeerscheinungen, wie Stauungszustände, fibrinöse oder Plättchenthromben, Leukocytenansammlung zu bemerken. Nur an einer Stelle fand sich an einer derartigen Zelle, die kein deutliches Protoplasma mehr aufwies, eine schmale, wellige Masse angelagert, den Kernhaufen in geringem Abstande mit einem continuirlichen Saum umgebend. An keiner Stelle konnten Anhaltspunkte dafür gewonnen werden, dass diese Riesenzellen in einem ursächlichen Zusammenhang mit den capillären Thrombosen ständen. In dem pneumonischen Exsudat finden sich deutliche Diplokokken, in und ausserhalb von Zellen gelegen; stellenweise waren dieselben sogar recht reichlich vorhanden.

An Schnitten der Lungen von Fall II bemerkt man ein typisches lobulärpneumonisches Infiltrat verschiedener Zusammensetzung. Dasselbe ist stellenweise ausserordentlich zellenreich, aus dicht gedrängten feinen Fibrinfädchen, Leukocyten und zahlreichen desquamirten Epithelien zusammengesetzt und enthält grosse Mengen manchmal zu kurzen Ketten angeordneter, in und ausserhalb von zelligen Elementen gelegener Diplokokken. An Präparaten, die mit Essigsublimat fixirt sind, sieht man in den Alveolen eine homogene Masse, die dieselben entweder ganz ausfüllt oder eine dicke Schicht auf den Wandungen bildet, die mit Eosin roth, nach Weigert nicht färbbar ist (offenbar durch das Fixirungsmittel geronnene Oedemflüssigkeit darstellend). Die Capillaren im Bereich der stärksten Exsudatbildung sind häufig mit Fibrin und Eiterkörperchen angefüllt, aber auch an anderen Stellen bemerkt man capilläre Thrombosen in sehr geringer Anzahl, ähnlich den in Fall I beschriebenen, ohne dass sich jedoch innerhalb der Alveolen ein Gerinnungsvorgang wie dort angeschlossen hätte. Im Uebrigen sind die Gefässe im Bereich der entzündeten Lungenpartien sehr stark ausgedehnt, prall mit Blut gefüllt und deshalb wohl finden sich an solchen Stellen reichlichere, wiederum meist in Capillaren gelegene Riesenzellen. Im Allgemeinen sind dieselben aber auch in diesen Lungen nicht sehr reichlich vorhanden. Eine solche liegt auch in einem kleinen Arterienästchen, offenbar fest eingekeilt. Dieselbe besitzt ein deutliches Protoplasma und mindestens 50 gleich grosse Kerne, die an dem mit Flemming'scher Lösung fixirten Präparate sehr deutlich von einander zu

unterscheiden sind. Die Kerne sind länglich oval und schliessen eine grössere Anzahl von Nucleolen ein (Fig. 1). Stellenweise sieht man auch ganz homogene, durch Safranin glänzend roth, durch Hämatoxylin dunkelblau gefärbte, an den Enden abgerundete Gebilde ohne erkennbare Struktur in den Capillaren, dieselben ganz ausfüllend. Gerinnungsvorgänge haben sich auch in diesem Falle an diese Riesenzellen nicht angeschlossen. In etwas grösseren Gefässen der Lunge liegen vereinzelte, durch Osmium schwarz gefärbte Fetttropfen.

Leber. An sehr zahlreichen Schnitten der Leber von Fall I bemerkt man immer in der Gegend der Capsula Glissoni gelegene, hier und da aber auch bis an's Centrum der Leberläppchen heranreichende, grössere und kleinere Heerde, meist kleiner als ein Acinus, zuweilen aber auch mit anderen confluirend und so auf mehrere Acini übergreifend. Die Vertheilung dieser Heerde ist verschieden, meist sind sie gruppenweise angeordnet, an vielen Schnitten, auch solchen von grosser Ausdehnung, fehlen sie vollständig. Gegen die Umgebung sind dieselben meist sehr scharf abgegrenzt. An Präparaten aus Müller'scher Flüssigkeit zeichnen sie sich bei schwacher Vergrösserung dadurch aus, dass sie bei der Färbung mit Hämatoxylin-Eosin letzteren Farbstoff sehr viel intensiver angenommen haben, wie die Umgebung und zwar haben sie dadurch einen bräunlich-rothen Farbenton bekommen. Bei stärkerer Vergrösserung sieht man besonders an sehr dünnen Schnitten aus Flemming'scher Lösung, dass die Leberzellen im Bereich dieser Heerde zum Theil im Absterben begriffen, zum Theil nekrotisch sind und zwar kann man an der Peripherie der grösseren Heerde noch deutlich in ihrer Form und Lage erhaltene Leberzellen erkennen; dieselben sind jedoch verkleinert, ihre Grenzlinien unregelmässig zackig, das Protoplasma an Präparaten aus Flemming'scher Lösung bräunlich, körnig, der Kern sichtlich geschrumpft. Die Capillaren sind in diesem Bereich noch erhalten, jedoch vielfach von den Leberzellen losgelöst, so dass zwischen beiden ein schmaler, freier Raum bleibt. Weiter nach dem Centrum der Heerde zu sind dann die Leberzellen nicht mehr von einander abzugrenzen, zu einer compacten, aber immer noch deutlich in Bälkchen angeordneten Masse ohne erkennbare Kernreste zusammengeflossen. Hier sind die Wandungen der Capillaren augenscheinlich in grosser Ausdehnung zu Grunde gegangen, ihre Endothelien abgelöst, zum grossen Theil fettig degenerirt, frei umherliegend. Ausserdem liegen hier grössere Fetttropfen, offenbar aus zerfallenen Endothelien entstanden, da die Leberzellen nur ganz vereinzelt hier und da an der Peripherie der Heerde Fetttröpfchen von geringer Grösse enthalten. In diesem Bereich sieht man gut erhaltene, rothe Blutkörperchen den nekrotischen Leberzellbalken direct anliegen. Ganz im Centrum der Heerde ist die Struktur der Leber zu Grunde gegangen. Man bemerkt daselbst in den dicht der Capsula Glissoni anliegenden Partien ein sehr dichtes Fibrinfasergewirr, welches nach der Peripherie der Heerde zu allmählich spärlicher wird. Von Capillarwandungen ist hier nichts Deutliches zu sehen. Man bemerkt hier nur ein reichliches Blutextravasat, welches zum Theil

nekrotische, zum Theil noch kernhaltige, aber stark deformirte Leberzellen direct umgiebt. Zuweilen sind die unmittelbar der Capsula Glissoni anliegenden Leberzellen noch erhalten. An den kleineren Heerden ist nur die zuletzt beschriebene, hämorrhagische Zone deutlich ausgeprägt. Die den Heerden benachbarten Leberzellen sind vielfach deutlich vergrössert, ihr ebenfalls vergrösserter Kern färbt sich dabei sehr intensiv. Häufig kommen auch zwei Kerne in einer Zelle zur Beobachtung. Kerntheilungen in Leberzellen wurden nicht gefunden. An den Heerden ist am auffallendsten, dass im Bereich und in der nächsten Nähe der Capsula Glissoni sehr zahlreiche, kleine Gefässe eine mit Safranin leuchtend roth, nach der Weigert'schen Fibrinfärbemethode dunkelblau gefärbte Gerinnungsmasse enthalten, die deutlich aus plumpen, langen, auf dem Querschnitt unregelmässig gestalteten, fest mit einander verklebten Fäden zusammengesetzt ist und vielfach das Lumen ganz verschliesst, an anderen Stellen jedoch nur den peripherischen Theil desselben einnimmt, so dass in der Mitte eine Stelle frei bleibt, wo noch deutliche, rothe Blutkörperchen sichtbar sind. Diese Gerinnungsmasse erstreckt sich einerseits noch eine kurze Strecke in die abgehenden Capillaren hinein (woran sich dann das Fibrinnetz anschliesst), andererseits kann man dieselben aber auch bis in etwas grössere Gefässstämme verfolgen. Zu bemerken ist, dass stets eine bestimmte Gruppe von Gefässen verschlossen ist, so dass man zwischen den verschlossenen Gefässen nur wenige blutführende sieht. Die Gefässverschlüsse betreffen sowohl Aeste der Pfortader, wie der Leberarterie und zwar bestehen dieselben neben einander. An Serienschnitten konnten wir die Verschlüsse bis in grössere Pfortaderäste, andererseits aber auch bis in Arterienäste verfolgen. Dass letztere vielfach verschlossen sind, erkennt man ausserdem noch an der Struktur der Gefässwandungen und an der eigenthümlichen Verzweigung innerhalb der Capsula Glissoni. Die Zahl der verschlossenen Gefässe variirt, jedoch macht es nicht den Eindruck, als ob der Umfang der Parenchymveränderungen proportional der Zahl der verschlossenen Gefässe wäre, ersterer erscheint vielmehr manchmal geringer, als man nach letzterer erwarten sollte. Niemals wurden Gefässverschlüsse vermisst, wo deutliche Parenchymläsionen vorhanden waren. Es ist dies selbstverständlich nur an Serienschnitten nachzuweisen. Neben den Gerinnungsmassen, zwischen ihnen und der Gefässwand liegen häufig noch dicht an einander gedrängte Zellen, welche einen länglichen Kern von der Grösse eines Endothelkernes und eine grosse Menge grösserer und kleinerer Fetttröpfchen enthalten und augenscheinlich verfettete und losgelöste Endothelien darstellen. An der Peripherie zahlreicher Heerde bemerkt man schon eine sehr beträchtliche, den Capillaren folgende Einwanderung von Leukocyten. Im Centrum der Leberläppchen liegt vielfach bräunliches Pigment. Die grösseren Arterien, Pfortaderstämme, die Venae centrales, sowie die Gallenwege zeigen keine Abweichungen von der Norm. Nur findet sich im Bereich der grösseren Heerde hier und da eine diffuse Verfettung der Epithelien der Gallengänge. Von zelliger Infiltration oder Hämorrhagien in die Glisson'sche Kapsel ist nirgends etwas zu sehen.

Bei Fall II fanden sich erst nach Durchmusterung einer grossen Zahl von Schnitten der Leber kleine, wiederum in Gruppen gelegene Heerdchen dicht an der Capsula Glissoni. An der Peripherie dieser Heerdchen sind noch deutlich nekrotisirte Leberzellen zu erkennen, während das der Capsula Glissoni anliegende Centrum von einem sehr dichten Fibrinfasergewirr mit eingelagerten Leukocyten und scholligen Gebilden (Resten von Leberzellen) gebildet wird. Die Fibrinmassen erstrecken sich noch ein wenig über die Grenzen der Heerde hinaus in die benachbarten Capillaren. In der Nachbarschaft dieser Heerdchen finden sich dann auch wiederum vereinzelte, in ähnlicher Weise, wie in Fall I beschriebene, thrombosirte, kleine Gefässchen. Im Uebrigen ist das Leberparenchym intact. Im Centrum der Leberläppchen sehr reichliches, braunes Pigment. Die Capillarendothelien enthalten vielfach sehr zahlreiche, dem Kern dicht anliegende, durch Osmium geschwärzte Fetttröpfchen, durch welche der Kern hier und da ganz verdeckt ist. Die Leberzellen sind fast ganz frei von Fetttröpfchen. Auch hier sind die grösseren Gefässe und die Glisson'sche Kapsel intact.

Nieren. In den besser erhaltenen Partien der linken Niere ist die streifige Anordnung der Rinde deutlich erkennbar, die Oberfläche ist hier glatt, nur an einigen Stellen finden sich kleine Einziehungen derselben durch kleine Schrumpfungsheerde, in deren Bereich man vermehrtes Bindegewebe, kleine Colloidcystchen und einige geschrumpfte Glomeruli bemerkt. In den untoren Partien dieser Niere wechseln stärker geschrumpfte Stellen, wo die Dicke von Mark und Rinde nur noch wenige Millimeter beträgt, mit anderen besser erhaltenen, rundlich vorgewölbten ab. An diesen letzteren ist die normale Streifung der Rinde nicht mehr erkennbar, die Glomeruli liegen weit aus einander und sind sehr gross. Schon hier sei bemerkt, dass zahlreiche Epithelien der Harnkanälchen hierselbst eine sehr starke Kernwucherung aufweisen, so dass eine Zelle manchmal 20 und mehr grosse, intensiv gefärbte Kerne enthalten kann, wobei sie dann sehr stark in das Harnkanälchenlumen vorspringt (Fig. *A*). Die Breite dieser Epithelien kann bis zu 50 μ, die Höhe bis zu 33 μ betragen. Die stärkst geschrumpften Partien umfassen Mark und Rinde und bestehen aus einem gefässreichen, stark mit Leukocyten durchsetzten Granulationsgewebe, welches nur noch einzelne Harnkanälchen, verödete Glomeruli und nach der Oberfläche an Zahl und Grösse zunehmende Colloidcystchen enthält. An anderen Stellen ist die Schrumpfung nicht so hochgradig und man kann daselbst neben geschrumpften Glomerulis solche mit mehr oder weniger verdickter Kapsel und erhaltene auffinden.

Die Glomeruli in den besser erhaltenen oberen Partien der linken Niere sind sehr gross, im Durchschnitt 320 μ im Durchmesser haltend[1]). Die

[1]) Eckardt, C. Th., (dieses Archiv. 1888. Bd. 114. S. 227) giebt den Durchmesser eines normalen Glomerulus eines 18jährigen Mädchens auf 189,88 μ an. Als grössten Durchmesser bei vicariirender Hypertrophie in Folge von congenitalem Defect der einen Niere fand er bei einem 50jährigen Mann 252 μ.

Glomeruli füllen die Kapsel meist ziemlich prall aus und enthalten schon bei schwacher Vergrösserung deutlich vermehrte Kerne. An sehr dünnen Schnitten aus Flemming'scher Lösung sieht man an Quer- und Längsschnitten von Glomerulusschlingen vielfach das Lumen derselben mit theils homogenen, meist aber netzartig angeordneten Gerinnungsmassen angefüllt, die hier und da Leukocyten und vereinzelte, rothe Blutkörperchen einschliessen. Ganz vereinzelt bemerkt man auch eine Anfüllung einer Schlinge mit glänzend rothen, hyalinen Massen, welche genau so aussehen, wie die oben in kleinen Leber- und Lungengefässen beschriebenen. Nur selten bemerkt man eine blutgefüllte Schlinge, obgleich das Blut in den benachbarten Capillaren gut fixirt ist. (Auch in Controlpräparaten aus Müller'scher Flüssigkeit fanden sich nur sehr wenige, blutgefüllte Schlingen.) Zwischen Schlingen und Kapsel ist an vielen Stellen eine deutliche Wucherung des Glomerulusepithels vorhanden. Die Kerne der gewucherten Epithelien sind meist länglich gestaltet, ziemlich blass gefärbt. Kerntheilungsfiguren wurden vermisst. Auf den Glomerulusschlingen sieht man vielfach grosse, kappenförmig aufsitzende Zellen mit grossen, blass gefärbten Kernen, die zahlreiche intensiv gefärbte rothe Pünktchen und Striche einschliessen. Das Protoplasma ist stark gequollen, nicht scharf begrenzt, vielfach mit langen Ausläufern versehen, die ohne bestimmte Grenze in eine netzförmig angeordnete, zwischen Schlingen und Kapsel gelegene Gerinnungsmasse übergehen, und enthält hier und da feine Fetttröpfchen. Derartige Zellen finden sich auch ausser Zusammenhang mit den Schlingen frei im Kapselraum. Den Gerinnungsmassen, die sich im Kapselraum von fast allen Glomerulis nachweisen lassen und vielfach deutlich in das abführende Harnkanälchen sich fortsetzen, liegen noch feine, leicht röthlich gefärbte Körnchen an. Die Harnkanälchen sind durchweg stark erweitert, das Epithel derselben ist aber meist noch ziemlich hoch, zum Theil noch mit einem deutlichen Bürstenbesatz versehen. An anderen Stellen, besonders in gewundenen Kanälchen, sind die Epithelien stark vergrössert, ragen polypös in das Lumen hinein und sind mit einer grossen Zahl von Vacuolen durchsetzt. An diesen lässt sich ein Bürstenbesatz nicht mehr erkennen, das Protoplasma ist vielmehr nach dem Lumen zu stark zerklüftet. Die Kerne der Epithelien sind meist noch gut erhalten, hier und da enthält eine Zelle 2 Kerne, auch finden sich Epithelien, deren Kern unregelmässig gestaltet, nur noch schwach tingirt ist, und solche, die keinen Kern mehr enthalten. Im Lumen sämmtlicher Harnkanälchen liegt eine körnig-fädige Gerinnungsmasse, die in der Mitte am dichtesten und hier oft zu rundlichen, scheibenförmigen Massen confluirt ist. Von da erstrecken sich feinere und gröbere, durch Safranin nur leicht röthlich gefärbte, meist noch mit feinen Körnern besetzte Ausläufer bis an die Epithelien heran, um ohne bestimmte Grenze in das Protoplasma derselben überzugehen. Ausserdem finden sich vereinzelt, im Mark reichlicher, wie in der Rinde, am häufigsten in den Sammelröhren homogene Cylinder und desquamirte, mit Fetttröpfchen dicht durchsetzte Epithelien, deren Kern meist nur noch undeutlich erkennbar ist. Die Verfettung der Epithelien

erscheint an diesen dünnen Schnitten gering, wenig deutlich auf eine bestimmte Gruppe von Harnkanälchen beschränkt. Vielleicht sind die gewundenen Kanälchen kleineren Calibers, wohl die Tubuli contorti II. Ordnung stärker davon betroffen. Das interstitielle Gewebe zeigt keine Abweichungen, ist insbesondere an diesen gut erhaltenen Partien der Niere nicht vermehrt; nur enthalten die Capillarendothelien der Rinde häufig feinste, dicht an den Kern sich anschliessende Fetttröpfchen. An Schnitten der anderen geschrumpften Niere beträgt die Dicke von Mark und Rinde nur noch wenige Millimeter. Beide sind weder makro- noch mikroskopisch deutlich von einander zu trennen. In den stärkst geschrumpften Partien, die aus einem besonders in der Nähe des Nierenbeckens dicht mit Leukocyten durchsetzten Bindegewebe bestehen, sind die Glomeruli ganz geschwunden. Als Residuen der Harnkanälchen bemerkt man darin nur eine Anzahl von grösseren und kleineren Colloidcystchen. Die stärkst geschrumpften Partien entsprechen den nach aussen vorgebuchteten Nierenkelchen, während im Bereich der Columnae Bertini sich noch deutliches Nierenrindenparenchym vorfindet. Dasselbe zeichnet sich dadurch aus, dass eine normale Streifung darin nicht vorhanden ist. Vielmehr liegen die sehr grossen Glomeruli weit verstreut aus einander und zwischen ihnen verlaufen vielfach gewundene, sehr stark erweiterte Harnkanälchen von anscheinend gleichem Durchmesser. Diese Partien sind von der Umgebung, in der man alle Stadien der Schrumpfung an den Glomeruli verfolgen kann, ziemlich scharf abgegrenzt und wölben zum Theil die Oberfläche leicht bucklig vor. An den im Bereich der erhaltenen Partien gelegenen Harnkanälchen findet sich eine sehr starke Vermehrung der Epithelkerne, ähnlich wie oben beschrieben, nur noch in viel erheblicherem Maasse. Im Uebrigen haben hier ähnliche Degenerations- und entzündliche Veränderungen Platz gegriffen, wie links.

Die mikroskopische Untersuchung der Nieren von Fall II ergiebt einen ähnlichen Befund, wie in Fall I und kann die Beschreibung daher kürzer gefasst werden.

An Schnitten der Niere ist die streifige Anordnung der Rinde überall deutlich erkennbar. Die Glomeruli sind durchweg ziemlich gross und füllen die Kapsel bis auf einen, dem abführenden Harnkanälchen entsprechenden schmalen Raum ganz aus. Nur noch einzelne Schlingen enthalten deutliche, rothe Blutkörperchen, während die meisten durch ein feines Netzwerk von körnigen und fädigen Gerinnungsmassen angefüllt sind, welche sich auch in dem frei gebliebenen Kapselraum vorfinden. Eine stärkere Anhäufung von Leukocyten in den Schlingen ist nicht zu constatiren. Vereinzelt bemerkt man ganz geschrumpfte Glomeruli, jedoch sind keine Uebergangsstadien von solchen zu erhaltenen vorhanden, so dass diese wohl auf einen abgelaufenen Prozess zurückzuführen sind. Sowohl das Schlingen-, wie das Kapselepithel enthält vereinzelte, feine, durch Osmium schwarz gefärbte Fetttröpfchen. Eine stärkere Verfettung mit Desquamation von Kapsel- und Schlingenepithelien findet sich an einigen in der Nähe des Markes gelegenen Glomerulis. Es liegen dabei ähnliche, wie in Fall I beschriebene Zellen im

Kapselraum frei oder noch zum Theil im Zusammenhange mit den Schlingen. Die Verfettung der Epithelien der Harnkanälchen der Rinde ist gering und zwar finden sich Fetttröpfchen am reichlichsten in den Epithelien der Schleifenkanälchen, wo sie diffus im Protoplasma verstreut liegen und heerdweise in gewundenen Kanälchen, besonders in der Nähe des Markes, wo sie die peripherischen Theile der Zellen einnehmen und auch schon zu grösseren Tropfen zusammengeflossen sind. Der Kern dieser Zellen ist meist erhalten, aber blass gefärbt. Hier finden sich ausserdem noch frei im Lumen der Kanälchen gelegene, dicht mit Fetttropfen durchsetzte zellige Gebilde, bei denen der Kern zum Theil noch undeutlich durchschimmert. Die schwersten Epithelveränderungen finden sich in den geraden Kanälchen und zwar wiederum am stärksten an der Grenze zwischen Mark und Rinde, nach der Oberfläche und den Pyramidenspitzen zu rasch abnehmend; demnach handelt es sich wohl hauptsächlich um die Endstücke der gewundenen Kanälchen. Die Epithelien sind hier in gequollene, mit Vacuolen durchsetzte, unregelmässig begrenzte Schollen umgewandelt, deren Kerne noch zu erkennen, aber nicht mehr färbbar sind, während die Capillarkerne in der Nachbarschaft die Farbe gut angenommen haben. An den Epithelien der gewundenen Kanälchen finden sich ähnliche degenerative Zustände, Quellung und Vacuolisirung der Zellen, Zugrundegehen des Bürstensaumes, wie in Fall I. Ausserdem liegen im Lumen sämmtlicher Kanälchen körnige und fädige Gerinnungsmassen, ähnlich den in Fall I beschriebenen. Das interstitielle Bindegewebe ist intact. Die Capillaren der Rinde, deren Endothelien vielfach feine, dicht an dem Kern gelegene Fetttröpfchen enthalten, sind fast völlig leer. Nur die grösseren Gefässe der Rinde enthalten Blut. Die Vasa recta sind stark mit Blut gefüllt.

Placenta und Uterus. Die Placenta von Fall I war nicht aufgehoben. Die grösseren Gefässe der Placentarstelle des Uterus sind durch dicke, geschichtete, rothe Thrombusmassen verschlossen, die sich noch weit in die Uteruswand fortsetzen. In den oberflächlichen Schichten der Uterusinnenfläche an der Placentarstelle liegen die bekannten vielkernigen Zellen (vom Syncytium stammend). Dieselben finden sich auch noch in den innersten Muskelschichten. Dieselben liegen meist ausserhalb der Gefässe. Vielfach liegen sie aber auch dicht unter dem Endothel, dasselbe vorwölbend und im Innern der Gefässe, entweder fest mit der Wandung verklebt oder nur locker derselben aufsitzend. Dasselbe ist auch in Fall II zu beobachten. In der Tiefe der Uteruswandung fand sich erst nach Anfertigung einer grossen Zahl von Schnitten eine in einem venösen Gefässe gelegene Riesenzelle. Dieselbe ist ziemlich gross, an den Enden abgerundet, in der Mitte eingeschnürt, wodurch sie in zwei Theile zerfällt, deren einer eine Anzahl intensiv dunkel gefärbter Kerne einschliesst, während der andere nur einige grössere dunklere und einige unregelmässig begrenzte hellere besitzt. Das Protoplasma der Zelle ist scharf begrenzt, durch Hämatoxylin leicht bläulich gefärbt.

Die schon makroskopisch in der Placenta von Fall II sichtbaren Heerde

zeigen ein verschiedenes Aussehen. In einem Theil derselben, und zwar in den meist am Rande und in der Nähe der fötalen Fläche der Placenta gelegenen und den makroskopisch sichtbaren, graurōthlichen entsprechenden, sind noch gut erhaltene Zotten mit deutlichem Syncytium sichtbar und zwar hauptsächlich im Centrum der Heerde. Dasselbe ist jedoch auch an diesen stellenweise von dem Zottenstroma deutlich durch einen Fibrinstreifen getrennt. Daneben liegen Zotten, an denen das Syncytium gänzlich verloren gegangen ist, in denen man jedoch noch blutgefüllte, aber offenbar sehr stark verengte Gefässe erkennen kann. Noch andere Zotten in diesen Heerden sind ganz gefässlos, ebenfalls vom Syncytium entblösst und bestehen nur noch aus einem hyalinen Bindegewebe mit ziemlich reichlichen, vielfach verästelten, dunkel gefärbten Kernen. Diese von Syncytium entblössten Zotten sind in dicke Fibrinmassen eingeschlossen, welche die intervillösen Räume stellenweise ganz ausfüllen, stellenweise aber auch noch blutgefüllte Zwischenräume frei lassen. Andere, den makroskopisch homogen blassgelblich aussehenden entsprechende Heerdchen zeichnen sich dadurch aus, dass in ihrem Bereich die normale Struktur der Placenta noch deutlich zu erkennen ist. Die Zotten sind in ihrer Form vollkommen erhalten, zeigen deutliche Gefässlumina, die zum Theil noch rothe, aber augenscheinlich in Stase befindliche Blutkörperchen enthalten. Letztere sind noch vielfach, besonders in den etwas grösseren Gefässen, in ein dichtes Fibrinnetz eingelagert. Ein Syncytium besitzen die Zotten in diesen Heerden nicht. Die Gewebskerne, die an der Peripherie noch deutlich, aber sehr viel blasser als normal gefärbt sind, nehmen von hier nach dem Centrum der Heerde zu mehr und mehr an Färbbarkeit ab, sind jedoch auch im Centrum noch erkennbar. Die intervillösen Räume sind hier vollständig von dicken, den Zotten unmittelbar aufliegenden Fibrinmassen angefüllt. Während diese, offenbar ganz frischen Heerde sich auch mikroskopisch ganz scharf gegen die Umgebung absetzen, gehen die zuerst beschriebenen, älteren, mehr allmählich in dieselbe über. Ueberall da, wo das Syncytium an den Zotten fehlt, findet sich eine mehr oder weniger dicke Fibrinschicht. Der Nitabuch'sche Fibrinstreifen ist überall gut erkennbar. Ausser diesem, der an nach der Weigert'schen Fibrinfärbemethode gefärbten Präparaten eine glänzende, gelbliche Farbe annimmt, hat sich das Fibrin in allen Theilen der Placenta bei dieser Behandlung sehr schön dunkelblau, nach van Gieson braunroth gefärbt. Verstreut finden sich noch in der ganzen Placenta vereinzelte Zotten mit obliterirten Gefässen. Irgend welche acut entzündlichen Erscheinungen sind nicht zu bemerken. Chorion und Amnion sind überall gut erhalten, ebenso sind die grösseren, kindlichen Gefässe intact.

Die Gefässe an der Placentarstelle sind sämmtlich durch dicke, geschichtete Thrombusmassen verschlossen, in welchen Placentarreste nicht mehr zu erkennen sind. Dahingegen findet sich in einem zum Theil schon im Bereich der Uterusmusculatur gelegenen, venösen Gefässe ein auf der einen Seite der Gefässwand unmittelbar aufliegendes, an allen anderen Seiten frei vom Blut umspültes Conglomerat von Placentarzotten und zwar sind es

kleine ernährende Zotten, in denen die Capillaren zum Theil noch deutlich mit Blut angefüllt sind und die eine wohl erhaltene Lage von Syncytium mit reichlichen Kernmassen enthalten. Diese Zotten lassen sich durch eine ganze Reihe von Schnitten verfolgen, erreichen jedoch die Innenfläche des Uterus nicht. Gerinnungsvorgänge haben sich nirgends an dieselben angeschlossen. Ein ganz gleicher Befund konnte auch noch an Schnitten von einer anderen Partie der Placentarstelle erhoben werden. Weiter in der Tiefe der Musculatur findet sich an den ersten Schnitten noch ein deutliches Bruchstück einer Zotte mit grosser Riesenzelle.

Das kleine Knötchen unter dem Peritonäalüberzug des Uterus erweist sich als Myom.

Von ganz besonderem Interesse sind die kleinen, knötchenförmigen Verdickungen des Peritonäum der Excavatio recto-uterina bei Fall II. Man sieht hier dicht unter der Oberfläche, an welcher zum Theil noch eine deutliche Schicht von etwas gequollenen Endothelzellen erhalten ist, undeutlich reihenförmig angeordnete, sehr grosse, vielgestaltete, vielfach mit Ausläufern versehene Zellen mit unregelmässigem, bald blass, bald sehr intensiv gefärbtem Kern und deutlichem Kernkörperchen. Die Zellen besitzen im Durchschnitt einen Durchmesser (nur an den mehr rundlichen Zellen gemessen) von 28 μ, jedoch finden sich auch Zellen, die einen Durchmesser von 65 μ haben. Der Durchmesser der am besten erhaltenen, ein deutliches grosses, scheibenförmiges Kernkörperchen und deutliches Kerngerüst aufweisenden Kerne solcher Zellen beträgt 10—14 μ, der der gequollenen grösseren Kerne bis zu 20 μ. Das ziemlich homogene Protoplasma dieser Zellen ist durch Eosin stark roth gefärbt. Die Zellen liegen immer in Abständen von einander, und zwischen ihnen bemerkt man eine streifige, stellenweise deutlich fibrilläre Zwischensubstanz, die sich nach van Gieson röthlich färbt. Ausserdem verlaufen zwischen den Zellen reichliche, dünnwandige, stark blutgefüllte Gefässe. An einer Stelle ist unter diesen Knötchen ein langer, parallel der Oberfläche verlaufender Spalt sichtbar; derselbe wird einerseits von den Knötchen, andererseits von lockerem Bindegewebe begrenzt. In diesem Spalt liegt Fibringerinnsel. Zwischen diesem und dem Bindegewebe sieht man an einer Seite eine einfache, continuirliche Lage von sehr intensiv gefärbten Kernen, die von einem bandartigen, homogenen, schmalen Streifen Protoplasma umgeben sind. Diese Zelllage geht an dem einen Ende des wurmförmigen Gebildes, welches sich in einer Bindegewebsspalte verliert, unmittelbar in längere, flache Zellen, Bindegewebs- oder Endothelzellen einer Lymphspalte über.

Das Fettgewebe in der Umgebung des Cervix von Fall II ist stark mit rothen Blutkörperchen durchsetzt. In einer Vene daselbst ein alter, fibröser Pfropf, an welchen sich frische Thrombusmassen angelagert haben.

An Schnitten des einen Ovarium von Fall II bemerkt man zahlreiche Follikel von verschiedener Grösse, eine Anzahl von Follicularcysten und Corpora fibrosa, sowie ein Corpus luteum verum.

An Serienschnitten von einer der kleinen, punktförmigen Hämorrhagien

der Grosshirnrinde (Fall II) konnte ein abnormer Inhalt in dem zerrissenen kleinen Gefäss (Zellembolie oder hyaline Thrombose) nicht deutlich nachgewiesen werden.

Da die Veränderungen an den Nieren in unseren beiden Fällen offenbar am augenfälligsten sind — bei dem zweiten Falle bilden sie neben den lobulär-pneumonischen Heerden, wenigstens was die Bedeutung quoad vitam anbelangt, den Hauptbefund — so möchte ich die Besprechung dieser in den Vordergrund stellen. Kurz möchte ich dabei auch auf die interessante Missbildung der Ureteren von Fall I eingehen. Die einfache Verdoppelung der Ureteren ist ja verhältnissmässig häufig [Weigert[1]) und Bostroem[2])]. Auch in unserem Falle kreuzen sich dieselben dabei. Selten beobachtet ist dagegen die blinde Einmündung des einen Ureters oder überhaupt des Ureters in einer Höhle hinter der Blasenmündung. Ich halte mich hier an der Beschreibung von Bostroem[2]), bei dem eine Anzahl früherer und mehrere von ihm selbst beobachtete Fälle zusammengestellt sind. Im Ganzen liegen die anatomischen Verhältnisse bei uns ähnlich, wie in dem ersten von Bostroem beschriebenen Falle, nur sind die consecutiven Veränderungen daselbst andere. Sehr ähnlich ist auch der von Lilienfeld[3]) beschriebene Fall. Es handelt sich dort um einen Mann, bei dem in Folge Blasenverschlusses des einen — die Ureteren waren auch hier verdoppelt — eine ausgedehnte Höhle genau an derselben Stelle wie bei uns, sowie eine Atrophie des zu diesem Ureter gehörenden oberen Nierenabschnittes entstanden war. Dadurch, dass der rechte, obere Ureter in unserem Falle nicht mit der Blase in Verbindung getreten ist, hat sich das untere Ende desselben zu der erwähnten Höhle ausgebildet. Schon sehr frühzeitig, zum Theil jedenfalls schon intrauterin, ist dann durch Behinderung des Abflusses des Urins eine totale Atrophie des zu-

[1]) Weigert, Ueber einige Bildungsfehler der Ureteren. Dieses Archiv. Bd. 70. S. 490.

[2]) Bostroem, Beiträge zur pathologischen Anatomie der Nieren. Freiburg i. B. und Tübingen 1884.

[3]) Lilienfeld, Beiträge zur Morphologie und Entwickelungsgeschichte der Geschlechtsorgane mit Beschreibung einer interessanten Missbildung. Dissert. inaug. Marburg 1856.

gehörenden Nierenabschnittes zu Stande gekommen. Eine vielleicht mal vorhanden gewesene Hydronephrose hat sich dann nach gänzlichem Schwund secernirenden Nierenparenchyms zurückgebildet und darauf ist Nierenbecken und Ureter am Ansatz an dasselbe obliterirt. Die feine, nur für eine dünne Sonde eben durchgängige Communicationsöffnung zwischen Blase und der erwähnten Höhle ist offenbar erst secundär entstanden, hat dann aber dazu gedient, Flüssigkeit in geringer Menge in den betreffenden Harnleiter gelangen zu lassen, woraus sich die Dilatation desselben erklärt. Die Behinderung des Urinabflusses aus den zu den geschrumpften, unteren Abschnitten beider Nieren gehörenden Ureteren, erkennbar an der Dilatation derselben, der Hypertrophie ihrer Muscularis, sowie der Dilatation des Nierenbeckens, kann in unserem Falle nicht durch eine Verlegung der Blasenmündung durch die hinter der Blase gelegenen und in dieselbe sich vorwölbende Höhle erklärt werden (Bostroem). Dazu ist dieselbe viel zu klein, auch müsste dann der Abfluss aus der Blase selbst Beschwerden gemacht haben, wofür anamnestische Anhaltspunkte nicht vorhanden sind. Die Behinderung des Urinabflusses aus den Ureteren ist vielmehr als Folge der eigenthümlichen Einmündung derselben in die Blase, in divertikelartigen Ausbuchtungen anzusehen. Der Mechanismus dieser Behinderung des Abflusses des Urins ist von Schuchardt[1]) und später ausführlich von Willecke[2]) beschrieben. Die Folge des behinderten Abflusses war dann die Schrumpfung der zugehörigen Nierenabschnitte. Die eigenthümlichen Kernwucherungen an den Epithelien der Harnkanälchen im Bereiche der geschrumpften Partien (Fig. 4 und 5), in denen noch nicht der höchste Grad abgebildet ist, halten wir für einen Ausdruck der vicariirenden Hypertrophie. Etwas Aehnliches beschreibt Ribbert[3]), welcher bei der vicariirenden Hypertrophie eine Vergrösserung der Epithelien der Harnkanälchen ohne Kernvermeh-

[1]) Schuchardt, Hydronephrosenbildung bei geringer Verengerung der unteren Harnwege. Deutsche Zeitschr. für Chir. 1881. S. 611.

[2]) Willecke, Zwei Fälle von Hydronephrose bedingt durch Divertikel am Blasenende des Ureter. Dissert. inaug. Marburg 1890.

[3]) Ribbert, Ueber compensatorische Hypertrophie der Nieren. Dieses Archiv. 1882. Bd. 88. S. 11.

rung (S. 22) fand, und Barth[1]), der in vicariirend hypertrophischen Nieren zuweilen 2 Kerne in einer Zelle sah (S. 46). Weiteres habe ich über diesen Vorgang in der Literatur nicht zu finden vermocht.

Als secernirendes Parenchym ist nur die obere Hälfte der linken Niere übrig geblieben. Dieselbe ist demgemäss sehr stark vicariirend hypertrophisch geworden, erkennbar an der starken Verbreiterung der Rinde, der Vergrösserung der Glomeruli und der Harnkanälchen. Die colossale Zunahme der Grösse der Glomeruli, die durch Vergleich mit den von Eckardt angegebenen Maassen leicht ersichtlich wird, ist zum Theil auf den entzündlichen Zustand, in der Hauptsache aber auf die vicariirende Hypertrophie zu schieben. Aber auch in diesen erhaltenen Theilen sind deutliche Zeichen eines früheren, abgelaufenen, nephritischen Prozesses vorhanden, wenigstens lassen sich die kleinen, allerdings nur spärlich vorhandenen Schrumpfungsheerde bei einer so jugendlichen Person mit intacten Herzklappen nicht gut anders deuten. Auch v. Kahlden[2]) erblickt in kleinen, derartigen Schrumpfungsheerden, die er bei einem Individuum, welches vor längerer Zeit an Pneumonie gelitten hatte, fand, Residuen einer abgelaufenen Nephritis. Diese Veränderungen sind insofern von Interese, als es ja eine klinische Erfahrungsthatsache ist, dass eine abgelaufene Nephritis für das Zustandekommen einer späteren prädisponirt. Was nun die übrigen Veränderungen in dem hypertrophischen Nierenabschnitte anbetrifft, so haben wir es hier offenbar mit einem ganz frischen Prozess zu thun. Dadurch, dass von einer mikroskopischen und chemischen Untersuchung vor der Geburt nichts aufgezeichnet worden ist, ist für den Zeitpunkt des Anfangs des entzündlichen Vorganges kein sicherer Anhaltspunkt zu gewinnen. Da aber von Beginn der Anfälle an constant Eiweiss im Urin gefunden wurde, so liegt wenigstens die Vermuthung nahe, dass dasselbe auch schon einige Zeit vor Beginn derselben darin gewesen ist.

[1]) A. Barth, Ueber die histologischen Vorgänge bei der Heilung von Nierenwunden und über die Frage des Wiederersatzes von Nierengewebe. Habilitationsschrift. Marburg 1892.

[2]) v. Kahlden, Die Aetiologie und Genese der acuten Nephritis. Ziegler's Beiträge. Bd. XI. Heft 4.

Es handelt sich in der Niere um Veränderungen, die sämmtliche epithelialen Bestandtheile derselben betreffen. Ausserdem ist aber auch noch das Gefässsystem in hervorragendem Maasse betheiligt. Dies kennzeichnet sich an den Glomerulusschlingen in Vorgängen, die es sicher machen, dass die Schlingen für den Blutstrom nur noch äusserst unvollkommen durchgängig waren. (Die Schlingen waren mit Gerinnungsmassen angefüllt und blutgefüllte Schlingen nur noch hier und da trotz vorzüglichster Conservirung des Blutes in anderen Nierenabschnitten vorhanden.) Die geringe Blutfüllung der Capillaren, sowie die Verfettung ihrer Endothelien ist dann wohl auf eine mangelhafte Zufuhr von ernährendem Blut zurückzuführen. Zum Theil scheinen diese Gerinnungsmassen zur Ausscheidung gelangt zu sein, da die im Kapselraum der Glomeruli sich findenden, meist in der Nähe des abführenden Harnkanälchens, auch in diese sich noch herein erstreckend, liegenden Gerinnungsmassen mit den in den Schlingen übereinstimmen. Das Aussehen der letzteren, sowie der Umstand, dass dieselben die Weigert'sche Fibrinfärbung nicht annehmen, machen es sehr unwahrscheinlich, dass wir es etwa hier mit embolisch aus den Lungen in die Glomerulusschlingen gelangten Massen zu thun haben. Diese Gerinnung ist vielmehr als an Ort und Stelle entstanden zu betrachten und wahrscheinlich auf flüssige oder doch fein vertheilte, im Blut kreisende, toxisch wirkende Stoffe zurückzuführen, die, zur Ausscheidung bestimmt, zunächst einen entzündlichen Prozess in den Nieren hervorrufen und dann unter dem Einfluss desselben coaguliren. Die übrigen Veränderungen bestehen dann in Degenerationszuständen an den Epithelien der Glomerulusschlingen und gewundenen Kanälchen, in geringerem Grade auch der übrigen Harnkanälchenabschnitte. Diese Degenerationszustände kennzeichnen sich in Quellung, Vacuolisirung, Lockerung und Abstossung, sowie mässiger Verfettung der Zellen. Ausserdem sind noch die sämmtlichen Harnkanälchenabschnitte erweitert und mit einem gerinnbaren Exsudat angefüllt. Sowohl die geringe Verfettung der Epithelien, als auch die geringe Cylinderbildung weisen wohl darauf hin, dass der ganze Prozess noch ein im acuten Stadium sich befindender ist. Jedenfalls glauben wir aber annehmen zu können, dass derselbe älter ist, als der Beginn

der eklamptischen Anfälle (43 Stunden vor dem Tode); dauert es doch auch bei der Scharlachnephritis, bei der der Zeitpunkt des Beginns leichter zu constatiren ist, ziemlich lange, bis sich solch schwere entzündliche und degenerative Prozesse, wie die in dem vorliegenden Falle beobachteten, ausbilden.

Nach der obigen Darstellung kann es keinem Zweifel unterliegen, dass wir es hier mit einer schweren, acuten Nephritis zu thun haben, die man, wenn auch nicht alles mit den z. B. bei Scharlach beobachteten Nephritiden übereinstimmt, sehr wohl als Glomerulonephritis bezeichnen kann. Der ganze Vorgang ist also so aufzufassen, dass sich in den durch Atrophie grosser Abschnitte in ihrer Function schon sehr stark alterirten Nieren zunächst eine Schwangerschaftsnephritis — wenigstens scheint uns dies das nächstliegende zu sein — kenntlich an den kleinen Schrumpfungsheerden — entwickelte, welche in der letzten Zeit eine acute Exacerbation erfuhr und zur Urämie führte. Der so ausserordentlich häufige Befund der sogenannten Schwangerschaftsniere beweist, dass dieses Organ während der Gravidität sehr leicht alterirbar ist. Dass dabei toxisch wirkende Substanzen unbekannter Herkunft im Spiele sind, erscheint auch nach älteren Untersuchungen zweifellos. Auf diesen Punkt, also die schliessliche Ursache der Schwangerschaftsniere und die darüber aufgestellten Theorien hier näher einzugehen, würde die Grenzen dieser Arbeit überschreiten. Hier genügt es, constatirt zu haben, dass mit der grössten Wahrscheinlichkeit in unserem ersten Falle schwere, histologisch nachweisbare Nierenveränderungen einen urämischen Zustand, der sich hier in dem eklamptischen Symptomencomplex äusserte, hervorgerufen haben.

Ganz ähnliche Befunde haben wir in unserem zweiten Falle erheben können. Auch hier sind ältere Schrumpfungen, allerdings auch nur in geringem Grade vorhanden. Wir müssen dieselben aber als Zeichen einer älteren Nephritis, wahrscheinlich einer Schwangerschaftsniere, betrachten. Im Uebrigen ist der mikroskopischen Beschreibung nur wenig Erläuterndes hinzuzufügen. Aus dieser geht zur Genüge hervor, dass auch in diesem Falle eine sehr schwere Läsion der Niere vorhanden war. Darauf weisen die schweren Degenerationszustände an den Harnkanälchenepithelien, die Verstopfung der Glomerulusschlingen, die Ex-

sudation in den Kapselraum, sowie in die Harnkanälchen hin. Auch in diesem Falle müssen wir also zur Erklärung der eklamptischen Erscheinungen eine Urämie annehmen, da, wie wir noch sehen werden, die Veränderungen an anderen Organen nicht derartige sind, dass man daher das Auftreten der eklamptischen Anfälle herleiten könnte.

Bemerken möchten wir hier noch, dass man gerade bei den Nieren, um feinere histologische Details wahrzunehmen, stets die verschiedensten Fixirungsflüssigkeiten anwenden muss. Ein Theil der fast negativen Resultate der mikroskopischen Untersuchung von Prutz bei Fällen, die während des Lebens so viel Eiweiss im Urin hatten, dass derselbe beim Kochen fast ganz gerann, muss wohl auf eine mangelhafte Conservirung zurückgeführt werden. Auch Schmorl bemerkt ausdrücklich, dass seine Befunde an den Nieren im Stande seien, die Hypothese, die Eklampsie sei als acute Urämie zu betrachten, zu stützen.

Auf die in den Lungen vorgefundene lobulär-pneumonische Infiltration, die in beiden Fällen keine unbedeutende war und auch wohl viel zu dem schliesslich eingetretenen Tode beigetragen hat, möchte ich hier nicht näher eingehen. Personen, die an häufigen Krämpfen mit Bewusstlosigkeit gelitten haben, sind während derselben sowohl der Gefahr des Verschluckens als auch der mangelhaften Expectoration vorhandener Secrete fortwährend ausgesetzt, worauf auch Schmorl schon hinweist. Die in beiden Fällen vorgefundenen Diplokokken geben wohl ein ausreichendes ätiologisches Moment für das Zustandekommen der pneumonischen Heerde ab. Ganz verschieden aber von dem dabei auftretenden zelligen und fibrinösen Exsudat sind die eigenthümlichen, die Alveolen auskleidenden Massen, wie sie Schmorl zuerst bei Eklampsie beschrieben hat und wir sie in Fall I vorfanden. Verschieden von jenen sind sie zunächst durch ihr Aussehen, was zur Genüge aus der Beschreibung hervorgeht. Es giebt ja auch Fibrin, welches eine ähnliche, homogene, glänzende Beschaffenheit zeigt, z. B. in Aneurysmen in den älteren Schichten der dieselben ausfüllenden Thrombusmassen. Die vorliegende Masse ist aber offenbar noch ganz frisch entstanden, da sie noch gut erhaltene Epithelzellen einschliesst. Ein weiterer Unterschied ergiebt sich aus ihrem Verhalten gegenüber der

Weigert'schen Fibrinfärbemethode und dem Safranin. (Die Angabe hierüber wird bei Schmorl vermisst.) Nirgends ist die in Frage stehende Masse nach den oben angegebenen Methoden färbbar, was um so mehr an den Präparaten auffallen muss, als das Fibrin in dem pneumonischen Exsudat und besonders in den in den Capillaren gefundenen Thromben jene Färbungen deutlich zeigt. Vielfach sind ja allerdings auch die zarten Fibrinfäden im Innern der Alveolen nur schwach blau, bezw. roth gefärbt; dies liegt aber wohl daran, dass bei der Weigert'schen Färbung zur Herstellung möglichst reiner Contraste zwischen Carmin und Gentianaviolett sehr lange mit Anilinxylol ausgewaschen wurde und diese, frei im Innern der Alveolen gelegenen Fädchen den Entfärbungflüssigkeiten am stärksten ausgesetzt sind. Jedenfalls entfärben sich die Auskleidungsmassen schon sehr viel früher und vollständiger. Wir haben es demnach offenbar nicht mit fertig gebildetem Fibrin, vielleicht mit einer Vorstufe desselben zu thun.

Woraus entstehen nun diese Massen? Die Art und Weise, wie dieselben sich, an Dicke rasch abnehmend, aus den Alveolen noch eine kurze Strecke über das intacte Bronchialepithel hinwegschieben, zeigt, dass ihr Ursprung in den Alveolen selbst zu suchen ist. Sie können demnach nur von in den Alveolen enthaltenen Zellen, Epithelien, Leukocyten herstammen, oder müssen als ein Ausscheidungsprodukt der Gefässe der Alveolarwand angesehen werden. Da wir in Obigem nachgewiesen zu haben glauben, dass wir es hier nicht mit fertig gebildetem Fibrin zu thun haben, so können auch wohl die früheren Arbeiten über das Zustandekommen des fibrinösen Exsudates bei der Pneumonie, z. B. die von Veraguth[1]), Feuerstack[2]), Hanau[3]) und Hauser[4]), als nur unvollkommen mit der uns hier beschäftigenden

[1]) Veraguth, Ueber Veränderungen des Lungenepithels bei künstlich hervorgerufenen pneumonischen Prozessen. Dieses Archiv. Bd. 82. S. 238.

[2]) Feuerstack, Ueber das Verhalten des Epithels der Lungenalveolen bei der fibrinösen Pneumonie. Gekrönte Preisschrift. Göttingen 1882.

[3]) Hanau, Beiträge zur Pathologie der Lungenkrankheiten. Zeitschr. für klin. Med. 1887. S. 24 ff.

[4]) Hauser, Ueber die Entstehung des fibrinösen Exsudats bei der croupösen Pneumonie. Münch. med. Wochenschr. 1893. S. 155, u. Ziegler's Beiträge. Bd. XV. S. 527.

Frage überstimmend übergangen werden. Die von Hanau gegebenen Abbildungen und Beschreibungen, sowie die bei Schmorl sich findende Zeichnung, die die eigenthümliche Exsudation sehr gut wiedergiebt und mit unseren Präparaten übereinstimmt, sind so verschieden, dass es ohne Weiteres klar wird, dass man es mit zwei verschiedenen Vorgängen zu thun hat. Schmorl weicht nur insofern von unserer Beschreibung ab, als er gewöhnlich keine Rundzellenanhäufung oder Epitheldesquamation im Bereich der in Frage stehenden Heerde bemerkte. An keiner Stelle konnten wir einen Uebergang von Alveolarepithelien oder anderen zelligen Elementen, Leukocyten in den bandartigen Auskleidungsmassen der Alveolen oder eine Betheiligung an der Bildung derselben constatiren, wie das Veraguth, Hanau und Hauser für die Bildung des fibrinösen Exsudates bei der Pneumonie in höherem oder geringerem Grade behaupten. Schmorl glaubt, hier und da eine Betheiligung der Alveolarepithelien beobachtet zu haben. Eine gewisse Aehnlichkeit mit unserem Falle hat ein von Justi[1]) beschriebener. Es handelt sich dort um einen Phthisiker mit Fettembolie und anscheinend im Anschluss an dieselbe entstandene hyaline Thrombose von Lungencapillaren, an die sich dann die Bildung eines „bald breiter, bald schmäler gestalteten, homogenen Belages, welcher an vielen Stellen abgehoben ist“ und als fibrinöser gedeutet wird, anschloss. Eine Betheiligung der Epithelien bei dem Zustandekommen des Exsudates konnte nicht constatirt werden, vielmehr bot sich nur das gewöhnliche Bild der Epitheldesquamation, zuweilen mit Abhebung des Epithelsaumes in continuo durch das Exsudat dar. Dass in späteren Stadien durch Zerfall der Epithelien weiterer Stoff zur Fibrinbildung geliefert werden kann, hält Justi für möglich und auch wir möchten uns dieser Ansicht anschliessen. Aus der Lage der Epithelien, theils innerhalb, theils ausserhalb des Bandes müssen wir entnehmen, dass die Desquamation jener Hand in Hand mit der Bildung dieses gegangen ist.

Nachdem so zellige Elemente als nicht betheiligt an der Bildung des Bandes befunden worden sind, bleibt nur noch die

[1]) Justi, Beitrag zur Kenntniss der hyalinen Capillarthrombose in Lunge und Niere. Dissert. inaug. Marburg 1894.

Herkunft desselben als ein Exsudat aus den Gefässen übrig. Damit kommen wir auf die capillären Thrombosen zu sprechen. Dieselben sind, wie Schmorl auch betont, hauptsächlich im Bereiche der Heerde vorhanden, in welchem die Alveolen mit dem betreffenden Bande ausgekleidet sind. Schmorl fand dieselben auch an Stellen, wo noch keine Ausscheidung in den Alveolen zu constatiren war, so dass er zu dem Schluss kommt, dass die Gefässthrombosen das Primäre seien. Ein Zusammenhang zwischen beiden Vorgängen ist jedenfalls nicht zu leugnen, wir wollen es jedoch dahingestellt sein lassen ob, und das scheint das Wahrscheinlichste zu sein, die hyalinen Ausscheidungen die Folgen der Capillarthrombosen sind oder ob beide eine gemeinsame Ursache haben und also neben einander bestehen.

Zunächst müssen wir hier auf die in den Capillaren vorgefundenen vielkernigen Zellen eingehen, die wir in Uebereinstimmung mit Schmorl und Lubarsch für zweifellose Placentarriesenzellen halten. Den Gründen, die Schmorl hierfür anführt, schliessen wir uns an und ebenso den Ausführungen von Lubarsch gegenüber den Angaben von Aschoff, der in zwei Fällen von Eklampsie keine Placentarriesenzellembolien, sondern angeblich nur Knochenmarksriesenzellembolien fand. Dadurch soll nicht ausgeschlossen werden, dass unter anderen Umständen auch grosskernige Elemente anderer Herkunft in die Circulation gelangen können. Dass Placentarriesenzellen leicht an die Gefässbahn gelangen können, beweist der Befund von ganzen Zotten in einem Uterusgefäss von Fall II. Die decidualen Riesenzellen können nach Lubarsch ebenfalls embolisirt werden. Schmorl glaubt diese letzteren lägen extravasculär und könnten deshalb nur nach Verletzung der Gefässwand in die Circulation gelangen. Dieselben finden sich aber gegen Ende der Schwangerschaft sehr häufig auch in Gefässen, wie das schon Friedländer[1]), Leopold[2]) u. s. w. nachgewiesen haben. Da sie als zweifellos von der Zottenoberfläche in die Serotina eingewandert zu betrachten sind (Friedländer) und demnach

[1]) Friedländer, Physiologisch-anatomische Untersuchungen über den Uterus. Leipzig 1870, und Archiv für Gynäkol. Bd. IX. S. 22.

[2]) Leopold, Studien über die Uterusschleimhaut während Menstruation, Schwangerschaft und Wochenbett. Archiv für Gynäkol. Bd. XI u. XII.

denselben Ursprung haben, wie die direct in die Blutbahn gelangten Riesenzellen, so ist ein Unterschied zwischen beiden Arten der Zellembolie nicht zu machen. Dies weist aber auch darauf hin, dass die Embolie dieser dem Syncytium angehörenden Zellen ein vielleicht constant, jedenfalls häufig vorkommender Vorgang sein muss. Schmorl glaubt, darin einen pathologischen, der Eklampsie eigenthümlichen Vorgang erblicken zu müssen, und Lubarsch will ihn „da er ihn noch in einem Falle von Chorea gravidarum beobachtete, als Folge der Krampfanfälle bei verschiedenen von solchen begleiteten Krankheiten auffassen. Als pathologisch möchten wir den Vorgang nur insofern bezeichnen, als es jedenfalls nicht die normale Bestimmung der Zellen ist, in die Blutbahn zu gelangen. Da wir nirgends im Anschluss an die Embolie dieser Riesenzellen einen Gerinnungsprozess gesehen haben, so halten wir diesen pathologischen Vorgang für irrelevant, accidentell. Schon Friedländer vindicirt den in die Gefässe der Uteruswandung gegen Ende der Schwangerschaft einwandernden Riesenzellen eine gerinnungserregende Eigenschaft. Wir haben an unseren Präparaten und zwar nicht nur solchen von den beiden Eklampsiefällen, sondern noch von anderen frischen Placentarstellen, Anhaltspunkte dafür nicht gewinnen können. Zwar scheinen ja die Placentarriesenzellen direct in Fibrin übergehen zu können, das würde aber bei Loslösung derselben und Verschleppung in die Blutbahn (Lungen) niemals derartige Bilder geben, wie wir sie hier vor uns haben. Man könnte dann höchstens eine schollige, homogene Masse erwarten und diese Thromben sind zweifellos aus einzelnen, allmählich verklebenden, zuerst an der Peripherie der Capillaren auftretenden und demnach vielfach röhrenförmige Gebilde ergebenden Fäden zusammengesetzt. Um nun zu constatiren, ob auch bei an anderen Krankheiten verstorbenen Schwangern, Gebärenden und Wöchnerinnen eine Verschleppung dieser syncytialen Zellen vorkommt, muss man erst eine Reihe von solchen Fällen untersuchen, erst dann wird man auch etwas über das schliessliche Schicksal dieser Zellen aussagen können. Schmorl vermisste sie dabei in mehreren Fällen, Lubarsch fand sie, wie schon oben erwähnt, in einem Falle von Chorea gravidarum, während sie in 3 weiteren Fällen nicht vorhanden waren. Leider stand

uns kein ausreichendes Material zur Verfügung, so dass wir uns mit den folgenden Angaben begnügen müssen. Bei einer 8 Tage nach der Geburt an Puerperalfieber Verstorbenen fanden sich zweifellose Placentarriesenzellen. Dieselben waren nur durch die Conservirung (Alkohol), sowie durch ihr längeres Verweilen in den Lungen etwas verändert. Das Protoplasma war anscheinend bis auf einige Reste abgestreift und die Kerne vielfach nicht mehr deutlich von einander abzugrenzen (Fig. 3). An Zahl geben sie den in den beiden Eklampsiefällen gefundenen nicht nach. Bei einer wenige Tage nach der Geburt an Phthise verstorbenen Frau fanden sich ebenfalls dicke, dunkel gefärbte Massen in den Capillaren, die aber in der hochgradig veränderten Lunge nicht mit aller Deutlichkeit als Placentarriesenzellen zu erkennen waren. Obgleich wir uns der Unzulänglichkeit unserer diesbezüglichen Untersuchungen voll bewusst sind gegenüber den zahlreichen Fällen von Schmorl, können wir dennoch in diesen Befunden eine Bestätigung unserer obigen Ansicht finden, dass es sich bei dieser Riesenzellembolie nicht um einen der Eklampsie specifischen Vorgang handelt, was ja auch durch die Untersuchungen von Lubarsch schon zweifelhaft geworden war. Auch die von dem letzteren aufgestellte Theorie kann danach nicht als stichhaltig bezeichnet werden. Somit wäre die erste Möglichkeit, die Schmorl für das Zustandekommen des eklamptischen Symptomencomplexes annimmt, nehmlich dass „diese (gerinnungserregende) Substanz aus den Zerfallsprodukten der in die Blutbahn eingetretenen Placentarzellen stamme“ mit grosser Wahrscheinlichkeit auszuschliessen.

Leberzellembolien haben wir in unseren beiden Fällen gänzlich vermisst. Vielleicht liegt es daran, dass die Läsion der Leber nur eine geringfügige war. Bemerken möchten wir noch, dass man bei der Beurtheilung, ob Leberzellen intravital in Gefässe gelangt sind, mit der äussersten Vorsicht zu Werke gehen muss. Schon die Herausnahme, als auch noch vielmehr die Durchschneidung derselben giebt Veranlassung zu so zahlreichen Kunstprodukten, dass auch die von Schmorl angegebenen Cautelen nicht genügend vor Irrthümern schützen können. Was den Befund von Leberzellen in entfernt gelegenen Organen, Lunge, Gehirn, Niere anbetrifft, so glauben wir, dass der Leber-

zelle doch nicht so charakteristische Merkmale zukommen, dass man dieselben ohne Weiteres von anderen Parenchymzellen unterscheiden kann.

Zunächst möchte ich jetzt auf die zweite Möglichkeit, die Schmorl für das Zustandekommen des eklamptischen Symptomencomplexes annimmt, nehmlich dass „die (gerinnungserregende) Substanz von abnormen, in Folge von Placentarerkrankungen gebildeten Stoffwechselprodukten stamme", eingehen. Die Idee Schmorl's, womöglich alle bei Eklampsie gefundenen Veränderungen auf eine gemeinsame Ursache zurückzuführen, ist ja an und für sich eine glückliche. Ebenso müssen wir ihm beipflichten, wenn er die bei Eklampsie gefundenen Organveränderungen auf eine Blutveränderung, welche „ihrerseits die Folge einer Intoxication mit gerinnungserregenden Substanzen", zurückführen will. Auch wir haben schon oben darauf zurückgreifen müssen. Wir glauben jedoch nicht, dass die Placenta in allen Fällen als Ursprungsort derselben anzusehen ist. Man müsste dann verlangen, dass in allen genau untersuchten Fällen sich Erkrankungen der Placenta und zwar solche finden, die sich von den gewöhnlich darin gefundenen deutlich unterscheiden. Die diesbezüglichen Ausführungen Schmorl's (S. 42) bewegen sich unserer Meinung nach doch zu sehr auf dem Gebiet der Hypothese, um diesen Einwand, den sich übrigens Schmorl selbst schon macht, vollgültig zu entkräften. In unserem ersten Falle haben wir die Placenta zwar nicht selbst untersucht, gröbere Veränderungen sind jedoch nach den Angaben der hiesigen Frauenklinik auszuschliessen, trotzdem waren gerade in diesem Falle die ausgedehnten Gerinnungen in den Lungencapillaren vorhanden und Riesenzellen daselbst ebenso reichlich oder eben so wenig reichlich wie im Fall II, wo deutliche, wenn auch geringfügige Placentarerkrankungen vorlagen. Die Verschlüsse der Gefässe kleiner Zotten sind wohl gegen Ende der Schwangerschaft ein constanter Befund und die sogenannten Placentarinfarkte finden sich doch auch bei Fällen, wo keine Eklampsie aufgetreten ist und zwar häufig in sehr viel grösserer Ausdehnung. Irgend welche entzündlichen Erscheinungen in der Nachbarschaft der Placentarheerde oder überhaupt einen Unterschied zwischen ihnen und den in anderen Placenten gefundenen vermochten wir nicht zu

constatiren. Wir sind daher eher geneigt mit älteren Beobachtern, z. B. Fehling[1]) und Wiedow[2]), einen Zusammenhang der Placentarerkrankung mit der Nephritis anzunehmen.

Da nun, in unseren Fällen wenigstens, weder Placentar- noch Leberzellembolien mit Sicherheit als betheiligt an dem Zustandekommen der capillären Thrombosen angeschuldigt werden können, auch gerinnungserregende Stoffe von der Placenta aus in Fall I nicht nachweisbar in das Blut gelangt sein können, so müssen wir nothwendigerweise nach anderen Gründen dafür suchen. Die grosse Aehnlichkeit, welche die in den Lungen und in der Leber gefundenen Thromben mit einander haben, machen es wahrscheinlich, dass beiden eine gemeinsame Ursache zu Grunde liegt. Die in den Glomerulusschlingen gefundenen Gerinnungen sind nach Aussehen und Färbbarkeit von den in Lunge und Leber verschieden, so dass die Vermuthung jedenfalls nahe liegt, dass letztere ihre Entstehung einer anderen gerinnungserregenden toxischen Substanz verdanken. Vielleicht ist diese in Stoffen zu suchen, die durch Verstopfung der Glomerulusschlingen im Blut zurückgehalten werden. Dabei ist es ja allerdings merkwürdig, dass bei anderen an acuter Nephritis urämisch zu Grunde gegangenen Individuen im Allgemeinen diese eigenthümlichen Gefässverstopfungen und Leberveränderungen nicht gefunden worden sind. Wir glauben jedoch einige diesen ähnliche Beobachtungen wenigstens bezüglich der Lungen gefunden zu haben. Zunächst ist hier jedenfalls der von Justi beschriebene Fall von Interesse, der den bei Eklampsie gefundenen sehr ähnliche Veränderungen an den Lungen eines Mannes nachwies, bei dem ausserdem eine sehr ausgedehnte Verstopfung von Glomerulusschlingen vorlag. Justi glaubt eine Art entzündliches Oedem vor sich haben. Uns scheint bei unserem ersten Eklampsiefalle ein acutes Lungenödem vorzuliegen. Eine scharfe Grenze zwischen entzündlichem und acutem Lungenödem ist jedenfalls nicht zu ziehen. Genauere histologische Untersuchungen über acutes Lungenödem, welches ja bei Eklamptischen so häufig gefunden wird, mit Zuhülfenahme der neueren Untersuchungsmethoden

[1]) Fehling, Archiv für Gynäk. Bd. 27. S. 300.
[2]) Wiedow, Zeitschr. für Geburtshülfe und Gynäk. Bd. XIV. S. 387.

existiren meines Wissens nicht. Vielleicht ist es den septisch-toxischen Oedemen Ziegler's[1]) anzureihen. Als entzündliches Oedem beschreibt Thoma[2]) einen ähnlichen Vorgang. Er fand angeblich in Folge Eindringens von Mikrokokken (Zooglöen) in die Blutbahn hyaline Thromben (aus Zooglöen hervorgegangen), in den Lungencapillaren und häufig an solchen Stellen zugleich Epitheldesquamation und Fibrinausscheidung in die Alveolen.

Die geringe, in unseren beiden Fällen gefundene Fettembolie der Lungen erklärt sich am einfachsten aus einer Quetschung des Beckenfettgewebes, welche in beiden Fällen in ausgedehntem Maasse vorhanden war. Wir schliessen uns damit den Anschauungen Virchow's[3]) an.

Bei der Besprechung der Lebernekrosen möchte ich zunächst darauf hinweisen, dass schon in dem Lesser'schen Atlas für gerichtliche Medicin, 1885, S. 132, Tafel XVI, Fig. 8 eine Abbildung eines Leberdurchschnittes mit zahlreichen hämorrhagischen Stellen sich vorfindet, die angeblich in Folge des Genusses von Morison'schen Pillen (Gummigutt, Jalappen u. s. w. enthaltend) entstanden sein sollen. Wenn auch die Beschreibung dieser Heerde nicht ganz mit der Hepatitis haemorrhagica von Jürgens[4]) übereinstimmt, so scheint es sich doch um einen ganz ähnlichen Vorgang zu handeln. In dem betreffenden Fall konnte angeblich erst mikroskopisch eine schwache, parenchymatöse Degeneration an den Nieren nachgewiesen werden. Da sich noch die bei acuter Nephritis so häufige Dilatation des linken Ventrikels fand, so erscheint es nicht unmöglich, dass wir es hier mit einem Fall von Nephritis zu thun haben. Das wird noch dadurch bekräftigt, dass der Tod des betreffenden Individuum „im Anschluss an eine Reihe epileptiformer Krämpfe, die durchweg ohne bedeutende, motorische Reizerscheinungen verliefen" eingetreten ist. Wir würden die Krämpfe dann als urämische aufzufassen haben. Das betreffende, im Uebrigen auch noch phthisische Individuum befand sich einige Wochen nach der dritten Entbindung, so dass man auch an eine Späteklampsie

[1]) Ziegler's Lehrbuch. 6. Aufl. 1890. Bd. II. S. 656 ff.
[2]) Thoma, Arbeiten aus dem Pathologischen Institut zu Dorpat. 1889.
[3]) Virchow, Berl. klin. Wochenschr. 1886. S. 489.
[4]) Jürgens, Berl. klin. Wochenschr. 1886. S. 519.

denken könnte auf Grund einer Schwangerschaftsnephritis. Uns scheint jedoch der unvernünftige Gebrauch der Drastica die Nierenveränderungen herbeigeführt zu haben. Wenn wir auch nicht allzu viel Werth auf diese Beobachtung legen wollen, so kann sie vielleicht doch als Stütze für unsere obige Ansicht, dass die Lebernekrosen in Folge der Nephritis aufgetreten seien, dienen; andererseits ist damit wahrscheinlich gemacht, dass hämorrhagische Nekrosen der Leber ausser bei Eklampsie auch noch bei anderen Krankheiten vorkommen können.

Bei der Beschreibung und Beurtheilung der Leberveränderungen werden von den früheren Autoren (Jürgens) zunächst hauptsächlich die Parenchymveränderungen bevorzugt, während später mehr und mehr die begleitenden Gefässveränderungen in den Vordergrund treten. Eine genaue Zusammenstellung der Literatur findet sich bei Prutz und gehe ich daher nur bei der Besprechung der einzelnen, fraglichen Punkte darauf ein. Dass Leberveränderungen bei der Eklampsie sehr häufig vorkommen, steht jedenfalls fest. Jürgens, Pilliet, Schmorl fanden dieselben constant, Lubarsch vermisste sie nur einmal in einem angeblich noch ganz frischen Falle. Auch in unseren beiden Fällen waren dieselben vorhanden. Allerdings waren sie in dem zweiten Falle so geringfügige, dass sie erst nach langem Suchen gefunden werden konnten. In einem einzelnen, mir zu Gesicht gekommenen Schnitt von auswärts (der Fall ist nicht veröffentlicht) sah ich dieselben Veränderungen wie in Fall I. Hier möchte ich gleich bemerken, dass in letzterem der Umfang der Nekrosen im Verhältniss zum Umfange der Leber ein so minimaler war, dass dieselben keinerlei Bedeutung für die Beeinträchtigung der Leberfunction haben konnten. Von einem landkartenartigen Aussehen der Leber (Jürgens und später Gerdes), solch umfangreichen Nekrosen wie in dem I. und III. Falle von Prutz, etwa ¼ des Parenchyms, faustgrossen nekrotischen Heerden [Gerdes[1])] kann hier gar nicht die Rede sein. Wir fanden nur die kleinen, meist hämorrhagischen Heerdchen, wie sie auch Schmorl in einer Anzahl seiner Fälle zuweilen mikroskopisch erst deutlich nachweisen konnte. Einen Einfluss der nekrotisirten

[1]) Gerdes, Deutsche med. Wochenschr. 1892. S. 604.

Leberzellen als gerinnungserregendes Agens auf das Blut, müssen wir für unsere Fälle (hauptsächlich kommt natürlich hier Fall I in Betracht) in Abrede stellen. Die fibrinösen Massen im Centrum der Heerde waren deutlich im Anschluss an die Gefässthromben entstanden und unveränderte, höchstens gegen einander abgeplattete rothe Blutkörperchen lagen nekrotisirten Leberzellen unmittelbar an. Eine Verschleppung von Leberzellen hat bei uns jedenfalls nicht stattgefunden. Von der Peripherie der Heerde bis ziemlich weit in's Centrum reichend, waren die Leberzellbälkchen lückenlos erhalten, und gerade im Centrum, wo sie nicht mehr so deutlich waren, fehlt doch wohl bei Verschluss der meisten zuführenden Gefässe die nöthige Vis a tergo, um dieselben in die Lebervene gelangen zu lassen. In Pfortaderästen ist eine Embolie der nekrotisirten Leberzellen nicht zu erwarten, da wir, wie wir gleich sehen werden, die Gefässverschlüsse als das Primäre auffassen. In dieser Beziehung schliessen wir uns Schmorl, der Gefässverschlüssen auch begegnete, wo Degenerationen am Parenchym noch nicht vorhanden waren, an. Im Gegensatz zu den früheren Beobachtern stehen wir durch den Befund von gleichartigen Thrombosen sowohl der Pfortader- wie Leberarterienästchen im Bereiche der Heerde. Schmorl beschreibt zwar in einigen Fällen feinkörnige Gerinnungsmassen oder Plättchenthromben in Arterienästchen, legt aber darauf in der Beurtheilung offenbar gar keinen Werth. An diesem Verschluss kleiner Arterienästchen ist gar nicht zu zweifeln und glauben wir, dass man dadurch in der Beurtheilung des Zustandekommens der Lebernekrosen einen Schritt weiter gekommen ist.

Zunächst werden dadurch sämmtliche Bedingungen erfüllt, um eine Nekrose des Leberparenchyms zu Stande kommen zu lassen; denn wenn nur Pfortaderästchen verstopft wären, könnte man immer noch die aus der Leberarterie entstehenden sogenannten inneren Pfortaderwurzeln für die Ernährung des Parenchyms in Anspruch nehmen. Während wohl allgemein angenommen wird, dass ein Verschluss der Pfortader oder grösserer Pfortaderäste bei offener Leberarterie keine Nekrose zur Folge hat und umgekehrt, scheinen über die Wirkungen der Verstopfung kleiner Pfortader- und Leberarterienästchen genauere Beobachtungen nicht zu existiren. Ich habe wenigstens nur bei Ziegler

(Lehrbuch. 1890. Bd. II. S. 573f.) die Bemerkung gefunden, dass „nur durch den Verschluss der kleinsten, interlobulären Pfortaderäste, mit deren Blut ja auch das Arterienblut sich vereine, die Circulation unterbrochen oder wenigstens ungenügend werde, so dass das Lebergewebe nekrotisire". Demnach hält doch auch Ziegler die Zusammenwirkung des Verschlusses von kleinen Pfortader- und Arterienästchen für nothwendig zum Zustandekommen der Parenchymnekrosen. Schmorl scheint der Verschluss der Pfortaderästchen dafür zu genügen.

Weiterhin bemerkt man reichliche Gefässverschlüsse bei geringer Parenchymnekrose.

Dann sind die Wandungen der verstopften Gefässe und die Capillarwandungen doch schon erheblich alterirt, was bei den ersteren an Verfettung und Desquamation der Endothelien, den letzteren an Verfettung der Endothelien und ausgedehnter Ruptur der Wandungen mit nachfolgender Hämorrhagie zu erkennen ist.

Dass die Nekrose der Leberzellen auf mangelhafter Ernährung durch Verstopfung der zuführenden Gefässe beruht, geht vielleicht auch daraus hervor, dass die Leberzellen an der Peripherie der Heerde, wo dieselben zwar noch, aber unzureichend ernährt werden, nicht nekrotisch, aber in ihrer Gestalt doch erheblich verändert worden sind. Endlich ist bei anderen, zweifellos primären Nekrosen des Leberparenchyms, z. B. in Folge Unterbindung des Gallenganges [Gerhardt[1])], eine secundäre Gefässthrombose nicht beobachtet worden. Ob nun die beiden Arten der Gefässverschlüsse gleichzeitig oder etwa der Arterienverschluss zuerst und dann der Verschluss der Pfortaderäste, vielleicht in der Weise, dass die Thrombose sich durch die inneren Pfortaderwurzeln auf die Pfortaderästchen verbreitet oder dass in Folge mangelhafter Ernährung der Gefässwand (Pfortader) nach dem Arterienverschluss die Thrombose daselbst sich ausgebildet hat, erfolgt sind, dürfte schwer zu entscheiden sein.

Die Zusammensetzung der Thromben aus einzelnen, mit einander verklebenden Fäden, die sich zunächst an der Peripherie des Lumens finden, zeigt, dass es sich höchst wahrscheinlich um

[1]) Gerhardt, Ueber Leberveränderungen nach Gallengangsunterbindung. Archiv für experiment. Pathol. u. Pharmak. Bd. 30. 1892.

autochthon entstandene Thromben handelt. Wären es embolisch aus den Lungen hineingelangte Thromben, so müsste man dieselben doch auch in den Nieren und zwar in reichlicher Anzahl finden. Ganz von der Hand zu weisen ist dies jedoch bei dem sehr ähnlichen Aussehen beider Thrombusarten nicht.

Wie wir uns das Zustandekommen der Thromben denken, ist oben bei den Lungen schon auseinandergesetzt.

Endlich möchten wir noch auf die eigenthümliche Zellwucherung an der Beckenserosa eingehen. Dieselbe sieht einer decidualen Bildung sehr ähnlich, wie aus der Beschreibung der einzelnen Zellen hervorgeht. Der Umstand, dass zwischen denselben noch deutliche Bindegewebsfasern verlaufen, sowie die theilweise noch deutliche Reihenanordnung der Zellen, lassen erkennen, dass dieselben aus den Bindegewebszellen durch starke Volumszunahme hervorgegangen sind. Ich glaube darin einen neuen Beweis zu erblicken, dass die eigentlichen Deciduazellen bindegewebiger Abkunft sind. Das Endothel der Oberfläche war wenigstens zum Theil, sowie das der Gefässe deutlich erhalten, so dass die Abstammung der Zellen von diesem mit ziemlicher Sicherheit auszuschliessen ist. Eine ähnliche Beobachtung machte Walker[1]). Er fand in zwei Fällen von Abdominalschwangerschaft an der freien Beckenserosa (S. 78ff und S. 90) ein deciduaähnliches Gewebe aus einer 4—8fachen Lage grosser, aus den Bindegewebszellen hervorgegangener (S. 82) Zellen bestehend. Auch die eigenthümliche Endothelwucherung in einem Lymphgefäss (oder Vene) wird beschrieben (S. 80). Aehnliche Veränderungen der Serosa sind bei Tubenschwangerschaften gefunden worden. Es ist jedenfalls von Interesse, dass diese Zellwucherungen an der Serosa auch bei normalem Sitz der Schwangerschaft vorkommen können. Vielleicht existiren noch andere Beobachtungen ähnlicher Art, wir haben nur die obigen gefunden.

Unsere Befunde möchten wir in folgenden Sätzen zusammenfassen.

1. Irgend welche Anhaltspunkte für die Annahme eines infectiösen (bakteriellen) Ursprungs der Eklampsie

[1]) Walker, Der Bau der Eihäute bei Graviditas abdominalis. Dieses Archiv. 1887. Bd. 107. S. 72 ff.

haben sich bei der Untersuchung unserer beiden Fälle nicht ergeben.

2. Als Veranlassung des eklamptischen Zustandes ist vielmehr mit grosser Wahrscheinlichkeit eine im Blut circulirende toxische Substanz anzunehmen.

3. Diejenige Organerkrankung, welche bei der Eklampsie in erster Linie in Betracht kommt, ist die Nierenaffection.

Besonders beweisend ist hierfür unser erster Fall, bei welchem sich unter dem Einfluss der Schwangerschaft eine acute Nephritis an eine bereits lange vorhandene, auf congenitaler Missbildung beruhende, schwere Nierenveränderung angeschlossen hatte, während in unserem II. Falle, wie in den meisten anderen, die Niere das Bild einer sogenannten Schwangerschaftsnephritis darbot.

4. Die von Schmorl zuerst nachgewiesenen und auch in unseren beiden Fällen in den Lungen gefundenen vielkernigen Zellen sind vollkommen übereinstimmend mit den sogenannten Placentarriesenzellen, gleichviel ob dieselben direct von dem Zottenepithel oder von den in der Serotina vorkommenden epithelialen Gebilden herstammen.

5. Dieses Vorkommen ist weder als Ursache, noch als Folgezustand der Eklampsie oder anderen puerperalen Krampfzuständen eigenthümlich. Die Embolie von Placentarzellen ist nur als accidentelles Ereigniss zu betrachten.

6. Ein gerinnungserregender Einfluss dieser Elemente hat sich nicht nachweisen lassen.

7. Auch für die zweite von Schmorl angenommene Möglichkeit der Herkunft anderer gerinnungserregender toxischer Substanzen von einer Erkrankung der Placenta sind in unseren Fällen keine Anhaltspunkte vorhanden.

8. Leberzellenembolien wurden auch bei genauester Untersuchung nicht gefunden.

9. Die in beiden Fällen zwar vorhandenen, aber besonders im zweiten Fall nur äusserst geringfügigen

Nekrosen des Leberparenchyms können als Ursache des eklamptischen Zustandes nicht in Betracht kommen.

10. Die hyalinen (fibrinösen) Capillarthrombosen in den Lungen und in der Leber sind jedenfalls nur als secundäre Veränderung — wahrscheinlich als Folge eines bestimmten toxischen (urämischen?) Zustandes aufzufassen. Auch sind diese Veränderungen nicht der Eklampsie eigenthümlich.

11. In den Lungen stehen die hyalinen Thrombosen in nächster Beziehung zum Auftreten des acuten Lungenödems und der hyalinen Gerinnungen an der Innenfläche der Alveolen.

12. Eine Entstehung dieser Gerinnungen durch fibrinöse Umwandlung des desquamirten Alveolarepithels ist nicht nachweisbar.

Schliesslich erfülle ich noch die angenehme Pflicht, meinem hochverehrten Lehrer und Chef Herrn Professor Dr. Marchand für die Anregung zu dieser Arbeit, sowie für die Förderung bei Anfertigung derselben meinen herzlichsten Dank auszusprechen.

Erklärung der Abbildungen.

Tafel I.

Fig. 1. Placentarriesenzelle aus der Lunge von Fall II. Flemming'sche Lösung, Safranin. Leitz, hom. Immers. $\frac{1}{12}$, Ocul. III. Vergr. 700.

Fig. 2. Placentarriesenzelle aus der Lunge von Fall I. Müller'sche Flüssigkeit, Hämatoxylin. Leitz, hom. Immers. $\frac{1}{12}$, Ocul. III. Vergr. 700.

Fig. 3. Placentarriesenzelle aus der Lunge einer 8 Tage post partum an Puerperalfieber gestorbenen Wöchnerin. Leitz, hom. Immers. $\frac{1}{12}$, Ocul. III. Vergr. 700.

Fig. 4 und 5. Erweiterte Harnkanälchen mit wuchernden Epithelien aus dem unteren, geschrumpften Abschnitt der linken Niere von Fall I. Zeiss, Obj. E, Ocul. I. Vergr. 280.

Fig. 6. Knötchenförmige Wucherung der Beckenserosa. a Fibringerinnsel in einer Lymphspalte. b wuchernde Endothelien. c Gefässe. Leitz, Obj. 5, Ocul. I. Vergr. 175.

Anmerkung. Während diese Arbeit sich schon im Druck befand, hat Favre (dieses Archiv. 1895. Bd. 141. S. 208 und 271 ff.) auf Grund eines einzigen Sectionsbefundes die Theorie aufgestellt, dass die Ursache der

Eklampsie eine Ureterencompression, durch eine traumatische Peri- und Parametritis bewirkt, sei. Dieselbe gäbe Veranlassung zu einer Urinstauung und zum Inthätigkeittreten von im Blute kreisenden Mikroorganismen. Durch die beiden letzteren Momente soll dann eine ein- oder doppelseitige, acute Nierenentzündung bewirkt werden. Er greift dabei auf die ältere Theorie von Halbertsma von der Entstehung der Eklampsie in Folge Behinderung des Urinabflusses aus den Ureteren durch Druck seitens des schwangeren Uterus zurück und combinirt damit seine eigene Theorie von der Entstehung einer acuten, parenchymatösen Nephritis durch im Blute kreisende Mikroorganismen verschiedener Art bei gleichzeitigem Vorhandensein einer Urin stauung. Bei unserem zweiten Falle waren keinerlei Anzeichen einer solchen vorhanden, während bei oberflächlicher Betrachtung unser erster Fall vielleicht im Stande wäre, die Favre'sche Theorie zu stützen, da hier de facto eine sehr starke Behinderung des Urinabflusses (allerdings durch andere, als die von Favre angenommenen Momente bewirkt) constatirt werden konnte. Die Folgen dieser Behinderung waren jedoch längst abgelaufene und konnte ein acuter, entzündlicher Prozess in diesen fast ganz functionsunfähig gewordenen Nierenabschnitten keinen erheblichen Einfluss auf den Gesammtorganismus haben. Im Bereiche der besser erhaltenen Nierenpartien war eine Behinderung des Urinabflusses jedenfalls nicht vorhanden, so dass auch dieser Fall nicht für die Richtigkeit der Favre'schen Ansicht spricht. Eine genauere bakteriologische Untersuchung mit verschiedenen Culturmethoden haben wir mit Rücksicht auf die stets negativ ausgefallenen Untersuchungen Schmorl's, auf die Favre nirgends zurückgreift, sowie auf Favre's eigene, uns doch wenig beweiskräftig erscheinenden Versuche für überflüssig gehalten, haben uns vielmehr mit den verschiedenen Färbemethoden begnügt. Dass die in Fall II gefundenen, sogenannten Placentarinfarkte absolut gutartige, keine Spur von irgend welchem entzündlichen Charakter an sich tragende waren, ist zur Genüge auseinandergesetzt.

II.

Beitrag zur Genese der congenitalen Cystennieren.

Von Dr. med. Alfred von Mutach,
prakt. Arzt in Bern.

(Hierzu Taf. II und III.)

Der folgenden Arbeit liegen zwei Fälle von angeborner Cystenniere zu Grunde. Die Untersuchungen wurden in der Weise angestellt, dass durch grössere flache Nierenstücke, welche namentlich zahlreiche kleine Cysten enthielten, continuirliche Schnittreihen angelegt wurden. Nur auf diese Weise kann man mit einiger Sicherheit den Nachweis erwarten, aus welchen Abtheilungen der Harnkanälchen die Cysten entstanden sind, sowie ob und an welcher Stelle ein Hinderniss für den Abfluss sich findet. Solche Schnittserien sind bis jetzt nur von Hanau[1] gemacht worden, welcher allerdings erfolglos versuchte, auf diese Weise an der Cystenwand einen etwa vorhandenen verkleinerten Glomerulus nachzuweisen. Ich glaube, mit Hülfe dieser Methode einige völlig gesicherte Resultate erhalten zu haben, über einzelne Punkte, über welche sich die früheren Forscher vielfach nur hypothetisch ausdrücken konnten.

Die umfangreiche Literatur über Cystennieren ist in neuerer Zeit wiederholt zusammengestellt worden. Ich verweise daher auf die Arbeiten von Hanau[1], Terburgh[2] und Nauwerck und Hufschmid[3], auch auf den betreffenden Abschnitt in Orth's Lehrbuch und beschränke mich darauf, die geltenden Ansichten kurz wieder zu geben.

Sehen wir von der älteren, seit langem aufgegebenen Ansicht ab, dass die Cysten durch Wucherung von Bindegewebszellen entstehen, so haben wir eigentlich nur zwei Ansichten zu besprechen: nach der einen handelt es sich um einfache Retentionscysten, nach der anderen liegen der Cystenbildung Wucherungsvorgänge am Harnkanälchenepithel zu Grunde, durch welche

ein Hohlraum entsteht, noch bevor sich das abführende Kanälchen geschlossen hat.

Die Retentionstheorie ist bekanntlich zuerst von Virchow[4] genauer formulirt worden. Früher unterschied er zwei Formen fötaler Cystennieren, eine nach Verschluss des Ureters und eine ohne denselben. Da auch die letzteren nur durch Urinretention erklärt werden konnten, nahm Virchow für diese Fälle zuerst einen Verschluss der Kanälchen durch harnsaure Infarkte an, und später, da er diese Ansicht wieder aufgab, suchte er die Ursache in allen Fällen in einer Atresie der Harnkanälchen an der Papille, bedingt durch eine interstitielle Entzündung. An dieser Ansicht hält Virchow[5] auch in der neuesten Zeit fest, und er macht sie ebenfalls für die Cystennieren mit Ureterenverschluss geltend. Es kann nehmlich bei Obliteration der unterhalb des Nierenbeckens gelegenen Harnwege die Cystenbildung nicht wie bei der Papillenatresie in so einfacher Weise durch Harnretention erklärt werden, da nach der allgemein geltenden Ansicht — ich halte mich hier an die Auseinandersetzungen von Orth — sowohl ein langsamer Verschluss des Ureters, wie durch Geschwülste, als ein plötzlicher durch Unterbindung niemals eine cystische, sondern stets eine hydronephrotische Degeneration der Niere zur Folge hat. Bei der Hydronephrose, mag sie bedingt sein, wodurch sie wolle, erstreckt sich die dauernde Erweiterung niemals auf die Harnkanälchen, und es ist auch experimentell nicht gelungen, cystische Erweiterungen der Kanälchen oder Glomeruluskapseln zu erzeugen. Die Widerstände müssen also im Verlauf der Harnkanälchen selbst eingeschaltet sein, so dass der Harn nicht in die abführenden Wege mit ihren nachgiebigen Wandungen gelangen kann.

Unter den zahlreichen Autoren, welche congenitale Cystennieren untersuchten, konnten mehrere, worunter in neuerer Zeit Hanau[1], die mikroskopischen Befunde Virchow's, nehmlich die papilläre Kanälchenatresie und die Vermehrung des interstitiellen Gewebes constatiren. Hinsichtlich der Aetiologie theilen viele unter ihnen die Ansicht Virchow's nicht. Sie halten die im fötalen Leben stattgehabte Entzündung für unbewiesen und sehen die papilläre Atresie als einen Bildungsfehler an. Die congenitale Cystenniere ist nehmlich sehr oft mit anderen Bil-

dungsfehlern vergesellschaftet, wie mit Hydrencephalocele, verkümmerten Extremitäten (überzählige Finger und Zehen, fehlende Glieder, Klumpfüsse), Duplicität der Scheide und des Uterus, Wolfsrachen u. a., so dass es sehr nahe liegt, in solchen Fällen die papilläre Atresie als coordinirte Bildungsanomalie aufzufassen. Eine Erklärung dazu gab Koster[6], der die Atresie der Papillen auf eine primäre Bildungshemmung zurückführte. Er stützte sich auf die Angaben Kupffer's, nach welchen sich die Harnkanälchen unabhängig vom Nierenbecken entwickeln sollten, so dass ein Ausbleiben der Verbindung zwischen beiden sehr leicht denkbar war. Abgesehen davon, dass diese Ansicht von den Embryologen in neuester Zeit entschieden bestritten wird, und die Harnkanälchen einheitlich als Auswüchse des Ureters angesehen werden, wird sie für uns auch gar nicht in Betracht kommen, da in unseren beiden Fällen die Harnkanälchen continuirlich vom Glomerulus bis in den Ureter sich verfolgen lassen.

Zu der Ansicht, die Cystenbildung werde durch Proliferationsvorgänge am Harnkanälchenepithel bedingt, führten ausschliesslich Untersuchungen über Cystennieren Erwachsener. Ihre grosse Aehnlichkeit mit gewissen multiloculären Kystomen, besonders der Ovarien, vereinzelte Beobachtungen von adenomatösen Wucherungsvorgängen (Sprossbildung nach aussen) und das Zusammentreffen mit Kystadenomen der Leber legten den Gedanken nahe, dass es sich hier um ächte Geschwülste handeln könnte. Einzig Chotinsky[7], welcher in seiner Beschreibung die fötale von der postfötalen Form nicht trennt, übertrug diese Anschauung auch auf die congenitalen Cystennieren. Ich werde am Schlusse noch darauf zu sprechen kommen.

Dieser Arbeit liegen zwei Fälle congenitaler Cystennieren zu Grunde, welche Herr Professor Langhans, der schon früher zu der Arbeit Chotinsky's[7] die Anregung gab, mir zur Untersuchung zu überlassen, die Freundlichkeit hatte. Möge es mir an dieser Stelle gestattet sein, meinem hochverehrten Lehrer für die rege Unterstützung bei der Arbeit meinen besten Dank abzustatten.

Die Untersuchung ergab, dass beide Nieren hinsichtlich der Genese der Degeneration, sowie der anatomischen Veränderungen

ein verschiedenes Verhalten darbieten. Ich bespreche daher jede gesondert.

Fall I.

Congenitale Cystennieren nach Atresie der Urethra.

Das Präparat wurde durch Herrn Dr. von Werdt in Bern im Januar 1890 dem pathologischen Institut übermittelt und seither in Spiritus aufbewahrt. Es zeigt beide Nieren im Zusammenhang mit Ureteren, Blase und Harnröhre. Begleitende Notizen fehlen bis auf die Angabe über den Mangel des Amnionwassers. Penis und Scrotum sind etwa halb so gross, wie beim reifen Kinde. Es dürfte sich demnach um eine Frühgeburt handeln.

Makroskopisches Verhalten.

Die rechte Niere ist 7 cm lang, 5 breit und 3 dick. An ihrer Oberfläche liegt eine grosse Zahl kugliger Blasen von Stecknadelkopfgrösse bis zu 16 mm Durchmesser, welche durch eine dünne, glatte, durchscheinende Haut geschlossen werden. An mehreren Stellen berühren sich die Cysten unmittelbar, meist werden sie aber durch Septen von 1½ mm Breite von einander getrennt. Der Ureter hat an der Niere eine Wanddicke von ½ mm und ein Lumen von 9 mm. Er erweitert sich allmählich zu einem Nierenbecken von 16 mm Längsdurchmesser, von dem aus die Nierenkelche als cylindrische Ausstülpungen von 5—6 mm Lumen radiär ausstrahlen. Auf Schnittflächen sieht man, dass diese Kelche mit scharfer runder Oeffnung in glattwandige Hohlräume von etwa 2 cm Durchmesser einmünden. Die letzteren reichen bis nahe an die Nierenoberfläche. Vorspringende Papillen sind nicht sichtbar; dagegen finden sich hie und da flache, zu kleinen Gruppen angeordnete Vertiefungen, in welchen Einmündungsstellen der Papillargänge als punktförmige Oeffnungen gut sichtbar und mit einer Borste zu sondiren sind. Der grösste Theil des Nierengewebes liegt zwischen den erweiterten Kelchen, und wenn auch das Schnittpräparat den Unterschied zwischen Rinde und Mark nicht mehr deutlich erkennen lässt, so sieht man wenigstens, dass die Cysten nur an der Oberfläche dieser Partien liegen.

Die linke Niere ist 5 cm lang, 2½ breit und 1 dick. Die Cysten sind fast ebenso zahlreich wie rechts, nur kleiner, höchstens von 9 mm Durchmesser. Sie liegen auch hier ganz an der Oberfläche der Niere. Der Ureter, von gleicher Beschaffenheit wie rechts, theilt sich schon vor der Niere in einzelne, der Zahl der Nierenkelche entsprechende Aeste, welche auf eine Strecke von 1—2 mm ein Lumen von 5—7 mm beibehalten und sich dann zu kugligen Hohlräumen von 12—18 mm Durchmesser erweitern. Diese reichen nirgends bis an die Nierenoberfläche, sondern sie bleiben stets durch eine 1—2 mm dicke Schicht Nierenparenchym davon getrennt. Es handelt sich auch hier um erweiterte Nierenkelche, da an ihrer Wand die Einmündungsstellen zahlreicher Papillargänge zu sehen sind.

Die Ureteren verhalten sich im Uebrigen beiderseits gleich. Sie stellen dünnwandige Schläuche von 5—8 mm Durchmesser dar, sind stark gewunden und mit zahlreichen, unvollkommenen Querwänden versehen. Kurz vor ihrer Einmündung in die Blase nimmt ihre Wand bedeutend an Dicke zu, wobei sich das Lumen allmählich verengt, so dass es an der Mündung in die Blase nur 1½ mm Durchmesser hat.

Die Blase misst im Innern 4½ cm Höhe und 2½ Breite. Die Innenfläche ist stark trabeculär, die Wand am dicksten am Fundus (6 mm), am dünnsten (2 mm) an der Ausmündungsstelle der Urethra.

An der Harnröhre scheint das Orificium nicht erweitert zu sein; dagegen bildet die Pars prostatica einen weiten Sack von etwa 1 cm Durchmesser, mit etwas buchtiger Wand, in dessen vorderes Ende die sehr feine Urethra einmündet. Die weiteren Verhältnisse derselben habe ich nur makroskopisch nachgesehen, da die Art ihres Verschlusses für die vorliegende Frage nicht von Bedeutung war. Als sehr feiner Kanal liess sie sich noch 2—3 mm weit nachweisen, dann aber verschwand sie und war bis nach vorn hin nicht mehr zu erkennen. An der Glans penis, von welcher sich das Präputium noch nicht vollständig gelöst hatte, fand sich an der Stelle der Urethralöffnung nur eine kleine Grube.

Es handelt sich somit in diesem Falle um hochgradige Hydronephrose nach Atresie des grössten Theiles der Harnröhre. Nur die Pars prostatica derselben ist vorhanden und erweitert. Die Blase zeigt musculäre Hyperplasie. Ureteren und Nierenbecken mit den Kelchen sind bedeutend erweitert, das Nierenparenchym vermindert, aber gleichzeitig cystisch degenerirt.

Mikroskopisches Verhalten.

Zur mikroskopischen Untersuchung fand ein Stück der linken Niere Verwendung und zwar ein solches mit kleineren Cysten, um auf Durchschnitten das ganze Nierenparenchym leichter überblicken zu können. Es wurde mit der sog. Hämatoxylintinctur von L. Müller in Leipzig durchgefärbt, in Celloidin gebettet und in eine Serie von 100 Schnitten von 20 μ Dicke zerlegt. Als Unterfärbung wurde Eosin angewandt. Auch die anderen Nieren wurden in ganz gleicher Weise behandelt. Die Schnittebene liegt, wie die mikroskopischen Präparate zeigen, der Axe einer fast ganz in der Serie liegenden Markpyramide parallel, so dass da, wo die Papille getroffen wird, die Harnkanälchen in einem Schnitte auf weiten Strecken sichtbar sind.

Bei Lupenvergrösserung (Fig. 1) lassen sich Mark und Rindensubstanz deutlich von einander unterscheiden. Die Pyramide zeigt eine von der Norm sehr abweichende Form. Während sie nur eine geringe Höhe erreicht (bis 2½ mm), ist sie in der Richtung der Breite sehr ausgedehnt. Der Abstand der beiden entferntesten Punkte ihrer convexen Basis beträgt 1 cm. Das interstitielle Bindegewebe ist bedeutend vermehrt, so dass die Harn-

kanälchen weit von einander abstehen, und ihre Zahl gegen die Norm bedeutend verringert erscheint. Wo sie am dichtesten liegen, sind ihre Abstände ziemlich gleichmässig, etwa 120 μ, oft sind sie viel grösser. Die Basis der Markpyramide ist gut abzugrenzen, weil die sich anschliessende Partie der Rinde verhältnissmässig normal ist und ziemlich dicht zusammenliegende gewundene Kanälchen und Glomeruli enthält. (In der Abbildung ist der Unterschied zwischen Glomeruli und gewundenen Harnkanälchen nicht angedeutet.) Hie und da sieht man in diese Partie der Rinde die geraden Kanälchen der Marksubstanz eindringen und bis an die Nierenoberfläche verlaufen, doch sind es immer nur sehr wenige Kanälchen, und von einer bündelförmigen Anordnung derselben, welche den normalen Markstrahlen entsprechen würde, ist nicht die Rede. Diese tiefere Zone der Rinde geht allmählich, indem das bindegewebige Stroma breiter wird, und die Harnkanälchen auseinander rücken, in die oberflächliche, 2—3 mm dicke Schicht der Rinde über. In der Tiefe derselben treten kleine Cysten auf, die etwas grösser sind, als normale Glomeruluskapseln. Nach der Peripherie hin werden die Cysten bedeutend grösser. Sie rücken in Folge dessen zusammen, doch sind sie auch hier noch durch bindegewebige Septen von einander getrennt, welche eine Breite von ½—2 mm beibehalten und eine geringe Zahl von Harnkanälchen enthalten. Die Durchmesser der grössten Cysten betragen 2—3 mm. Die Kanälchen sind zu einem nicht geringen Theile auf weiteren Strecken längs getroffen und scheinen so die directe Fortsetzung jener Kanälchen zu sein, welche von der Markpyramide her die tiefere Rindenschicht durchsetzen.

Marksubstanz.

Bei starker Vergrösserung zeigt sich das interstitielle Gewebe der Marksubstanz als bald dichtes, bald lockeres fibrilläres Bindegewebe. Seine feinen, wellenförmigen Fasern sind an der Eosinfarbe leicht zu erkennen. Meist verlaufen sie isolirt, im Ganzen einander parallel, doch auch sich durchflechtend. Immer lassen sie weite Lymphspalten zwischen sich. Nur gerade unter dem Epithel des Nierenbeckens haben sich die Bindegewebsfibrillen zu dicken, roth gefärbten Bündeln angeordnet, zwischen denen aber ebenfalls noch weite Spalten sichtbar sind. Um die Harnkanälchen und Blutgefässe sind die Fasern circulär gerichtet. Von Kernen kann man zweierlei Formen unterscheiden: die Mehrzahl ist gross, oval, deutlich bläschenförmig, die Minderzahl klein, rund und ziemlich gleichmässig dunkel gefärbt. Ferner sieht man auch kleine längliche Kerne, die dunkel sind. Deutlich durch Eosin gefärbtes Protoplasma ist um die Kerne nicht zu erkennen. Die grossen ovalen Kerne sind mehr gleichmässig zerstreut; sie stellen jedenfalls die Bindegewebskerne dar, da sie immer der Wand der grösseren Maschen anliegen. Die kleinen dunklen Kerne finden sich wohl auch zerstreut, bilden aber namentlich an der Basis der Markpyramide kleinere, ziemlich scharf umschriebene Anhäufungen. Ich muss es unentschieden lassen, ob es sich hier um einkernige Leukocyten handelt; multinucleäre Leukocyten fehlen jedenfalls.

Das Epithel des Nierenbeckens fehlt an der Ausmündungsstelle der Papillargänge selbst, findet sich aber hie und da in einiger Entfernung von ihnen als zusammenhängende, aber losgelöste Lamelle. Es ist etwa 20 μ dick und meist zweischichtig. Die tiefe Schicht besteht aus cubischen oder nur wenig niedrigeren Zellen, die durch ihre auf dem Querschnitt ovalen Kerne fast ganz ausgefüllt werden. Ueber diesen befindet sich eine einzige Lage ganz platter Zellen, bei denen in der Flächenansicht die Kerne so weit wie ihre Durchmesser von einander abstehen. Stellenweise liegen über den cubischen Zellen mehrere Schichten abgeplatteter Zellen.

Die Harnkanälchen sind dank der bedeutenden Bindegewebshyperplasie leicht zu verfolgen, doch sind in Folge postmortaler Maceration besonders an der Spitze der Pyramide die Epithelien in ihrem Zusammenhange gelockert oder von ihrer Unterlage losgelöst. An der Mündung der Papillargänge ist das Epithel nicht erhalten, und auch weiter hinauf fehlt es in denselben häufig. Da, wo es in den Papillargängen vorhanden ist, hat es die gleiche Zusammensetzung wie in den Sammelröhren; ich bespreche daher beide zusammen.

Eine feine Membrana propria ist an Papillargängen und Sammelröhren stets deutlich sichtbar. Sie ist durch Eosin hellroth gefärbt, nirgends verdickt.

Die Papillargänge stellen sich oft als solide Zellstränge von etwa 110 μ Durchmesser dar. Stellenweise besitzen sie noch ein freies Lumen. Im Ganzen behalten sie die cylindrische Form bei, hie und da sind sie spindelförmig verbreitert. Die locker liegenden Epithelzellen scheinen mehrere Schichten zu bilden, und zwar besonders da, wo das Lumen erhalten ist. Deshalb erreicht das letztere trotz der bedeutenden Breite des Kanälchens höchstens einen Durchmesser von 20 μ. Solche Stellen weisen darauf hin, dass hier eine Wucherung des Epithels stattgefunden hat, und dass nicht etwa die Kanälchen nur durch Epithelien ausgefüllt werden, die aus den oberen Theilen herabgeschwemmt worden sind. Dafür lässt sich auch anführen, dass innerhalb der einzelnen Zellschichten zwei später zu beschreibende Zellformen sich vorfinden in einer Anordnung, welche nicht dafür spricht, dass hier viele Zellen sich zufällig angehäuft hätten.

Die in die Papillargänge einmündenden Sammelröhren bieten ganz das gleiche Bild dar.

Einzelne von ihnen, welche nur wenige Theilungen erkennen lassen, behalten ihren bedeutenden Durchmesser bei und können in 3—4 Schnitten peripherisch leicht bis in die cystisch degenerirte Rinde hinein verfolgt werden. Zum Theil nehmen sie nach oben sogar noch an Breite zu. Auch hier scheint mir vielfach wie in den Papillargängen eine wirkliche Wucherung des Epithels stattgefunden zu haben, denn es ist mehrschichtig, und die Anordnung der verschiedenen Zellformen sehr regelmässig. In anderen Kanälchen dagegen bildet das einschichtige Epithel mehr Falten. Es kann dies eine postmortale Erscheinung sein, oder auf einem activen Längenwachsthum des Epithelrohres beruhen, während das unterliegende bindegewebige Stroma nicht mitwächst.

Die Sammelröhren in den basalen Theilen der Pyramide und in der Rinde haben ein nur einschichtiges Epithel und meist einen constanten Durchmesser von 30 μ. Der Uebergang der breiten Kanälchen in diese ist oft ein allmählicher, doch sieht man auch manchmal zwei schmale Kanälchen mit einer Lage Epithel sich zu einem breiten Sammelrohr mit mehreren Schichten vereinigen.

Einige der Sammelröhren mit einschichtigem Epithel erweitern sich spindelförmig, ohne ihren gestreckten Verlauf zu verändern. Da die Verbreiterung, die das Dreifache der sonst immer cylindrischen Kanälchen erreichen kann, nicht durch Vermehrung der Wandepithelien, sondern durch Vergrösserung derselben zu Stande kommt, sollen sie später bei der Betrachtung der Zellformen des Epithels genauer beschrieben werden.

Im Epithel der Papillargänge und Sammelröhren (Fig. 2) lassen sich mit Leichtigkeit die beiden Zellarten nachweisen, welche Steiger[8] zuerst genau beschrieben hat. Die Schilderung wird am leichtesten bei der vorläufigen Betrachtung der beiden Zellformextreme, die vollständig den „hellen Zellen" und den „Schaltzellen" Steiger's entsprechen. Den ersteren sind grosse, kuglige Epithelien sehr ähnlich. Ihr homogenes Protoplasma ist vollkommen hell und farblos und wird durch eine dunkle Linie scharf begrenzt. Stossen mehrere dieser Zellen zusammen, so werden ihre Grenzlinien gerade. Ihre Basis ist platt; die dem Lumen zugekehrte Seite ragt kuglig vor. Der Kern ist hell und bläschenförmig. Er besteht aus einer homogenen, leicht violett gefärbten Grundsubstanz mit dunkelblauen Körnchen und Fäden. Er ist rund oder oval und von einer dunklen Linie begrenzt. Die Protoplasmamenge ist im Verhältniss zum Kern nur so gross, dass sie ihn als schmalen Saum umhüllt. Daher erreicht der Abstand zwischen zwei Kernen nur die Hälfte ihrer Durchmesser.

Zwischen den „hellen Zellen" befinden sich die „Schaltzellen". Diese stellen sich in ihrer ausgeprägtesten Form als hohe, schmale Zellen dar, von denen man meistens nur den stets dunklen und homogenen Kern sieht. Ihr Protoplasma ist nur selten in merklicher Menge vorhanden, und dann hell und farblos, ganz ebenso wie das der kugligen Zellen. In der Flächenansicht haben die Kerne die Gestalt von Dreiecken mit concaven Begrenzungsflächen, oder sie sind halbmondförmig, während sie sich, von der Seite gesehen, als Stäbchen darstellen, welche die ganze Dicke des Epithels durchsetzen. Sehr häufig werden dabei ihre Seitenflächen eingedrückt, so dass ihre Gestalt eine biconcave wird. Die grossen hellen Zellen drücken offenbar die Seitenwände der wohl weniger widerstandsfähigen Schaltzellen ein. Das ergiebt sich mit Sicherheit aus solchen Stellen, wo die Schaltzellen in Gruppen neben einander liegen. Hier sind sie cylindrisch und ihre Flächen, die an andere Schaltzellen grenzen, sind eben, die Flächen dagegen, die hellen Zellen zugewendet sind, concav.

Zwischen den hellen Zellen und den Schaltzellen finden Uebergänge in der Weise statt, dass in den letzteren das Protoplasma reichlicher wird. So wird der Kern von einem hellen Saum umhüllt. Indem die Zelle grösser

wird, werden ihre Begrenzungsflächen nach und nach eben. So entstehen schliesslich Zellen, die bis auf den Kern den hellen Zellen vollkommen gleich sind. Der Kern verliert nehmlich bei der Vergrösserung der Zelle wohl seine Stäbchenform, er wird kürzer und dicker, zuerst oval, dann rundlich, jedoch bleibt er stets dunkel und homogen und unterscheidet sich so leicht von dem etwas grösseren bläschenförmigen Kern der hellen Zellen.

Dieser Unterschied der Kernfärbung ist auch bei der oben erwähnten spindelförmigen Verbreiterung der Sammelröhren mit einschichtigem Epithel besonders deutlich (Fig. 3). Hier haben sich die Epithelzellen in der Fläche bis um das Doppelte vergrössert, wodurch sie im Verhältniss platter werden. Comprimirte dunkle Schaltzellen sind nicht sichtbar, sondern man erkennt nur grosse, helle, polyedrische Zellen, deren Kerne jedoch Verschiedenheiten darbieten. Entweder sind sie ebenfalls gross, hell, deutlich bläschenförmig, oder sie sind klein und dunkel. Ich möchte nun die letzteren Kerne als Andeutung dafür ansehen, dass hier stark vergrösserte Schaltzellen vorliegen.

Das gegenseitige Verhältniss der hellen Zellen zu den Schaltzellen ist kein constantes. Entweder sind sie gleich zahlreich, und zwar bald gleichmässig vertheilt, bald in kleinen Gruppen angehäuft, oder die hellen Zellen sind viel zahlreicher; sie können die Schaltzellen an Zahl um das Vierfache übertreffen.

Die Pyramide enthält ausser den beschriebenen Papillargängen und Sammelröhren vorzugsweise in ihren basalen Theilen, weniger zahlreich nach der Papille hin, Kanälchen, die ich für Henle'sche Schleifen ansehen möchte. Sie biegen nehmlich schleifenförmig um, und ihr Durchmesser ist verschieden gross, auch unterscheidet sich ihr Epithel deutlich von dem der Sammelröhren. Die Wand des dicken Theils des Kanälchens, der einen Durchmesser von 50—60 μ besitzt, und der wohl als aufsteigender Schenkel anzusehen ist, besteht aus Zellen, die den hellen Zellen der Sammelröhren gleich sind. Schaltzellen fehlen. Zuweilen ist das sonst farblose Protoplasma des Epithels leicht röthlich gefärbt. Die Kerne sind dann etwas kleiner als bei den Sammelröhren, so dass bei Lupenvergrösserung diese Kanälchen durch ihre röthliche Farbe von den dunkelblau erscheinenden Sammelröhren abstechen.

Die schmalen Kanälchen, welche ich als absteigende Schenkel ansehe, haben einen Durchmesser von 20 μ. Ihre Wand bilden platte Zellen, deren Grenzen nirgends sichtbar sind. Sie haben sehr wenig Protoplasma, welches den Kern mit einem Saum umgiebt, dessen Breite nur den vierten Theil des Durchmessers des Kerns erreicht. Der Kern ist bläschenförmig und oval, seine Längsaxe liegt der des Kanälchens parallel.

Wenn also auch das Epithel dieser auf- und absteigenden Schenkel von dem normalen Epithel abweicht, so scheint mir doch die Form der Kanälchen, bezw. ihre schleifenförmige Umbiegung das entscheidende Moment für die Auffassung abzugeben. Indessen will ich erwähnen, dass in der gleichen Zone der Pyramide auch schleifenförmig umbiegende Kanälchen vorkommen, deren Epithel mit grossen, hellen, runden Zellen und kleinen, dunklen, comprimirten Schaltzellen vollständig dem der Sammelröhren gleicht. Sie sind gegenüber den anderen schleifenförmigen Kanälchen in der Minderzahl.

Rinde.

Das interstitielle Gewebe der Rinde gleicht im Grossen und Ganzen dem der Marksubstanz. Es handelt sich um ein lockeres Bindegewebe, dessen Fibrillen durch ihre Eosinfarbe schön auffallen und immer durch feinere oder breitere Lymphspalten von einander getrennt sind. Auch die Kerne sind die gleichen, doch finden sich im Ganzen sparsamer Heerde von kleinen runden Kernen vor, die Infiltraten von einkernigen Leukocyten gleichen. Sie kommen vorzugsweise an Stellen vor, wo mehrere Durchschnitte durch offenbar stark gewundene Kanälchen neben einander liegen. Auf gewisse Besonderheiten, die in der Nähe der Cysten sich finden, komme ich nachher zu sprechen.

Unter den Kanälchen der Rinde kann man zwei Formen unterscheiden: neben einer Form, welche denen der Marksubstanz gleicht und namentlich durch die starke blaue Kernfärbung auffällt, findet sich eine andere, deren stark rothe Eosinfarbe einen scharfen Gegensatz zu ersterer bildet.

Die ersteren möchte ich als „blaue", die anderen als „rothe Kanälchen" bezeichnen.

Die blauen Kanälchen gleichen vollständig den Sammelröhren der Marksubstanz. Auch hier ist das Epithel bald ein-, bald mehrschichtig. Sie zeigen ferner die beiden Zellformen, grosse helle Zellen und kleine, dunkle Schaltzellen. Das Zahlenverhältniss dieser wechselt noch mehr, als in der Marksubstanz, und man kann nicht sagen, dass eine Zellform nach der Oberfläche der Niere hin in regelmässiger Weise spärlicher oder reichlicher würde. Die Membrana propria ist als dünner, rother Saum überall leicht erkennbar.

Diese Kanälchen lassen sich hinsichtlich ihrer Verlaufes in gerade und gewundene unterscheiden.

Die geraden Kanälchen sind wohl wesentlich als Sammelröhren und aufsteigende Schenkel anzusehen. Doch sind mit Sicherheit zu deuten nur jene, welche sich spitzwinklig theilen. Diese können nur Sammelröhren sein.

Für die Bedeutung der gewundenen Kanälchen ist besonders wichtig ihre topographische Anordnung. Die Gruppen ihrer Durchschnitte finden sich nehmlich vorzugsweise in den obersten Theilen der Septen zwischen den Cysten in der Nähe der Oberfläche der Rinde. Auf diese Gruppen sieht man gerade Kanälchen hinlaufen und sich in ihnen verlieren. Bei zahlreichen dieser Kanälchen ist ein Lumen nicht mehr zu erkennen, sie sind vielfach atrophisch und stellen nur Epithelstränge dar. Ich komme nachher darauf zurück.

Die rothen Kanälchen unterscheiden sich von den blauen hauptsächlich durch das reichliche Protoplasma, welches körnig ist und Eosin stark annimmt. Ihr Durchmesser ist ziemlich constant, er beträgt etwa 50 μ.

Die Zellgrenzen der meisten dieser Kanälchen sind nicht deutlich, so dass sich die letzteren oft nur als Anhäufungen körnig-rothen Protoplasmas mit einigen blauen Kernen darstellen. Die rothe Membrana propria ist oft sichtbar. Berücksichtigt man nur die spärlichen Stellen, wo das Epithel eine bestimmte Zellform erkennen lässt, so lassen sich unter diesen rothen

Kanälchen zwei Arten, zwischen denen viele Uebergänge bestehen, unterscheiden.

Die eine Art zeichnet sich aus durch ein weites Lumen, einen vollständig runden Querschnitt und cubisches Epithel. Die Körner des Protoplasmas finden sich vorzugsweise in der Peripherie der Zelle, während die Gegend des Kerns aufgehellt ist. Der meist runde Kern liegt in der dem Lumen abgewandten Zellhälfte. Er ist klein und gleichmässig dunkelblau gefärbt. Die Contourirung der Zelle bildet nur ausnahmsweise eine deutliche Linie; dann liefert die Flächenansicht ein zierliches Bild mit 5—6eckigen Feldern, wobei die Abstände zwischen den Kernen 4—5 mal mehr betragen, als ihre Durchmesser.

Die Kanälchen der anderen Art haben ein spaltförmiges Lumen und einen ovalen Querschnitt. Ihr Epithel ist kegelförmig, um das 4—5fache höher als breit. Das Protoplasma ist gleichmässig körnig und roth gefärbt. Die Zellgrenzen sind selten sichtbar. Der Kern liegt ganz an der Basis der Zelle. Er ist rund, klein und dunkel. Die Abstände zwischen zwei Kernen betragen die Hälfte ihrer Durchmesser.

Die rothen Kanälchen haben alle einen stark gewundenen Verlauf, so dass man sie immer nur quer getroffen oder in kurzer Längenausdehnung erhält. Sie sind sehr zahlreich in der tiefsten Schicht der Rinde, wo auch die meisten Malpighi'schen Körperchen liegen. Seltener sind sie in der cystisch degenerirten Rinde zu finden. In den Septen zwischen den Cysten liegen sie in der nächsten Umgebung der gewundenen blauen Kanälchen.

In der Rinde finden sich somit zwei Arten gewundener Kanälchen, rothe und blaue.

Da die rothen Kanälchen vorzugsweise in der Nähe der noch erhaltenen Glomeruli liegen, die blauen gewundenen Kanälchen dagegen an Stellen, wo auch blaue Kanälchen von geradem Verlauf sind, so könnte man daraus schliessen, dass wir in den rothen Kanälchen die gewundenen Kanälchen erster Ordnung, in den blauen dagegen zweiter Ordnung zu suchen haben. Dieser Schluss ist hinsichtlich der rothen Kanälchen wohl richtig, doch werden wir bei den Cysten sehen, dass möglicherweise ein Theil der blauen Kanälchen auch gewundenen Kanälchen erster Ordnung entspricht.

Die Malpighi'schen Körper sind von ziemlich gleicher Grösse. Der Glomerulus bietet eine undeutliche Zeichnung dar, meist ist er kernreich. Zuweilen ist er collabirt, in anderen Fällen füllt er das Lumen ganz aus. Das Kapselepithel ist normal, manchmal desquamirt. Die Membrana propria vieler Malpighi'scher Körperchen ist homogen, dünn und glatt. Bei anderen ist sie in der Umgebung des abführenden Harnkanälchens verdickt und intensiv eosinroth gefärbt (Fig. 4). Da die Membrana propria des abführenden Harnkanälchens normal ist, so bildet diejenige der Kapsel einen dicken, ringförmigen Wulst, der am Harnkanälchen scharf absetzt.

Nicht selten sieht man Malpighi'sche Körperchen mit erweiterter Kapsel. Dabei ist der Gefässknäuel nicht verändert und ebenso auch das Epithel der Kapsel. Dagegen ist die Membrana propria verdickt und zwar scheinbar bald gleichmässig und ungleichmässig. Ist zugleich mit dem Malpighi'schen

Körperchen auch das einmündende Harnkanälchen getroffen, so ist die Membrana propria immer gerade an der Einmündungsstelle desselben am dicksten, genau wie an vielen nicht erweiterten Malpighi'schen Körperchen. Daher wird man auch an den letzteren die Verdickung der Membrana propria als Anzeichen der beginnenden Erweiterung ansehen dürfen.

Das abgehende Kanälchen ist, soweit es dem Hals entspricht, den blauen Kanälchen zuzuzählen, da es die beiden Formen der hellen und Schaltzellen erkennen lässt. Oft ist es kurz, wie normal, in manchen Fällen aber von nicht unbedeutender Länge. Da ich oben die rothen Kanälchen als gewundene Kanälchen erster Ordnung bezeichnet habe, so dürfte man erwarten, gelegentlich den Uebergang des blauen Halses in ein rothes Kanälchen zu sehen. Indessen habe ich davon ein deutliches Bild nirgends erhalten. Es erklärt sich dies aus dem stark gewundenen Verlauf dieser Abtheilungen. Doch werden wir später sehen, dass sich bei den Cysten dieser Forderung genügen lässt.

Die kleinen Cysten sind kugelförmig. Die Gestalt der grösseren, die an der Nierenoberfläche liegen, wird dadurch verändert, dass sie sich gegenseitig abflachen. Einige Cysten geben dem Drucke mehr nach als die benachbarten. So entstehen Cysten, die nur noch enge Spalten mit mannichfaltigen Aussackungen bilden.

Die epitheliale Auskleidung der Cysten wechselt etwas mit der Grösse derselben. Sie stellt sich bei vielen kleinen Cysten dar als ein Cylinderepithel, dessen Höhe die Breite um fast das Doppelte übertrifft. Mit der Zunahme des Durchmessers der Cyste nimmt auch die Breite der Zelle zu, während sich ihre Höhe kaum verändert. Daher ist das Epithel der mittelgrossen Cysten cubisch, dasjenige der ganz grossen platt. Doch ist dieses Verhältniss nicht ganz constant: kleinere Cysten enthalten auch niedriges und grössere cubisches Epithel; zuweilen finden sich cubische und platte Zellen neben einander vor.

Das Zellprotoplasma ist hell und farblos und meist von einer dunklen Linie begrenzt. Die Basis der Zellen ist eben, die freie Oberfläche ragt entweder halbkuglig vor, oder sie ist auch eben, was jedoch seltener der Fall ist. Die Flächenansicht, die man sehr häufig an dem ersten oder letzten Tangentialschnitt durch die Cystenwand in grosser Ausdehnung und in voller Deutlichkeit erhält, zeigt die Zellen als polyedrische, meist fünfeckige Gebilde. Die Kerne sind bläschenförmig, ihre Farbe hellblau, mit einigen dunklen Körnern. Ihre Gestalt wechselt mit derjenigen der Zelle. So sind sie im hohen Cylinderepithel oval und senkrecht gestellt, auch stäbchenförmig, im cubischen kuglig und im platten oval und quer gestellt. Das Protoplasma bildet um die Kerne einen Saum, dessen Breite der Hälfte der kurzen Durchmesser der Kerne gleichkommt.

In dem sonst gleichmässig gebauten Epithel ragen manchmal einzelne Zellen mit halbkuglig gewölbter Oberfläche besonders weit in's Lumen herein. Sie sind doppelt so gross, wie ihre Nachbarzellen. Da der nicht veränderte Kern ganz in der der Basis zugewandten Zellhälfte liegt, ist die Vergrösse-

rung nur durch Vermehrung des über dem Kerne liegenden Protoplasmas entstanden. Das Zellprotoplasma zeigt keine Besonderheiten. Ich möchte nicht entscheiden, ob man es hier mit Degenerations- oder besonderen Functionsstadien der Epithelzellen zu thun hat. Abgesehen hiervon hat das Epithel einen gleichmässigen Bau. Der bei den blauen Kanälchen so hervorgehobene Unterschied zwischen hellen Zellen und Schaltzellen fällt hier weg. Die kleinen comprimirten Schaltzellen fehlen.

Die Membrana propria der Cysten ist in ähnlicher Weise verändert, wie an den Malpighi'schen Körperchen. Bei einigen Cysten erreicht sie eine Dicke von 10 μ. Sie ist durch Eosin stark roth gefärbt, ihre Innenfläche ist glatt.

Die meisten Cysten enthalten keine morphotischen Bestandtheile. In einigen liegen losgelöste Wandepithelien, welche zum Theil die charakteristische polyedrische Form beibehalten haben, zum Theil kuglig aufgequollen sind, und dann oft neben dem deutlich blau gefärbten Kern grössere und kleinere homogene, gelb gefärbte Kugeln enthalten.

Ich komme nun zur Hauptfrage, ob sich eine Communication der Cysten mit den Harnkanälchen nachweisen lässt, und wenn dies der Fall, welche Abtheilung der Harnkanälchen sich cystisch erweitert hat?

Diese Frage kann nur durch die genaueste Verfolgung der Cysten auf Schnittserien entschieden werden. Die grösseren Cysten in der mir vorliegenden Serie sind nicht vollständig in derselben enthalten. Ich habe daher dieselben in continuirlicher Reihe auf den einzelnen Schnitten nicht genauer verfolgt, sondern mich nur an die kleineren Cysten gehalten, deren Durchmesser $\frac{1}{2}$—2 mm beträgt. 44 solcher Cysten waren vollständig vorhanden, und das fast übereinstimmende Resultat der Untersuchung ist die Thatsache, dass jede Cyste mit einem Harnkanälchen und zwar nur mit einem Harnkanälchen zusammenhängt.

Nur an drei Cysten glückte mir dieser Nachweis nicht. Es sind Cysten von unregelmässiger zackiger Gestalt, wodurch die Verfolgung derselben und die genaue Betrachtung ihrer Wand etwas erschwert wird. Man muss ferner bedenken, dass die Erkennung des Zusammenhangs mit einem Harnkanälchen nicht immer gleich leicht sein wird. Am leichtesten ist sie natürlich dann, wenn die Richtung des ausführenden Kanälchens in kürzerer oder längerer Ausdehnung mit der Schnittebene zusammenfällt. Schon schwieriger ist es, wenn es schräg zu derselben verläuft, und geht das Harnkanälchen gleichsam senkrecht, in der optischen Axe des Instruments, zu der oberen oder unteren Wand der Cyste, so wird die Erkennung der Einmündung bedeutend erschwert, namentlich noch, wenn die Cyste Ausbuchtungen darbietet. Indessen will ich bemerken, dass ich einigemale auch dies mit aller, nur wünschenswerthen Deutlichkeit gesehen habe. Angesichts dieser Schwierigkeiten möchte ich auf die drei Fälle, in denen sich ein Harnkanälchen nicht nachweisen lässt, keinen grossen Werth legen. Die Thatsache, dass 41 Cysten mit einem Harnkanälchen zusammenhängen, dass

keine Cysten gefunden wurden, in welche zwei Harnkanälchen münden, lässt nur die Deutung zu, dass die Cysten erweiterte Glomeruluskapseln darstellen.

Dieser Schluss ist so zwingend, dass daraus leicht die ausschliessliche Lage der Cysten in der Rinde zu erklären ist und ebenso ihr Verhalten zu den Blutgefässen. Es tritt nehmlich oft eine kleine Arterie durch das circulär angeordnete Bindegewebe hart an eine Cyste, die keinen Glomerulus mehr enthält, heran und hört hier plötzlich auf. Da die Membrana propria an der entsprechenden Stelle unterbrochen ist, kann es sich nur um ein obliterirtes Vas afferens oder efferens handeln. Ferner finden sich auch Uebergänge vom normalen Malpighi'schen Körperchen bis zur ausgebildeten Cyste, und es ist an vielen Cysten die Verdickung der Membrana propria gerade an der Abgangsstelle des Harnkanälchens besonders stark, also gerade da, wo sie an den etwas erweiterten Glomerulis schon ausgesprochen ist.

Sind die Cysten durch Erweiterung von Glomeruluskapseln entstanden, so muss auch das abführende Kanälchen zuerst dem Halse, dann dem Tubulus contortus erster Ordnung zuzuzählen sein. Dieses ist verhältnissmässig leicht zu studiren, denn es hat, offenbar in Folge mechanischer Dehnung, das Kanälchen auf längeren Strecken einen geraden Verlauf, und es ist daher sehr oft auf einem Schnitte in ziemlich weiter Ausdehnung sichtbar.

Berücksichtigt man das Epithel der Kanälchen, so lassen sich zwei Formen unterscheiden:

Die einen der abführenden Kanälchen sind blaue Kanälchen mit hellen Zellen und Schaltzellen. Sie behalten dieses Epithel auf weiteren Strecken bei. Sie verlaufen bald in gerader Richtung, bald leicht geschlängelt. Dabei bleibt der Durchmesser constant, oder die Kanälchen erweitern sich spindelförmig. Oft besitzen sie vor der Einmündung in die Cyste eine Einschnürung, so dass ein Hals entsteht.

Die anderen abführenden Kanälchen sind zunächst an der Cyste auch blau, aber sehr eng. Sie werden 100—300 μ lang und setzen sich dann in die rothen gewundenen Kanälchen fort, die oben als Tubuli contorti erster Ordnung bezeichnet worden sind (Fig. 5).

Hier hat man es offenbar mit Verhältnissen zu thun, die von der Norm nicht viel abweichen. Der blaue, enge Theil des Kanälchens wird wohl durch Dehnung und Längenwachsthum des normalen Halses entstanden sein. Die rothen Kanälchen sind öfters auch etwas gestreckt, haben aber ihren gewundenen Verlauf doch meist ganz beibehalten.

Ob die ersteren Kanälchen auch mit rothen zusammenhängen oder ob hier gewundene Kanälchen in ihrem ganzen Verlauf zu blauen Kanälchen mit hellen Zellen und Schaltzellen geworden sind, vermag ich an Hand der Befunde in dieser einen Niere nicht zu entscheiden. Diese Verhältnisse sind auch für die Deutung dieses Falles ohne Belang, da die Entwickelung der Cysten damit in keinerlei Weise zusammenhängt. Sie mögen daher erst später, bei Besprechung von Fall II genauer erörtert werden.

Die mikroskopische Untersuchung von Fall I ergiebt somit eine cystische Erweiterung der Glomeruluskapseln der peripherischen Rindenpartien. Die ableitenden Harnkanälchen stehen mit ihnen in offener Verbindung und sind nur ausnahmsweise dilatirt. Das Epithel der Tubuli contorti erster Ordnung ist körnig, zuweilen scheint es abgeflacht zu sein, dasjenige der Papillargänge ist gewuchert, so dass mehrere Epithelschichten über einander liegen. In Folge dieser Wucherung wird das Lumen stellenweise verstopft, doch liegen die Zellen daselbst sehr locker. Dabei sind die Papillargänge bedeutend verbreitert, so dass nicht ausgeschlossen ist, dass die Verstopfung des Lumens eine postmortale Veränderung ist. In den gänzlich cytisch degenerirten Rindenabschnitten sind zahlreiche Kanälchen atrophisch und collabirt. Das Interstitialgewebe ist vermehrt, locker und stellenweise kernreich.

Bei der Deutung dieses Falles erhebt sich wohl zuerst die Frage: Ist die Atresie der Urethra die Ursache der cystischen Degeneration beider Nieren?

Schon früher wurde bemerkt, dass, wenn wir uns nur an die Beobachtungen am Krankenbette und an die zahlreichen Versuche über Unterbindung eines Ureters bei Thieren halten, diese Frage nach den jetzt allgemein geltenden Ansichten verneint werden muss. Sagt doch beispielsweise Orth in seinem Lehrbuch: „Niemals findet man aus der Hydronephrose hervorgegangene Nierencysten beim Menschen, mag nun die Hydronephrose zu beliebiger Zeit nach der Geburt, mag sie während der Fötalzeit entstanden sein. Ganz anders gestalten sich die Verhältnisse, wenn die Einschaltung der Widerstände im Verlauf der Harnkanälchen selbst geschieht. Dann entsteht auch an den Kanälchen und nicht minder an den Malpighi'schen Kapseln eine Erweiterung, aus welcher allmählich eine Cystenbildung hervorgeht. Eine solche kann natürlich auch in einer hydronephrotisch veränderten Niere vorkommen, aber sie ist dann nicht die Folge der Hydronephrose, sondern Cystenbildung und Hydronephrose gehen unabhängig neben einander her.“

Demnach hätten wir den Ort des Verschlusses oberhalb des Nierenbeckens zu suchen.

Ein solcher findet sich nun an zwei Stellen:

1) in den Papillargängen, bedingt durch massenhafte Anhäufung von Epithelien, die, wie ich oben begründet habe, auf Wucherung zurückzuführen sind. Die Kanälchen sind hier sehr breit. Der Wandbesatz besteht aus mehreren Schichten regelmässig über einander gelagerter Epithelzellen, welche oft ein rundes Lumen frei lassen, an anderen Stellen aber nicht, sondern ganz locker und unregelmässig durch einander liegend, das Kanälchen ganz ausfüllen.

2) sind alle Kanälchen, die in den Septen zwischen den grossen Cysten liegen, äusserst atrophisch, so dass man oft nur noch einzelne Epithelstränge im Bindegewebe findet. Es betrifft dies, wie früher gezeigt wurde, hauptsächlich die zu den Cysten gehörenden Schaltstücke oder auch die Tubuli contorti erster Ordnung mit den entsprechenden geraden Kanälchen.

Die Atrophie dieser Harnkanälchenabtheilungen ist nicht die Ursache, sondern die Folge der Cystenbildung. Der Druck und Zug, den die sich vergrössernden Malpighi'schen Kapseln auf ihre Umgebung ausüben, bedingt für sich allein die Atrophie der nächsten Harnkanälchen. Um die ersten Ursachen der Cystenbildung zu finden, darf man sich nur an die kleinsten, tiefer gelegenen Cysten halten, in deren Umgebung atrophische Harnkanälchen nicht zu finden sind.

Was dagegen die unter 1) genannten epithelialen Verschlussmassen anlangt, so kann man sich nicht mit der gleichen Bestimmtheit aussprechen; für die locker liegenden Epithelzellen ist es jedenfalls unwahrscheinlich, dass sie ein Hinderniss für den Abfluss des Secrets bildeten, abgesehen davon, dass hier wohl eine postmortale Erscheinung vorliegt, und gerade bei den Bildern, bei welchen die regelmässige Schichtung und Anordnung der Epithelzellen einen berechtigten Schluss auf Wucherung zulässt, immer noch ein mehr oder weniger grosser Theil des Lumens erhalten ist.

Was nun die reichliche Entwickelung des bindegewebigen Stromas anbelangt, so darf man dieselbe durchaus nicht als das Produkt einer interstitiellen Entzündung ansehen und an irgend welche Abschnürungen von Kanälchen durch retrahirendes Bindegewebe denken. Denn das Stroma ist sehr locker gebaut, nir-

gends fest und derb und zeigt überall mehr den Charakter eines embryonalen kernreichen Bindegewebes. Man kann dies als ein Stehenbleiben auf fötaler Stufe auffassen, auf welcher das Stroma normalerweise bedeutend stärker entwickelt ist als in der ausgebildeten Niere. Vielleicht ist die Bindegewebsvermehrung auch auf die Harnstauung zurück zu führen, entsprechend dem, was nachher über die Folgen der Ureterunterbindung zu berichten ist. Da diese Verhältnisse für die Deutung von Fall II von Wichtigkeit sind, sollen sie dort genauer besprochen werden.

Eine befriedigende Ursache der Cystenbildung ist somit in dieser Niere oberhalb des Nierenbeckens nicht zu finden. Man muss sie daher in diesem Falle wohl tiefer suchen und die Frage überlegen, ob nicht doch die Atresie der Urethra die Ursache der cystischen Umwandlung der Glomeruli sein kann. Dass dieselbe Stauung des Harns veranlasst hat, geht mit voller Sicherheit aus der hochgradigen Erweiterung der Pars prostatica urethrae, aus der trabeculären Beschaffenheit der Harnblasenwand und der hochgradigen Dilatation der Ureteren, des Nierenbeckens und namentlich der Nierenkelche hervor. Die letzteren, die dem Secretionsort am meisten genähert sind, zeigen weitaus die stärkste Dilatation.

Die Ansicht, Hydronephrose bedinge nie Cystenniere, stützt sich nur auf Untersuchungen postfötaler Verhältnisse; sie auch gleich auf die fötalen zu beziehen, ist man meines Erachtens nicht berechtigt.

Die Experimente über Ureterunterbindung sprechen doch nicht mit voller Entschiedenheit gegen die Möglichkeit, dass auch die Glomeruluskapseln sich zu kleinen Cysten umwandeln können.

Nach den übereinstimmenden Untersuchungen von Aufrecht[9], Straus und Germont[10], Holste[11] und Anderen bedingt die Unterbindung eines Ureters am entwickelten Thier eine Erweiterung erst der Papillargänge und Sammelröhren, dann der Malpighi'schen Kapseln und schliesslich auch der gewundenen Kanälchen. Die Ausdehnung des Kapselraumes kann so weit fortschreiten, dass man eine kleine Cyste vor sich zu haben glaubt, in deren eine Ecke des Glomerulus hineingedrängt ist. Die Epithelien der geraden Kanälchen werden

platt und atrophisch, die der Tubuli contorti körnig und trüb und zuweilen auch platt. Auf diese Epitheldegeneration folgt erst in zweiter Linie eine Vermehrung des interstitiellen Gewebes, welches locker bleibt und, wie alle Autoren hervorheben, embryonalen Charakter trägt. An den Anfangs unveränderten Kapseln der Glomeruli bildet sich allmählich eine Verdickung der Membrana propria aus.

Die Erweiterung der Kanälchen ist keine dauernde. Nach einiger Zeit wird der Durchmesser allmählich kleiner, so dass es Schwierigkeiten bereitet, ein Lumen aufzufinden. Die Harnkanälchen werden so schliesslich auf epitheliale Zellstränge reducirt, zwischen denen das vermehrte Interstitialgewebe um so mächtiger hervortritt. Nur bei den Malpighi'schen Körperchen bleibt, wie einige Autoren besonders hervorheben (man vergleiche auch die Abbildungen von Straus und Germont in den Archives de physiologie 1882 p. 386 u. ff.), zuweilen die Erweiterung der verdickten Glomeruluskapseln in ausserordentlichem Maasse bestehen.

Diese Befunde stimmen, wie man sieht, in auffallender Weise mit denen unserer Niere überein. Wir finden hier die Papillargänge erweitert, die Malpighi'schen Kapseln verdickt und zum Theil erweitert, zahlreiche Kanälchen mit abgeplatteten Epithelien und endlich eine gleichartige Bindegewebswucherung. Auffällig ist nur die Wucherung des Epithels der Papillargänge. Diese wurde nach Ureterunterbindung nicht beobachtet.

Von vielen wird bei Hydronephrose als erste Folge der Harnstauung eine parenchymatöse Entzündung angenommen. Eine solche könnte hier mit Leichtigkeit die vermehrte Production der Epithelzellen erklären, wie sie ja für die Nephritis bekannt ist, wo die abgestossenen Zellen durch den Harnstrom fortgeschwemmt werden. Ein Analogon bilden die Gallengänge, die man, wie z. B. Charcot und Gombault[12] angeben, nach Unterbindung des Ductus choledochus mit gewucherten Epithelien vollgepfropft findet.

Die einzige Schwierigkeit, die cystische Degeneration als Folge der Hydronephrose zu erklären, liegt in dem Umstand, dass bei Hydronephrose fertig gebildeter Nieren schliesslich auch die Glomeruluskapseln sich verkleinern und am allgemeinen

Schrumpfungsprozess des Nierenparenchyms theilnehmen. In unserem Falle ist die Erweiterung nicht nur eine dauernde, sondern sogar eine progressive, aber die Erweiterung betrifft ganz ausschliesslich nur die Glomeruluskapseln der peripherischen Rindenpartien.

Gerade diese letztere Umstand erklärt sich sehr einfach aus der Entwickelungsgeschichte der Niere:

Die Glomeruli entwickeln sich nehmlich immer nur an der Nierenoberfläche und zwar, wie auch Minot[13] hervorhebt, direct unter der Kapsel. Die zuerst gebildeten rücken dadurch, dass über ihnen neue sich bilden, allmählich in die Tiefe. Die tiefen Glomeruli entstehen daher zuerst. Nun hat sich in unserem Fall die Harnstauung, die durch die Atresie der Urethra bedingt wurde, erst dann geltend machen können, nachdem die ältesten Glomeruli Harnwasser secernirt hatten und also fertig gebildet waren, während die jüngsten Glomeruli noch in Bildung begriffen waren und, da sie noch nicht von allen Seiten von Nierengewebe umgeben wurden, am leichtesten ausgedehnt werden konnten.

Es dürfen somit die Veränderungen der Malpighi'schen Körperchen die man bei Ureterunterbindung zu beobachten gewohnt ist, in unserem Falle nur mit denjenigen der inneren Rindenschichten verglichen werden, und da stimmen sie auch vollkommen überein. Erweiterung und Kapselverdickung dieser Malpighi'schen Körperchen ist dann nicht ein Zeichen der beginnenden cystischen, sondern der ausgebildeten hydronephrotischen Degeneration.

Die Erweiterung der Glomeruluskapseln kann nur durch Retention von Flüssigkeit erklärt werden. So lange der Glomerulus der Cyste erhalten war, oder sich diese durch Sammelröhren mit den übrigen Malpighi'schen Körperchen in offener Verbindung befand, war wohl das gestaute Harnwasser die Ursache der Erweiterung. Für später, nach Verschluss der ableitenden, in den Septen liegenden Kanälchen, muss die Transsudation aus der Wand der Cyste zur Erklärung beigezogen werden, wie dies von Seite anderer Autoren schon geschehen ist.

Es ist wohl nicht nur Zufall, dass nicht selten congenitale Cystennieren mit Hydronephrose vergesellschaftet sind, und dass

sich in solchen Nieren ein Verschluss der Harnkanälchen oberhalb des Nierenbeckens nicht nachweisen liess.

Die Frage, ob die Hydronephrose die Ursache der congenitalen Cystenniere sein kann, möchte ich an Hand der Befunde dieses einen Falles nicht entscheiden. Würden aber spätere Untersuchungen ergeben, dass bei Hydronephrose die cystische Degeneration einzig und allein durch Erweiterung der Glomeruluskapseln der peripherischen Rindenpartien bedingt ist, dann wäre der ursächliche Zusammenhang zwischen diesen beiden Affectionen bewiesen.

Fall II.

Congenitale Cystennieren mit Atresie der Ureteren.

Der Fall stammt aus dem kantonalen Frauenspital in Bern. Die Nieren sind seit Januar 1888 in Spiritus aufbewahrt. Die ableitenden Harnwege sind alle zusammenhängend erhalten.

Laut beiliegender Anamnese handelt es sich um ein 53 cm langes, 4190 g schweres Kind, welches nach kurzer Geburtsthätigkeit ohne Kunsthülfe zur Welt kam. Asphyxie bestand keine, obwohl es niemals kräftig schrie. Der ganze Körper war stark cyanotisch. Auscultatorisch war über dem Herzen und den Lungen nichts Bestimmtes nachzuweisen. Der Tod trat plötzlich 30 Stunden nach der Geburt ein.

Aus dem Sectionsbericht sei hervorgehoben, dass es sich um einen gut entwickelten Knaben handelt, in dessen Abdomen sich ein höckriger Tumor von der Grösse einer Faust von der rechten Nierengegend aus nach der Mittellinie hin vorwölbt und mit seinem unteren Ende bis in's Becken vorragt.

Magen und oberer Theil der Dünndärme sind lufthaltig, der grössere untere Theil ist ohne Gas. Im Dickdarm findet sich Meconium.

Die Lungen sind stark zurückgesunken, sehr klein, von geringem Luftgehalt, an der Basis beider einige grosse Emphysemblasen. Im Lungengewebe sind einige Blutungen.

Das Herz ist gross und fest, namentlich der rechte Ventrikel und rechte Vorhof. Die Wand im Conus pulmonalis misst mit Trabekeln 8—9 mm, ohne 4—5 mm, links ist die Wanddicke 4—5 mm. Am freien Rand von Mitral- und Tricuspidalsegeln liegen einige kleine, kuglige Blutungen von Punktgrösse. Das Foramen ovale ist eher etwas kleiner, als normal. Der Ductus Botalli ist eng, von 1 cm Umfang. Seine Wand ist verdickt; auf der hinteren Wand eine narbige Einziehung mit bläulicher Verfärbung, auf der vorderen eine runde Grube von 2 mm Durchmesser und etwa ½ mm Tiefe, vollständig glatt. Die übrigen Gefässe zeigen nichts Besonderes, ebenso Trachea und Oesophagus.

Die Milz ist gross, dunkel und blutreich.

Die Leber gross, mit Trübungen.

Makroskopisches Verhalten.

Die linke Niere (Fig. 6) erscheint als Cystenconglomerat von 2½ cm Länge, 1½ cm Breite und 1 cm Dicke. Die Cysten sind alle mit heller Flüssigkeit gefüllt, die grössten erreichen einen Durchmesser von 1 cm.

Der linke Ureter hat direct über seiner Mündung in die Blase 2 cm Umfang. Dann verengt er sich plötzlich und obliterirt 2 cm über der Mündung vollkommen, indem er einen 3 mm dicken Bindegewebsstrang bildet. Näher an der Niere ist wieder ein Lumen vorhanden, welches sich mit der Sonde nur bis an den Hilus verfolgen lässt, so dass der Ureter an der Niere blind zu enden scheint. Um dies festzustellen, habe ich in den nicht vollständig aufgeschnittenen Ureter mit einer Pravazspritze Spiritus injicirt und dabei beobachtet, dass dieser auf der Schnittfläche durch die Marksubstanz aus den Kanälchen herauslief, so dass eine offene Communication zwischen Ureter und Harnkanälchen sicher anzunehmen ist.

Die rechte Niere bildet einen Tumor von 8 cm Länge, 6 Breite, und 5 Dicke. Die meisten Cysten sind gross, bis zu 5 cm Durchmesser. Ihre Wände sind dünn und durchscheinend, ihr Inhalt eine klare Flüssigkeit.

Der rechte Ureter hat unmittelbar vor seiner Mündung in die Blase ebenfalls 2 cm Umfang; er wird allmählich enger und obliterirt beinahe in einer Entfernung von 5½ cm von der Niere. Dann bekommt er rasch wieder ein Lumen von 1 mm Durchmesser, welches er bis zur Niere beibehält. Auch hier endigt er nur scheinbar blind, denn äusserst feine Kanälchenlumina in seiner Wand weisen darauf hin, dass hier dieselben Verhältnisse, wie links vorliegen, was auch durch die mikroskopische Untersuchung bestätigt wird.

Es handelt sich somit bei Fall II um Verschluss und starke Verengerung der Ureteren 2 cm vor der Einmündung in die Blase. Die Ureteren sind oberhalb der Obliterationsstellen nicht ausgedehnt. Ein eigentliches Nierenbecken existirt nicht, sondern der verengte Ureter theilt sich im Hilus in noch feinere Kanäle, welche als Analoga der Nierenkelche anzusehen sind. Beide Nieren sind cystisch degenerirt. Der Ductus Botalli ist narbig verengt, das rechte Herz stark hypertrophisch.

Mikroskopisches Verhalten.

Linke Niere.

Die mikroskopische Untersuchung der linken Niere erstreckte sich auf eine Serie von 96 Schnitten von 20 μ Dicke. Da die Schnitte an der Abgangsstelle des Ureters beginnen, und ihre Ebene zur Längsaxe der Niere senkrecht steht, war das ganze Nierenparenchym leicht zu überblicken.

Bei Lupenvergrösserung zeigen die ableitenden Harnwege einen Bau, welcher demjenigen einer Niere in den ersten Monaten des

fötalen Lebens sehr ähnlich ist. Das Nierenbecken fehlt. Der Ureter tritt mit den Gefässen an die Niere heran und theilt sich in wenige, kurze Aeste, welche in der Richtung der Längsaxe der Niere an deren medialen Fläche verlaufen. Aus diesen Aesten, die zwar unregelmässige Erweiterungen zeigen, deren Durchmesser aber nirgends denjenigen des Ureters an Grösse übertrifft, treten in grösserer Zahl dünnere Zweige aus, um in der Marksubstanz zwischen den anderen geraden Kanälchen zu verlaufen, und daselbst entweder blind zu endigen oder spitzwinklige Theilungen einzugehen, oder um mit Markstrahlen in die Rinde einzudringen. Diese Ureterzweige haben dasselbe hohe und durch die dunkelblaue Färbung auffallende Epithel wie der Ureter. Sie können von den übrigen Harnkanälchen, die alle ein viel heller gefärbtes Epithel besitzen, daher leicht unterschieden und in ihrem Verlauf weit verfolgt werden. Die Aeste des Ureters entsprechen dem Nierenbecken und den Kelchen ausgebildeter Nieren, die Zweige den Papillargängen und Sammelröhren. Jedoch will ich schon hier bemerken, dass noch andere Abschnitte der Harnkanälchen in Mark und Rinde ein Epithel von gleicher Beschaffenheit aufweisen. Es stimmt dies vollkommen mit den Befunden bei der ersten Niere überein, und ich will auch hier alle diese Kanälchen, da sie, wie später gezeigt werden wird, sich durch das Vorkommen von Schaltzellen auszeichnen, unter dem Namen der „blauen Kanälchen" zusammenfassen.

Der Ureter hat ein Lumen von 1,5 mm Durchmesser. Er wird von einer 1 mm dicken bindegewebigen Hülle umgeben. Diese breitet sich an der medialen Fläche der Niere aus, so dass hier der Raum, den sonst das Nierenbecken einnimmt, ganz von einer bindegewebigen Masse erfüllt wird, welche neben den Aesten des Ureters die zur Niere tretenden Gefässe und zahlreiche Bündel markloser Nervenfasern enthält.

Mark- und Rindensubstanz lassen sich deutlich von einander unterscheiden, da die geraden Kanälchen von den gewundenen wie unter normalen Verhältnissen getrennt sind. Der Mangel eines weiten Nierenbeckens bedingt zwar, dass von den drei Abtheilungen der Marksubstanz, die sammt zugehörender Rinde in der Schnittreihe enthalten sind, nur zwei die Pyramidenform haben, während die dritte mit breiterer Fläche an das Nierenbecken anstösst, und daher die Harnkanälchen nicht einen schön radiären, sondern mehr parallelen Verlauf haben.

Die Pyramide, deren Axe mit der Schnittebene zusammenfällt (Fig. 7), grenzt mit ihrer Spitze an einen hier quer getroffenen Ureterast, dessen spaltförmiges Lumen eine Länge von 1,75 und eine Breite von 0,5 mm hat. Das interstitielle Gewebe ist bedeutend vermehrt, und zwar am meisten an der Spitze und in der Axe der Pyramide, überhaupt überall da, wo Papillargänge und Sammelröhren verlaufen. Diese sind an der Spitze um $\frac{1}{2}$—$\frac{1}{4}$ mm, nach der Basis hin, wo sie zahlreicher werden, um $\frac{1}{10}$ mm von einander entfernt. Die basalen und besonders die lateralen Theile der Pyramide werden von zahlreichen geraden Harnkanälchen mit hellem Epithel gebildet, welche, zu Bündeln angeordnet, in die Rindensubstanz eindringen. Das

Bindegewebe zwischen diesen geraden Kanälchen ist nur in geringem Maasse hyperplastisch, so dass sie nirgends um mehr als ihre Durchmesser von einander abstehen. Eine scharf begrenzte, etwa $\frac{1}{4}$—$\frac{1}{2}$ mm dicke Hülle dichten Bindegewebes umgiebt die Pyramide. Sie fehlt an der basalen Seite stellenweise ganz und ist stets da unterbrochen, wo Markstrahlen austreten. Von der dichten Hülle strahlen Bindegewebszüge in's Innere der Pyramide aus und theilen sie, wie auf Querschnitten sichtbar wird, in mehrere kreisförmige Bezirke, welche rings um die im diffusen Bindegewebe eingebetteten, axial verlaufenden Ureterzweige liegen.

Die Dicke der Rinde, welche 3—4 mm beträgt, wird in dieser Niere im Gegensatz zur ersten durch die Grösse und Zahl der darin liegenden Cysten nur wenig beeinflusst. An der vorderen und hinteren Fläche finden sich nur wenige und kleinere Cysten, während an der Convexität die Cysten sehr zahlreich und gross sind, und die eigentliche Rindensubstanz so geschwunden ist, dass die Cysten direct an die stark erniedrigten Markpyramiden heranreichen. Die grossen Cysten werden durch bindegewebige Septen von $\frac{1}{4}$—$\frac{1}{2}$ mm Dicke von einander getrennt, doch weisen einzelne frei in's Lumen ragende spornartige Vorsprünge darauf hin, dass die grösseren Hohlräume durch Zusammenfliessen benachbarter Cysten entstanden sind. An der vorderen und hinteren Fläche der Niere sind die innersten, an's Mark grenzenden Rindenpartien, von einer geringen Vermehrung des interstitiellen Gewebes abgesehen, verhältnissmässig normal. In den mittleren Schichten liegen kleinere vereinzelte Cysten, zum Theil von einer dicken Bindegewebshülle umgeben. Die grösseren Cysten mit einem Durchmesser von 2—3 mm sind mehr an der Peripherie.

Marksubstanz.

Bei starker Vergrösserung stellt sich das hyperplastische Bindegewebe der Marksubstanz als ein weitmaschiges Netz dar. Die Balken sind alle ziemlich gleichmässig dick, etwa 3 μ. Sie werden durch feine, gestreckt verlaufende und schön eosinroth gefärbte Fibrillen gebildet. Die Maschen sind rund oder oval. Manche von ihnen scheinen leer zu sein, andere enthalten grosse bläschenförmige Kerne, welche rings durch einen hellen, schmalen Saum von den Bindegewebsbalken getrennt werden, wieder andere einen gleichmässig und sehr dunkel gefärbten Kern, der bald sehr klein, rund oder eckig, auch halbmondförmig, bald lang und schmal aussieht und stets der einen Wand dicht anliegt. Da die Endothelien der Capillaren, die sich im Bindegewebe überall sehr reichlich vorfinden, ganz ähnliche Kerne haben, so ist oft nicht zu entscheiden, ob es sich hier um Bindegewebs- oder um Capillarkerne handelt. Im lockeren Gewebe sind die hellen Kerne bedeutend zahlreicher, als die dunklen, doch bilden diese an den verschiedensten Stellen umfangreiche Anhäufungen, in denen die runden Formen vorwiegen. Die ersteren stellen wohl die Bindegewebskerne dar, die letzteren dürften zum Theil, wenigstens an Stellen, wo sie angehäuft liegen, als einkernige Leukocyten angesehen werden. Multinucleäre Leukocyten fehlen jedenfalls.

Das dichte Bindegewebe, welches die Pyramide umhüllt und sie in einzelne Bezirke theilt, besteht aus dicken, durch Eosin dunkelroth gefärbten Bündeln, die bald dicht zusammenliegen, bald durch weite Lymphspalten getrennt werden. Dieses Gewebe findet sich im Innern der Pyramide mitten im lockeren, netzförmigen Interstitialgewebe auch isolirt in scharf umschriebenen Anhäufungen oder in Streifenform vor.

Die dem Nierenbecken und den Kelchen entsprechenden Aeste des Ureters haben im Ganzen dasselbe Epithel, wie die feineren Zweige. Die letzteren erweitern sich stellenweise auf ihrem Verlaufe nach der Rinde hin zu buchtigen Hohlräumen und bieten dann ganz das gleiche Bild, wie die dicken Ureteräste dar. Ich bespreche daher beide zusammen.

Eine Membrana propria ist nur bei den spärlichen Sammelröhren sichtbar, welche im dichten, die Pyramide umhüllenden Bindegewebe verlaufen. Sie erreicht da eine gleichmässige Dicke von 4—5 μ, ist glatt und homogen und zeigt eine glänzende, eosinrothe Farbe. Ueberall ist sie vom anstossenden Bindegewebe scharf getrennt.

Die Aeste des Ureters sind buchtige Kanäle mit bald rundlichem, bald spaltförmigem Querschnitt. Ihr Epithel liegt nur an beschränkten Stellen der Wand an. Es ist meistens als zusammenhängende Membran abgelöst und behält dann entweder die gleiche Form wie die Wand des Kanälchens, oder es bildet zahlreiche Falten. An vielen Stellen ist der Epithelschlauch zerrissen, und die losen Stücke liegen wirr durch einander im Kanälchen. Die Mehrzahl dieser Stücke sieht man von der Fläche. Oft liegen sie ganz frei im Lumen. Man muss daher wohl annehmen, Faltenbildung und Loslösung des Epithels seien hier Folge postmortaler Veränderungen und nicht etwa durch Wucherung des Epithels bedingt. Dafür spricht auch der Umstand, dass das Epithel nirgends mehrere Schichten bildet, dass sich die Falten nur da finden, wo die Epithelmembran bis gegen die Mitte des Lumens vorgerückt ist, und dass in den engeren Buchten das Epithel regelmässig noch der Wand anliegt.

Die Ureteräste waren somit intra vitam überall durchgängig.

Die Papillargänge sind cylindrische Kanälchen von 80—90 μ Durchmesser. Ihr Inneres ist überall frei.

Einzelne erweitern sich auf ihrem Verlaufe nach der Pyramidenbasis sackförmig zu buchtigen Hohlräumen mit einem Durchmesser von 180 μ und mehr. Hat sich der Epithelbesatz abgelöst, so sehen sie auf Durchschnitten ganz wie die dicken Ureteräste aus.

Die Mehrzahl der Papillargänge dringt, ohne sich zu theilen und ohne ihren Durchmesser zu ändern, bis an die Basis der Pyramide vor. Die einen lassen sich hier nicht weiter verfolgen. Dies ist da der Fall, wo die Pyramide durch die Hülle dichten Bindegewebes abgeschlossen wird. Ich muss es unentschieden lassen, ob sie etwa blind enden oder ob sie umbiegen und ihre Fortsetzung in anderen Schnitten sich findet, da die Identität der Kanälchen in zwei auf einander folgenden Schnitten sich nicht mit Sicherheit feststellen lässt. Andere dringen in die Rinde ein, wo sie gerade oder gewunden verlaufen. . . .

Die Minderzahl der Papillargänge lässt Theilungen erkennen. Das Caliber des Kanälchens verkleinert sich dabei nicht immer, doch zeigen die meisten Sammelröhren einen Durchmesser von 20—30 μ. Zum Theil rührt dies daher, dass sich die breiteren Sammelröhren allmählich verjüngen.

In den basalen Theilen der Pyramide sind diese schmalen blauen Kanälchen sehr zahlreich, doch gehören nicht alle, wie wir später sehen werden, den Sammelröhren, sondern noch ganz anderen Abschnitten der Harnkanälchen an.

Das Epithel der Papillargänge und Sammelröhren weist überall dieselben beiden Zellarten auf, wie in der ersten Niere. Doch gleichen nur die blauen Kanälchen von 20—30 μ Durchmesser vollständig den früher beschriebenen Sammelröhren. Einige Besonderheiten im Epithel der Papillargänge und dickeren Sammelröhren veranlassen mich, nochmals genauer darauf einzugehen.

In den dicken Aesten des Ureters finden sich in ungleichmässiger Vertheilung zwei verschiedene Epithelarten vor. Die eine stellt sich als hohes Cylinderepithel dar. Sie liegen hauptsächlich an der dem Hilus zugewendeten Kanälchenwand, doch auch in beschränkter Weise an anderen Stellen. Die Höhe der Zellen beträgt 18 μ, ihre Breite 4 μ. Der Kern erscheint als lang gestrecktes, dunkles Stäbchen, halb so lang und fast so breit wie die Zelle, immer in der dem Lumen zugewandten Zellhälfte. Nur in einzelnen Fällen liegt der Kern an der Basis der Zelle, ist aber dann grösser und heller als die benachbarten Kerne und sendet einen dünnen Fortsatz in die schmale obere Hälfte der Zelle. Vielleicht handelt es sich hier um eine Schaltzelle. Das Epithel der anderen Art, welches die grössere Fläche der Kanälchenwand auskleidet, ist 12 μ hoch. An Stellen, wo es am besten erhalten ist, wie in schmalen Ausbuchtungen, wechseln in regelmässiger Weise helle Zellen mit Schaltzellen ab. Die Gestalt der ersteren ist bei Seitenansicht oval, ihr Protoplasma leicht roth gefärbt. Besonders deutlich wird dies an ihrem dem Lumen zugekehrten, freien Rande, wo ein 1 μ breiter, roth glänzender Saum den ganzen Epithelbesatz abzugrenzen scheint. Die Kerne sind oval und hell, ihr Durchmesser meist wie die halbe Zellbreite. Von den Schaltzellen sieht man meistens nur die sehr dunkel gefärbten, 1—2 μ dicken Kerne. Zuweilen sind diese in der Mitte so dünn, dass man bei Betrachtung des Epithels von der Seite den Eindruck bekommt, als ob zwischen den sich in der Mitte berührenden hellen Zellen nur an Basis und Lumen kleine dreieckige Kerne liegen.

In den Papillargängen und dicken Sammelröhren hat sich das Grössenverhältniss zwischen den hellen Zellen und Schaltzellen noch viel bedeutender geändert. Der Durchmesser der ersteren beträgt jetzt 21 μ, dabei sind sie stets ganz rund. Die Vergrösserung ist nur durch starke Vermehrung der Protoplasmamenge bedingt, gegenüber welcher die geringe Vergrösserung des Kerns nicht in Betracht kommt. Die Schaltzellen sind sehr zahlreich. Auf Flächenbildern (Fig. 8) scheinen sie um die hellen Zellen einen dunklen Saum zu bilden. Seltener liegen in den dreieckigen Räumen zwischen den

vergrösserten hellen Zellen ebenfalls noch helle Zellen von bedeutend geringerer Grösse.

In den dünnen Sammelröhren von 20—30 μ Durchmesser hat sich das Grössenverhältniss zwischen den hellen Zellen und Schaltzellen in entgegengesetzter Weise geändert, als in den Papillargängen. Die hellen Zellen sind kleiner, die Schaltzellen grösser geworden. Beide Zellarten sind daher ungefähr gleich gross, doch besteht ein deutlicher Unterschied in der Art der Kernfärbung. Bei den hellen Zellen hat nur das Protoplasma an Menge abgenommen, der Kern ist gleich gross geblieben, er ist hell und rund. Bei den Schaltzellen hat das Protoplasma zugenommen, so dass der dunkelblau gefärbte Kern rings von einem mehr oder weniger breiten Saum farblosen Protoplasmas umgeben wird und hier nicht mehr direct an seine Nachbarzellen zu grenzen scheint. Die Schaltzellen sind oft polyedrisch, mit rundem Kern, wie die hellen Zellen, doch finden sich noch immer einzelne mit concaven Begrenzungsflächen vor.

Ausser den beschriebenen Papillargängen und Sammelröhren haben noch ein Epithel mit Schaltzellen zahlreiche Kanälchen, welche schleifenförmig umbiegen. Der eine Schenkel der Schleife hat ein weites Lumen (50 μ), der andere ist eng (18 μ). Ein Unterschied im Epithel besteht insofern, als im dicken Schenkel die hellen Zellen dieselbe bedeutende Grösse wie in den Papillargängen aufweisen, während im dünnen Theil die hellen Zellen durchweg klein und wenigstens ebenso zahlreich wie die Schaltzellen sind. Die letzteren sind zuweilen sehr spärlich oder fehlen auch vollständig. Offenbar handelt es sich hier um Henle'sche Schleifen. Lage und Verlauf rechtfertigen diese Annahme, auch lässt sich der Umstand dafür anführen, dass die beiden Schenkel ein verschiedenes Epithel haben, wenn es auch vom normalen abweicht.

Von diesen blauen Kanälchen stechen andere durch die helle Färbung ihres Epithels ab. Sie verlaufen meistens gerade, biegen aber auch schleifenförmig um. Ihr Lumen ist sehr verschieden weit (30—75 μ). Die Epithelbekleidung weist nur eine Zellform auf, welche den hellen Zellen in den dünnen Sammelröhren sehr ähnlich ist, nur hat das Protoplasma die Eosinfarbe besser angenommen und die Kerne sind im Ganzen kleiner, so dass ihre Abstände oft das Doppelte ihres Durchmessers betragen. Von der Seite gesehen sind die Zellen cubisch bis platt. Die dem Lumen zugewandte Zellhälfte ist eben. Flächenansichten liefern ein zierliches, von geraden Linien begrenztes, mosaikähnliches Bild mit 5—6eckigen Feldern. Theilungen sind an diesen Kanälchen nirgends zu sehen, hingegen war es mehrere Male möglich, sie auf demselben Schnitte im Zusammenhange bis in die Rinde zu verfolgen, wo sie unter allmählicher Veränderung des Epithels in gewundene Kanälchen übergehen, die wir später als Tubuli contorti erster Ordnung werden kennen lernen. Demnach wären auch sie als Schleifenschenkel anzusehen. Bei einigen kann man in der That eine Caliberverminderung bis zu 18 μ Durchmesser und dabei seltener auch einige Schaltzellen finden.

Rinde.

Das interstitielle Gewebe der Rinde zeigt nur an beschränkten Stellen einen netzförmigen Bau wie in der Marksubstanz. Es handelt sich vielmehr um ein lockeres fibrilläres Bindegewebe, dessen feine, oft wellenförmigen Fasern isolirt verlaufen, indem sie mehr oder weniger breite Lymphspalten zwischen sich lassen. Um Gefässe, Cysten und einzelne Harnkanälchen sind die Fasern circulär gerichtet und da, wie an der Nierenoberfläche, zu dicken, dunkelroth gefärbten Bündeln angeordnet, welche ebenfalls durch weite Lücken von einander getrennt werden. Von Kernen kommen die gleichen drei Formen vor, wie in der Marksubstanz, auch sind sie ähnlich vertheilt, nur bilden hier die kleinen, runden, dunklen Kerne viel zahlreichere und grössere Anhäufungen als im Mark. Solche Stellen sehen zuweilen ganz wie reticuläres Bindegewebe aus: das Netzwerk aus breiteren, parallelen und feinen, queren Balken, die Maschen gefüllt mit dichtgedrängten Leukocyten. Diese kleinzelligen Infiltrate werden durch die anstossenden Harnkanälchen scharf abgegrenzt.

Eine besondere Modification des Bindegewebes bilden einzelne inselförmige Stellen, welche hyalinem Knorpel sehr ähnlich sehen. Die Grundsubstanz erscheint als homogene Masse mit zahlreichen ovalen Lücken, doch hat sie statt des Hämatoxylins die Eosinfarbe in intensiver Weise angenommen. In jeder Lücke liegt ein Kern, um den deutlich durch Eosin gefärbtes oder körniges Protoplasma nicht zu erkennen ist. Die Probe auf Glykogen mit Lugol'scher Lösung war negativ, wie zu erwarten war, da die Stücke lange ausgewaschen wurden. Ein directer Zusammenhang des Knorpels mit dem Bindegewebe der Umgebung ist nicht nachweisbar, sondern die auf den Schnitten runden oder ovalen Knorpelinseln werden rings von einer scharf begrenzten, concentrisch streifigen Hülle abgeschlossen, deren zahlreiche Kerne langgestreckt und in gleicher Weise angeordnet sind. An sie schliesst sich aussen das lockere Stroma an.

Unter den Kanälchen der Rinde kann man dieselben beiden Formen unterscheiden, wie in der ersten Niere: blaue Kanälchen, die durch ihre dunkelblaue Kernfärbung auffallen und rothe Kanälchen mit stark eosinrothem Protoplasma, so dass die dunkle Färbung des kleinen Kerns sich nur wenig geltend macht. Die blauen Kanälchen gleichen vollständig den Sammelröhren der Marksubstanz, nicht nur, dass man zwischen hellen Zellen und Schaltzellen einen Unterschied machen kann, sondern noch insofern, als in einzelnen Kanälchen die hellen Zellen eben so hoch wie die Schaltzellen, in anderen aber bedeutend grösser sind.

Berücksichtigt man den Verlauf dieser Kanälchen, so können sie in gerade und gewundene unterschieden werden.

Die geraden können nach den bei der Marksubstanz erhobenen Befunden nur Sammelröhren oder Schleifenschenkel sein. Verhältnissmässig zahlreiche spitzwinklige Theilungen (oft in mehr als zwei Aeste) weisen mit Sicherheit auf Sammelröhren hin.

Die Bedeutung der blauen gewundenen Kanälchen wird klargelegt durch einzelne Bilder, welche in einem Schnitte den Zusammenhang dieser gewundenen Kanälchen mit spitzwinklig sich theilenden Sammelröhren darthun. Hier kann es sich demnach nur um Tubuli contorti zweiter Ordnung oder sogenannte Schaltstücke handeln.

Später werden wir sehen, dass die blauen Kanälchen auch mit Cysten in Verbindung stehen.

Die rothen Kanälchen gleichen in Bezug auf Epithel, Verlauf und Caliber vollkommen denen der ersten Niere, weshalb ich sie nicht mehr eingehend beschreiben will. Nur möchte ich beifügen, dass hier einzelne Schnitte in hübscher Weise erklären, weshalb unter den rothen Kanälchen, die wir bei der ersten Niere für Tubuli contorti erster Ordnung angesehen haben, zwei in einander übergehende Arten beschrieben werden konnten. Es betrifft die schon erwähnten Schnitte. In jedem derselben ist der Zusammenhang zwischen Schleifenschenkel und Tubulus contortus sichtbar. Der dem Malpighi'schen Körperchen näher liegende Theil des Tubulus contortus verläuft stark gewunden. Dabei ist das Epithel sehr hoch, das Lumen eng. Je näher man dem absteigenden Schleifenschenkel kommt, um so gestreckter wird der Verlauf, um so niedriger werden die Zellen, und, da sich der äussere Umfang des Kanälchens nicht ändert, dem entsprechend das Lumen weiter. So ist, da das Protoplasma seine körnige Beschaffenheit beibehalten hat, allmählich aus einem rothen Kanälchen der einen Art ein rothes der anderen Art geworden. Beim Uebergang in den Schleifenschenkel wird nur das Protoplasma homogen, die Gestalt der Zelle ändert sich nicht.

Die Malpighi'schen Körperchen scheinen alle normal zu sein. Sie sind von ziemlich gleicher Grösse (150 μ und etwas mehr). Der Glomerulus ist meist kernreich; zuweilen sind seine Capillaren deutlich zu erkennen. Er erfüllt den Kapselraum nicht vollständig. Der freie Raum ist leer und in allen Malpighi'schen Körperchen ungefähr gleich gross. Das Kapselepithel zeigt platte Zellen mit röthlichem Protoplasma und hellen bläschenförmigen Kernen. Stellenweise ist es höher, cubisch oder sogar cylindrisch. Die Membrana propria ist stets dünn, homogen und glatt.

Das abgehende Kanälchen ist so kurz und eng wie normal. Es dürfte oft nur seiner Farbe wegen den blauen Kanälchen zuzuzählen sein, da seine Epithelzellen so dicht zusammenliegen, dass ein Unterschied zwischen hellen Zellen und Schaltzellen mit Sicherheit kaum mehr gemacht werden kann.

Der Uebergang des kurzen Halses in ein gewundenes rothes Kanälchen ist an einigen Stellen in vorzüglicher Weise sichtbar. Wie in der ersten Niere, so handelt es sich auch hier um rothe Kanälchen mit sehr hohen, kegelförmigen Epithelzellen und ganz engem Lumen.

Die Gestalt der Cysten nähert sich im Grossen und Ganzen der Kugelform. Dies ist besonders bei den kleineren, in den inneren Schichten der Rinde liegenden Cysten der Fall, in deren Umgebung die Bindegewebshyperplasie eine geringe ist. Andere Cysten, die rings von dichtem Bindegewebe

umgeben werden, bilden mannichfaltige Aussackungen. Die grossen, nahe zusammenliegenden Cysten flachen sich gegenseitig ab.

Die epitheliale Auskleidung ist meist vorzüglich erhalten, nur in einzelnen Hohlräumen fehlt sie vollständig.

Gestalt und Grösse der Epithelzellen wechseln sehr, ja es ist die Regel, dass in ein und demselben Hohlraum die verschiedensten Zellformen neben einander gefunden werden. Die Grösse der Cysten ist dabei nicht immer ausschlaggebend, doch kleiden die kleineren Epithelformen vorzugsweise auch die kleineren Hohlräume aus.

So sehen wir z. B. in einer Cyste die eine Seite mit grossen cubischen Epithelien besetzt. Das farblose, helle Protoplasma der Zellen wird durch eine dunkle Linie scharf begrenzt. Die Basis der Zelle ist eben, die freie Oberfläche halbkuglig vorgewölbt. Die Flächenansicht zeigt die Zellen als runde oder polyedrische, sich gegenseitig abplattende Gebilde. Die Kerne sind bläschenförmig und so gross, dass zwischen ihnen nur ein ganz schmaler Protoplasmasaum übrig bleibt. Ihre Farbe ist hellblau, mit einem oder zwei tiefschwarzen Kernkörperchen.

An einer anderen Stelle derselben Cyste (Fig. 9) finden wir dasselbe Epithel wieder, nur liegen gleichmässig eingestreut zwischen diesen grossen hellen Zellen andere, von denen meist nur der dunkle, von concaven Flächen begrenzte Kern sichtbar ist. Es sind Schaltzellen, wie sie für das Epithel der blauen Kanälchen charakteristisch sind. Sie liegen in den von den runden hellen Zellen frei gelassenen, dreieckigen Zwischenräumen, deren Gestalt sie angenommen haben, und sind, wie Seitenbilder zeigen (Fig. 10), ebenso hoch, wie ihre Nachbarzellen. An Zahl mögen sie den hellen Zellen um die Hälfte nachstehen. Uebergangsstadien zwischen den beiden Zellformen stellen möglicherweise Zellen dar, die in Bezug auf Grösse und Gestalt den hellen Zellen gleichen, aber einen dunklen, runden Kern haben, oder solche, deren Kerne eckig, aber hell und von einem verhältnissmässig breiten Protoplasmasaum umgeben sind. An einer dritten Stelle derselben Cyste beträgt die Grösse der Epithelzellen nur den dritten Theil der eben beschriebenen. Ein Unterschied zwischen zwei Zellformen kann nicht gemacht werden. Obgleich das Epithel bald mehr cylindrisch, cubisch oder platt ist, sind doch die Zellen von ungefähr gleicher Grösse. Die Kerne sind dunkel und oval, seltener rund. Ihr Durchmesser bleibt meist wenig unter dem der Zelle. Beim Plattenepithel liegen die Kerne zuweilen sehr weit auseinander. Das Zellprotoplasma scheint da zu einem dünnen Plättchen ausgedehnt zu sein, in dessen Mitte nur der unveränderte Kern eine Erhebung bildet. Zuweilen sieht man nur die spärlichen, der Wand anliegenden, platten Kerne.

Die Vertheilung der beschriebenen Zellformen ist in den einzelnen Cysten eine sehr verschiedene. In den grösseren Cysten kommen oft alle zusammen vor, in den meisten anderen überwiegt eine in besonderer Weise, wieder andere Hohlräume weisen nur eine Art der Epithelien, meist die kleinen Cylinderzellen, auf. Sehr bemerkenswerth ist jedenfalls die That-

sache, dass in fast allen Cysten stellenweise deutliche Schaltzellen gefunden werden. Wo dies nicht zutrifft, handelt es sich um das kleinzellige Epithel, dessen Kerne ohnehin so dunkel gefärbt sind, dass Schaltzellen nicht mehr unterschieden werden können.

Eine Basalmembram scheinen die Cysten eben so wenig zu besitzen, wie die blauen Kanälchen. Wenigstens konnte ich nirgends eine mit Sicherheit erkennen. Auch morphotische Elemente enthalten die Cysten nicht.

Unter normalen Verhältnissen sind die hellen Zellen und Schaltzellen nur in den Papillargängen und Sammelröhren zu finden. Da aber hier auch die anderen Harnkanälchen Schaltzellen enthalten, kann man daraus nicht mehr schliessen, als dass die Cysten aus Harnkanälchen und nicht aus Glomeruli entstanden sind.

Dieser Schluss kann leicht bestätigt werden, wenn es gelingt, zwischen Cysten und Harnkanälchen eine Verbindung nachzuweisen.

Ich habe deshalb die Cysten auf der Schnittserie genau verfolgt und habe dabei gefunden, dass unter 22 untersuchten Cysten alle kleineren mit „blauen Kanälchen" in offener Verbindung stehen. Nur bei den 7 grösseren Cysten, von denen die Mehrzahl in der Schnittserie nicht vollständig enthalten ist, gelang mir dieser Nachweis nicht. Wohl durchbrechen einzelne blaue Kanälchen die um die Cyste gelegene Bindegewebshülle und treten nahe an die Cystenwand heran, aber man kann nicht mehr mit Sicherheit erkennen, als dass sie sich da zu dichten Knäueln aufrollen.

Die meisten der hier in Betracht fallenden Cysten, es betrifft auch alle mit kleinzelligem Epithel, stehen mit zwei blauen Kanälchen in Verbindung. Es können somit die Cysten nur durch Erweiterung eines blauen Kanälchens entstanden sein.

Ob Cysten existiren, welche nur mit einem Kanälchen in Verbindung stehen, ist mir nicht möglich zu sagen. An einigen Stellen schien es so, indessen kam ich zu keinem sicheren Resultate.

Die blauen Kanälchen haben wir bisher als Ureteräste, Papillargänge, Sammelröhren, Schaltstücke und zum Theil als Schleifenschenkel kennen gelernt. Da von diesen Abtheilungen nur die Schaltstücke in der Rinde liegen, und da ferner die mit den Cysten in Verbindung stehenden blauen Kanälchen alle einen stark gewundenen Verlauf zeigen, darf man annehmen, die Cysten seien durch Erweiterung der Schaltstücke oder der an diese sich anschliessenden Kanälchen entstanden. Dies mag in der That in einzelnen Fällen zutreffen, doch wurden auch Cysten gefunden (Fig. 11), welche durch ein kurzes blaues Kanälchen mit einem Glomerulus in Verbindung stehen. Da auch das andere (abführende) Kanälchen dieser Cysten ein blaues ist, so hat sich hier ein dem Tubulus contortus erster Ordnung entsprechender Theil eines blauen Kanälchens cystisch erweitert.

Rechte Niere.

Die rechte Niere wurde in gleicher Weise mikroskopisch untersucht wie die linke.

Bei Lupenvergrösserung zeigt sie einen ganz ähnlichen Bau, nur ist die Degeneration weiter fortgeschritten: die Cysten sind grösser, die normale Rindensubstanz ist bis auf kümmerliche Reste geschwunden und die Bindegewebshyperplasie des Marks bedeutend mächtiger geworden.

Das Nierenbecken fehlt hier ebenfalls. Der Ureter theilt sich, sobald er die Niere erreicht hat, in mehrere Aeste von etwa 25 μ Durchmesser. Diese verlaufen im Innern der Niere in der Richtung der Längsaxe des Organes und gehen weitere Theilungen ein, wobei sie, stets in der Längsaxe der Niere verlaufend, streckenweise längliche, buchtige Erweiterungen von höchstens 400 μ Querdurchmesser bilden. Von hier aus dringen nunmehr, unter allmählicher oder rascher Caliberverminderung in radiärer Richtung cylindrische, hie und da ebenfalls mit kleinen Ausbuchtungen versehene Kanälchen in die Marksubstanz ein. Aus der Art der Verästelung geht hervor, dass die letzteren, radiären Kanälchen als Papillargänge aufzufassen sind, die anderen, welche mehr in der Längsrichtung der Niere verlaufen, dagegen dem Nierenbecken und den Kelchen entsprechen.

Die dicke bindegewebige Wand des Ureters breitet sich am Hilus der Niere aus, wo sie zahlreiche Gefässe und dicke Bündel markloser Nervenfasern umschliesst.

Rindensubstanz mit ziemlich dicht zusammenliegenden Glomerulis und Tubulis contortis findet sich nur in kleinen Resten vor. Sie ist von der Marksubstanz überall scharf zu trennen, welche sich durch die starke Entwickelung des Bindegewebes gegenüber den spärlichen Harnkanälchen auszeichnet. Die wenigen Stellen des Markes, die etwas zahlreichere Kanälchen enthalten, zeigen eine deutliche Pyramidenform. In den peripherischen Theilen solcher Pyramiden ist das Bindegewebe, gleich wie links, bedeutend dichter als in den centralen, so dass die Pyramiden von einer stark eosinrothen Kapsel umgeben erscheinen. Da wo die Pyramiden an relativ normale Rinde anstossen, fehlt diese Kapsel, während sie an Stellen, welche an die cystisch degenerirte Rinde grenzen, stark entwickelt ist. Die Dicke der inselförmigen Partien verhältnissmässig normaler Rindensubstanz, welche an der Basis einzelner Markpyramiden zu finden sind, beträgt $\frac{1}{2}$—1 mm. Der übrige Theil der Rinde ist vollständig cystisch degenerirt, und zwar so, dass die Cysten gegenüber der linken Niere nicht zahlreicher, aber viel grösser geworden sind. Obschon zur Untersuchung eine Partie mit kleineren Cysten gewählt wurde, und die Schnitte bedeutend grösser sind, als die der linken Niere, sind auf ihnen nur 12 Cysten sichtbar, von denen die grössten, an der Peripherie liegenden, einen Durchmesser von 7 mm haben. Das zwischen den Cysten liegende Gewebe enthält viel spärlicher Harnkanälchen, oft finden sich nur noch epitheliale Zellstränge im Bindegewebe vor.

Marksubstanz.

Das hyperplastische Bindegewebe der Marksubstanz stellt sich bei starker Vergrösserung als ein ausserordentlich lockeres Gewebe dar: eosinrothe Fibrillenbündel von höchstens 3 μ Breite werden durch Zwischen-

räume von 20 μ von einander getrennt. Nur um die Sammelröhren zeigt das Interstitialgewebe einen maschigen Bau wie links; meistens handelt es sich um fibrilläres Gewebe, dessen Fasern Bündel oder breite Lamellen von stark welligem Verlauf bilden. Die Kerne sind spärlich, hell und bläschenförmig, ohne sichtbaren Zellleib.

Die Aeste des Ureters, die dem Nierenbecken, den Papillargängen und Sammelröhren entsprechen, sind durchgehends durch die dunklen Schaltzellen charakterisirt. Ihre Form und Anordnung entspricht vollständig denen der linken Niere. Nur in den dicken Aesten, an denen so wenig wie links eine Membrana propria zu erkennen ist, ist das Epithel streckenweise mehrschichtig, und zwar schliesst die regelmässige Lagerung der Zellen als continuirlich der Wand aufsitzender Belag, sowie das Vorhandensein eines centralen Lumens, sowie ferner die Wiederholung dieses Bildes auf zahlreichen auf einander folgenden Schnitten die Idee aus, dass es sich um herabgeschwemmte Epithelien oder um postmortale Veränderungen handeln könnte. Das Epithel ist wirklich deutlich mehrschichtig (Fig. 12). Zwei bis vier Zellen liegen über einander. Die Schaltzellen sind spärlich, auffallend schmal und ihr Kern hat gleiche Länge wie die nebenstehende helle Zelle mit rundem Kern. An solchen Kanälchen sieht man auch papillenähnliche Vorsprünge des Stromas nach innen, welche das cylindrische Epithel hervorheben. Ich kann nicht mit Bestimmtheit sagen, dass es sich hier um Wucherung des Stromas handelt. Da sie an der gegenüberliegenden Seite in regelmässiger Weise mit einander abwechseln, so erhält man den Eindruck, dass das Kanälchen bei seinem Längenwachsthum an seiner Ausdehnung in die Länge gehindert wäre und in Folge dessen einen gewundenen Verlauf angenommen hätte.

Die buchtigen Aussackungen der Ureteräste sehen ganz wie Cysten aus, da sie in dieser Niere einen Durchmesser von fast $\frac{1}{2}$ mm erreichen. Sie sind aber doch von den Cysten der Rindensubstanz, die auch hier wie links aus Tubuli contorti entstanden sind, und die allein die cystische Degeneration der Niere bedingen, scharf zu trennen, um so mehr als sie gerade da liegen, wo sich unter normalen Verhältnissen ein grosser Hohlraum, das Nierenbecken mit den Kelchen entwickelt hat. Auch stehen die Aussackungen der Ureteräste zum Unterschied von den Cysten der Rinde mit dem Ureter und unter sich durch kurze, weite Kanäle in Verbindung.

Neben diesen blauen Kanälchen finden sich in der Marksubstanz Kanälchen von 80 oder weniger μ Durchmesser, deren Zellen alle gleich aussehen. Sie bilden schöne Cylinder von 20 μ Höhe und 3—5 μ Breite. Ihre Grenzen sind deutlich als scharfe dunkle Linien; die Kerne von halber Zelllänge liegen in der Mitte und sind dunkel und homogen. Sie gleichen vollständig den Bildern, welche Minot[13] für die Kanälchen der embryonalen Niere giebt.

Die basalen Theile der Pyramiden enthalten auch schleifenförmig umbiegende Kanälchen, welche bald Schaltzellen aufweisen, bald ohne solche mehr den röthlichen Kanälchen gleichen, die bei der linken Niere als Schleifen genauer beschrieben wurden.

Bezüglich des Epithels gleichen somit in der Marksubstanz die Kanälchen der rechten Niere denjenigen der linken vollkommen, die dicken Ureteräste ausgenommen, doch ist rechts das Lumen im Verhältniss zur Höhe der Zellen überall etwas grösser.

Rinde.

Das Interstitialgewebe der Rinde ist locker, bald fibrillär, bald maschig. Leukocytäre Infiltrate sind nicht zahlreicher als links; von Knorpelinseln wurde nur eine durch die Schnittserie getroffen.

Unter den Kanälchen kann man ebenfalls dieselben Formen unterscheiden: Tubuli contorti erster Ordnung mit hohem Cylinderepithel, dessen Zellgrenzen aber hier sehr deutlich sind (oft mit einem normalen Hals im Anschluss an einen Glomerulus sichtbar), Schleifenschenkel mit röthlichem Epithel und blaue Kanälchen meistens ohne sichtbare Membrana propria.

Die Glomeruli füllen den Kapselraum ganz aus, sie scheinen meistens gut erhalten zu sein.

Die Cysten zeigen ganz dieselben Verhältnisse wie links. Meist sind sie kugelförmig, nur wenige werden durch ihre Nachbarcysten zu mehr spaltförmigen Gebilden mit einspringenden Flächen comprimirt.

Auch die epitheliale Auskleidung der Cysten zeigt dieselben Eigenthümlichkeiten wie links; meistens ist sie vorzüglich erhalten. Während sich fast überall helle Zellen und Schaltzellen unterscheiden lassen, weisen einzelne Cysten, auch von den grössten, nur eine Zellform auf: hohes Cylinderepithel mit rundlichen oder ovalen, dunklen Kernen, welche nur das basale Drittel der Zellen einnehmen.

Einige der grösseren Cysten, die vollständig in der Schnittserie enthalten sind, stehen mit den Harnkanälchen in keiner offenen Verbindung mehr. Bei anderen lassen sich ein oder zwei blaue Kanälchen mit weitem Lumen als Ausführungsgänge leicht nachweisen. Einzelne Cysten, und zwar solche von Kugelform, scheinen sogar drei Ausführungsgänge zu besitzen, doch endigt der eine unter ihnen, wenn man sie auf der Schnittserie weiter verfolgt, früher oder später blind, so dass es sich hier demnach um eine Ausstülpung handelt, die allerdings vollständig die cylindrische Form eines Harnkanälchens angenommen hat.

Die mikroskopische Untersuchung von Fall II ergiebt somit, dass sich beide Nieren histologisch gleich verhalten; die rechte stellt eine weitere Degenerationsstufe der linken dar.

Das Nierenbecken fehlt. Die Verbindung zwischen Ureter und Papillargängen wird durch Kanälchen vermittelt, welche in der Nähe des Ureters sehr eng sind, so dass sie zum Theil makroskopisch nicht zu sehen sind. Auf ihrem weiteren Verlaufe erweitern sie sich zu buchtigen Hohlräumen, die wie kleine Cysten aussehen. Letzteres ist jedoch erst rechts der Fall, links

ist die Erweiterung noch zu gering. Die eigentlichen Cysten, welche die cystische Degeneration der Niere bedingen, liegen alle in der Rinde, und zwar betrifft die Veränderung hauptsächlich oder möglicherweise ausschliesslich Kanälchen von gewundenem Verlauf, deren Epithel durch Schaltzellen charakterisirt ist. In der linken Niere stehen die meisten Cysten mit zwei Kanälchen in offener Verbindung; bei einzelnen ist nur ein Ausführungsgang nachzuweisen. In der rechten Niere sind die Cysten grösser, zum Theil mit zwei, oft nur mit einem oder auch mit gar keinem Kanälchen mehr im Zusammenhang. Das Cystenepithel enthält fast durchweg in grösserer oder kleinerer Zahl Schaltzellen. Alle Cysten mit nachweisbaren Ausführungsgängen stehen mit dem Ureter in offener Verbindung, doch scheint das Epithel zahlreicher, ableitender Kanälchen degenerirt zu sein.

Meinem Fall II sehr ähnliche Cystennieren wurden schon öfters beschrieben, nur sprechen die Autoren stets von einer vollkommenen Atresie der Harnkanälchen in den Papillen, wie dies zuerst von Seiten Virchow's geschah. Seine Angaben mögen hier genauer wiedergegeben werden.

Es betrifft ein todtgebornes Kind, bei dem sich zwei stark vergrösserte Cystennieren vorfanden. „Die grossen und kleinen Cysten nahmen wenigstens $\frac{1}{4}$ des ganzen Volumens der Niere ein. Im Ganzen waren die kleinen Cysten seltener, nur in der Gegend des Hilus schien eine gewisse Zahl derselben zu liegen, allein bei weiterem Nachforschen ergaben sich diese als Querschnitte längerer gewundener Kanäle von meist 2, 3—4 mm Querdurchmesser, die sich unter einander in der Tiefe verbanden und nach aussen bis gegen die grösseren, meist über 1 cm im Durchmesser haltenden Cysten aufstiegen, welche in regelmässiger Aneinanderlagerung die ganze Randschicht des Organs erfüllten und auch nach aussen als prominirende Blasen hervortraten. Von eigentlichem Nierenparenchym war mit blossem Auge fast gar nichts wahrzunehmen. Die Zwischenräume der sehr dickwandigen peripherischen Cysten betrugen an sich meistentheils nur 1—2 mm und bestanden aus einem sehr dicht und gleichmässig aussehenden Bindegewebe. Nur nach innen, namentlich

im Umfange der Enden jener gewundenen Kanäle lag ein reichlicheres, weiches, grauröthliches Parenchym, das einige Aehnlichkeit mit Nierensubstanz darbot.

Die weitere Untersuchung lenkte sich zunächst auf die Frage nach dem Zusammenhang der einzeln gefundenen Theile. Allein so wenig sich ein solcher zwischen den grossen Cysten und den gewundenen Kanälchen auffinden liess, so wenig war es möglich, diese letzteren in continuirlicher Fortsetzung zu den Ureteren zu verfolgen. Vielmehr waren die Ureteren beiderseits nur bis gegen die Höhe des unteren Nierenrandes offen; hier verengten sie sich immer mehr, und während endlich das Lumen ganz aufhörte, löste sich auch die Wand in das Bindegewebe, welches die Gegend des Hilus renalis erfüllt, vollständig auf. Ganz sicher war also auf beiden Seiten eine Atresie des Nierenbeckens.“ Virchow fügt noch bei, dass die gewundenen Kanäle in der Gegend des Hilus sich mehrfach in feinere Kanäle verlängerten, die in das lockere Gewebe ausliefen.

Mit dieser Beschreibung Virchow's stimmt mein Fall II vollkommen überein, nur gelang es mir mit Hülfe der vervollkommneten mikroskopischen Technik und auch durch Injection von Spiritus einen offenen Zusammenhang zwischen Ureter und Kanälchen der Marksubstanz nachzuweisen. (Bis in die Cysten gelangte die Injectionsflüssigkeit nicht.) Da hier dieser Zusammenhang durch Kanälchen von etwa 25 μ Durchmesser vermittelt wird, so ist es nicht unmöglich, dass er in einzelnen Fällen, in denen diese Untersuchungsmethoden den Autoren nicht zu Gebote standen, nicht beobachtet wurde. Es scheint mir daher nicht sicher erwiesen, dass die totale Papillenatresie ein so häufiger Befund ist, wie bisher angenommen wurde.

Zur Erklärung solcher Cystennieren wurden, wie früher schon erwähnt, verschiedene Theorien aufgestellt. Sehen wir von derjenigen Chotinsky's[7] ab, da sie eigentlich nur auf postfötale Verhältnisse Bezug hat, so bleibt, da gegen alle anderen Theorien positive Gründe sprechen, wie Orth sagt, gar nichts anderes übrig, als diejenige Virchow's anzunehmen, laut welcher man es hier mit dem Resultat einer abgelaufenen, in der Marksubstanz sich abspielenden Entzündung zu thun hat, welche einen Verschluss der Sammelröhren bewirkt haben soll.

Ist aber im vorliegenden Fall die Wucherung des Bindegewebes wirklich als Produkt einer Entzündung aufzufassen?

Ohne den Bau der fötalen Niere zu berücksichtigen, kann diese Frage unmöglich beantwortet werden.

Ich habe daher Nieren von Föten von 15, 19, 25 und 30 cm Länge mikroskopisch untersucht, und habe dabei gefunden, dass hauptsächlich im Mark und zwar besonders nach der Pyramidenspitze hin das Interstitialgewebe ausserordentlich reichlich vorhanden ist. Am meisten ist es in der jüngsten Niere entwickelt; hier sind die Sammelröhren durch bindegewebige Septen von einander getrennt, die 4—5mal breiter sind, als die Harnkanälchen. Je älter die Niere wird, um so mehr nimmt das Bindegewebe an Menge ab. So übertreffen in der Niere des 30 cm langen Fötus die bindegewebigen Septen an Breite die Harnkanälchen nur um weniges.

Das Nierenbecken selbst wird rings von einer Bindegewebshülle umgeben, welche an Dicke wenigstens dem Querdurchmesser des Nierenbeckens gleichkommt, oft auch das Doppelte erreicht. Von dieser Hülle strahlen bald ebenso breite, bald schmälere Bindegewebssepta zwischen die einzelnen Renculi aus.

Der Charakter des Bindegewebes ist demjenigen der Cystenniere sehr ähnlich; es ist ein lockeres und kernreiches Interstitialgewebe, bei dem oft die Fibrillenbündel durch breite Lymphspalten getrennt werden.

Die Thatsache, dass in unserem Fall das Bindegewebe nicht fest ist, wie man es bei der Nephritis zu finden gewohnt ist, sondern locker, ganz wie bei der fötalen Niere, legt den Gedanken nahe, es möchte das reichliche Bindegewebe der Cystenniere nicht eine entzündliche Neubildung sein, sondern sich von früher her erhalten haben.

Diese Annahme wird geradezu bestätigt durch den Umstand, dass sich das Bindegewebe am reichlichsten gerade an der Papille und in der Gegend des Nierenbeckens vorfindet, wie in den früheren Stadien.

Wie wollte man auch bei der Annahme einer abgelaufenen fötalen Entzündung die eigenthümliche und so oft auch von Anderen constatirte Localisation an der Pyramide und das völlige

Fehlen des Nierenbeckens, an dessen Stelle feine Kanäle getreten sind, erklären?

Wie einfach und übereinstimmend dagegen bei der Annahme, dass es sich hier um ein „Stehenbleiben auf fötaler Stufe“ handelt!

Auf letzteres weist gerade auch die eigenthümliche Veränderung des Nierenbeckens hin.

Die neueren, entwickelungsgeschichtlichen Untersuchungen haben nehmlich gelehrt, dass doch, wie ursprünglich angenommen wurde, die Harnkanälchen aus der Anlage der ableitenden Harnwege hervorsprossen und zwar so, dass sich das blinde Ende des Ureters erweitert, um die Anlage des Nierenbeckens zu bilden. Aus dieser Erweiterung sprossen dann feine Kanälchen in das Nierenmesenchym aus und bilden so die Kelche und Harnkanälchen. In meinem Fall ist die Erweiterung des Ureters und der Anfangsstücke seiner Aeste ausgeblieben, daher die feinen Kanälchen am Hilus, wogegen sich die Endstücke der den Kelchen entsprechenden Kanälchen zu buchtigen Hohlräumen erweitert haben, in welche die Papillargänge einmünden.

Aus diesen Gründen glaube ich für Fall II mit Bestimmtheit als Ursache sowohl der Bindegewebsvermehrung als auch der eigenthümlichen Theilung des Ureters in feine Kanäle eine Bildungsanomalie, ein Stehenbleiben auf fötaler Stufe und nicht eine Entzündung annehmen zu müssen.

Auch die kleinzellige Infiltration des Bindegewebes, wie sie sich stellenweise in der Cystenniere findet, spricht nicht zu Ungunsten meiner Ansicht, da sie als regelmässige Folge einer Harnstauung leicht zu erklären ist.

Der Unterschied zwischen meinem Fall und den ähnlichen anderer Autoren besteht nur darin, dass bei den letzteren die Kanälchen im Hilus verschlossen waren, während sie bei mir den Ureter erreichen. Wenn dies auch durch spätere Untersuchungen auf Schnittreihen für manche Fälle bestätigt werden sollte, so ist dies doch meines Erachtens für die Frage, ob Entzündung oder Stehenbleiben auf fötaler Stufe, bedeutungslos, denn es kann ein vollständiger Verschluss irgend eines Theiles der ableitenden Harnwege sowohl bei einer Entzündung,

als bei einem Bildungsfehler eintreten, so dass er weder für die eine, noch für die andere Anschauung kann geltend gemacht werden.

Ich brauche wohl kaum hervorzuheben, dass auch hier, wo ein weites Nierenbecken fehlt, die Cysten als Retentionscysten angesehen werden können, da nicht blos der Verschluss, sondern auch die hochgradige Verengerung des rechten Ureters, dessen Wände verdickt und nicht ausgedehnt sind, ganz denselben mechanischen Effekt, wie die papilläre Kanälchenatresie hat.

Wiewohl für die Retentionstheorie die geforderten mechanischen Verhältnisse vorliegen und triftige Einwände gegen dieselbe kaum erhoben werden können, so sind doch einzelne Befunde besonders an den Harnkanälchen zu beachten, die darauf hinweisen, dass es sich hier um eine Geschwulstbildung, um ein Adenokystom, wie es für die Cystennieren Erwachsener beschrieben wurde, handeln könnte.

Bei der letzteren sollen — ich halte mich an die neueste, diesbezügliche Arbeit, diejenige von Nauwerck und Hufschmid[3], welche Autoren übrigens mit den anderen im Ganzen übereinstimmen — die Epithelien der Harnkanälchen in Wucherung gerathen und, sich vermehrend, erst das Kanälchen ausfüllen, dann es erweitern. Aus diesen erweiterten, mit Zellen vollgepfropften Kanälchen sollen durch colloide Umwandlung des Epithels und dann durch Transsudation aus den Wandungen die Cysten entstehen. Neben dieser Wucherung des Epithels nach innen, die als Angelpunkt, um den sich die ganze Entwickelung der Cysten dreht, angesehen wird, findet auch seltener eine Wucherung nach aussen statt in Form solider Epithelsprossen.

In Fall II sind es Proliferationsvorgänge nach aussen, welche mir für die Auffassung der Genese von Wichtigkeit zu sein scheinen. So fanden sich einzelne Cysten, welche neben ihren beiden Ausführungsgängen noch mit einem dritten, früher oder später blind endigenden Kanälchen in Verbindung standen. Man könnte wohl dieses dritte „überzählige“ Kanälchen als adenomatöse Neubildung ansehen und ferner die unregelmässige Gestalt vieler kleiner Cysten, sowie die cylindrische Form ihres Epithels dafür anführen. Ferner will ich hier auf die Thatsache hin-

weisen, dass viele Kanälchen sog. Schaltzellen haben, welche normalerweise auf die Sammelröhren beschränkt sind. In Fall I scheinen wenige, in Fall II dagegen sehr zahlreiche Kanälchen in ihrer ganzen Länge von dem Papillargange an bis zum Glomerulus das gleiche durch Schaltzellen ausgezeichnete Epithel, wie die Sammelröhren zu haben, und es sind in Fall II die Cysten nur aus solchen Kanälchen entstanden. Mit Rücksicht auf die Frage, ob es sich auch hier vielleicht um ein Stehenbleiben auf fötaler Stufe handelt, will ich nur bemerken, dass ich in den untersuchten normalen fötalen Nieren keine Schaltzellen gefunden habe.

Es sind im Ganzen nur wenige Bilder, welche sich für die Auffassung der Cystenniere als geschwulstartige Neubildung anführen lassen, und zwar Bilder, deren Beweiskraft wohl verschiedenen Beurtheilungen unterliegen mag. Doch will ich hier noch auf einen Punkt aufmerksam machen, der sich nach dieser Richtung hin verwerthen lässt und zwar vielleicht mit grösserem Recht, nehmlich das Vorkommen von Inseln hyalinen Knorpels im Stroma dieses Falles. Es wird wohl kaum Widerspruch finden, wenn ich dieselben als abgesprengte Inseln fötalen Knorpels in Anspruch nehme und sie ganz auffasse, wie die in der Regel ähnlichen Bilder in Hoden- und Parotisgeschwülsten erklärt werden. In der Literatur konnte ich keine gleiche Beobachtung finden. Gerade das häufige Vorkommen solcher Knorpelinseln in Geschwülsten des dicht neben der Niere sich bildenden Hodens ist von besonderem Interesse, und es wäre immerhin erlaubt, einen Analogieschluss von den Hodenadenomen, bei denen ja auch cystische Formen vorkommen, auf unsere Geschwülste zu ziehen.

Was die höchst seltsamen, bald gleichmässigen, bald in Form von stark in das Lumen vorspringenden, quer oder schräg verlaufenden Leisten auftretenden Verdickungen der Membrana propria anbelangt, welche von Chotinsky[7] und Nauwerck und Hufschmid[8] beschrieben wurden, so habe ich in den fötalen Cystennieren nur an einzelnen Harnkanälchen und an den Cysten Verdickungen und zwar gleichmässige gefunden. Die seltsamen gerippten Formen habe ich nirgends gesehen.

Literatur.

Da Terburgh in seiner Inaugural-Dissertation von Freiburg i. B. 1891 und Nauwerck und Hufschmid in Ziegler's Beitr. zur pathol. Anat. und allg. Pathol. Bd. XII eine ausführliche Zusammenstellung der diesbezüglichen Literatur geben, so beschränke ich mich auf die Angabe der von mir citirten Arbeiten.

1. Hanau, Ueber congenitale Cystennieren. Inaug.-Diss. Giessen 1890.
2. Terburgh, Ueber Leber- und Nierencysten. Inaug.-Diss. Freiburg i. B. 1891.
3. Nauwerck und K. Hufschmid, Ueber das multiloculäre Adenokystom der Niere. Ziegler's Beitr. zur pathol. Anat. und allg. Pathol. Bd. XII.
4. Virchow, Ueber congenitale Nierenwassersucht. Gesammelte Abhandlungen. S. 864. Frankfurt 1856.
5. Virchow, Deutsche med. Wochenschr. 1892. No. 2. S. 36.
6. Koster, Nederland. Archief voor Genees- en Naturkunde. II. p. 779 und III. p. 103 und Virchow-Hirsch, Jahresbericht.
7. Chotinsky, Ueber Cystenniere. Inaug.-Diss. Bern 1882.
8. Steiger, Beiträge zur Histologie der Nieren. Inaug.-Diss. Bern 1886.
9. Aufrecht, Die Entstehung der fibrinösen Harncylinder und die parenchymatöse Entzündung. Centralbl. für die med. Wissensch. 1878. No. 19.
10. Straus et Germont, Des lésions histologiques du rein chez le cobaye à la suite de la ligature de l'uretère. Arch. de physiol. 1882. p. 386.
11. Holste, Ueber Harnleiterunterbindung. Inaug.-Diss. Göttingen 1888.
12. Charcot et Gombault, Arch. de physiol. 1876.
13. Minot, Lehrbuch der Entwickelung des Menschen. 1894.

Erklärung der Abbildungen.

Tafel II und III.

Fall I.

Fig. 1. Uebersichtsbild. Erweiterter Nierenkelch a. An Stelle der Papille eine grubenförmige Vertiefung mit den einmündenden Papillargängen. Vergr. 9.

Fig. 2. Epithel eines Sammelrohres. Seitenansicht. Vergr. 650.

Fig. 3. Spindelförmige Erweiterung eines Sammelrohres. Vergr. 230.

Fig. 4. Malpighi'sches Körperchen mit verdickter Membrana propria. Vergr. 170.

Fig. 5. Kleine Cyste mit Hals und Uebergang in einen Tubulus contortus erster Ordnung. Schaltzellen nur im Epithel des Halses. Verg. 146.

Fall II.

Fig. 6. Linke Niere. Natürl. Grösse.
Fig. 7. Uebersichtsbild. Schnitt durch die linke Niere. Die Papillargänge münden in den erweiterten Ureterast a. Knorpelinseln b. Vergr. 9.
Fig. 8. Epithel eines Sammelrohres. Flächenansicht. Vergr. 400.
Fig. 9. Epithel einer Cyste. Flächenansicht. Vergr. 500.
Fig. 10. Epithel einer Cyste. Seitenansicht. Vergr. 500.
Fig. 11. Cyste, die aus einem Tubulus contortus erster Ordnung entstanden ist. Vergr. 66. (Combinirt aus zwei auf einander folgenden Schnitten.)
Fig. 12. Ureterast im Hilus nahe an seiner Abgangsstelle vom Ureter. Vergr. 330.

III.

Ueber die Diagnose maligner Lungentumoren aus dem Sputum.

(Aus der Medicinischen Klinik des Herrn Prof. Eichhorst in Zürich.)

Von Erasmus Betschart
aus Muotathal (Ct. Schwyz).

(Hierzu Taf. IV.)

Ueber die bösartigen Lungentumoren, vor Allem das Sarcom und Carcinom, ist in den letzten Jahren eine ziemlich umfangreiche Literatur entstanden, so dass wir gegenwärtig über diese Frage, was die anatomisch-pathologischen Verhältnisse betrifft, eingehend unterrichtet sind. Dies gilt sowohl von den secundären, wie von den primären malignen Lungengeschwülsten, von denen besonders die letzteren den Gegenstand mehrfacher genauer Untersuchungen bildeten. Birch-Hirschfeld hatte nehmlich in seinem Lehrbuch der speciellen patholog. Anatomie (2. Bd. 1884. S. 451) die Behauptung aufgestellt, dass speciell das primäre Lungencarcinom ausnahmslos in den Deckepithelien der Bronchialschleimhaut seinen Ausgangspunkt habe. Durch daraufhin angestellte Untersuchungen wurde aber nachgewiesen, dass dasselbe sowohl vom Epithel der Bronchialschleimhaut, als auch von den Bronchialschleimdrüsen und von den Alveolarepithelien aus sich entwickeln könne.

Weniger klar liegen die Verhältnisse in Bezug auf die Erkenntniss der bösartigen Lungengeschwülste intra vitam. Es gelingt in den wenigsten Fällen schon während des Lebens eine sichere Diagnose dieser Zustände zu stellen. Vornehmlich sind es die diffusen Formen der malignen Entartung des Lungenparenchyms, wo es also nicht zur Bildung einer circumscripten Geschwulst kommt, welche die Diagnose sehr erschweren, bezw. eine solche überhaupt nicht zulassen. Aber auch bei begrenzten Tumoren im Lungengewebe kommt man in der Regel über eine Wahrscheinlichkeitsdiagnose nicht hinaus.

Als Mittel zur Diagnosenstellung benutzte man bis in die neuere Zeit nur die Percussion und Auscultation. Da dieses aber selbstverständlich nicht ausreichte, begann man mehr und mehr die Verhältnisse des Sputums mit in Berücksichtigung zu ziehen und wollte aus der Farbe, der Consistenz und dem Aussehen desselben Schlüsse ziehen auf die krankhaften Zustände der inneren Respirationsorgane. Es wurde nehmlich vielfach constatirt, dass das Sputum eine, beim gewöhnlichen Auswurf nicht beobachtete, Farbe zeigte. So beschrieb Albert Janssen einen Fall von Lungensarcom, in welchem ein exquisit grünes Sputum in grossen Ballen entleert wurde, Elliot einen solchen, bei welchem die Farbe der Sputa eine ähnliche, nehmlich olivengrüne war. Vielfach machte man auch die Beobachtung, dass der Auswurf ein gelatinös-röthliches oder schwärzlichbraunes Aussehen hatte, welches am meisten Himbeer- oder Johannisbeergelée glich. Dieses johannisbeergeléeartige Sputum gilt denn auch allgemein als pathognomonisch für bösartige Lungengeschwülste, und in den meisten Lehrbüchern ist es als ein charakteristisches Zeichen dieser Krankheitszustände angeführt.

Nach Ebstein[1]) aber kommt den beschriebenen Arten von Auswurf nicht diejenige für die Diagnose wichtige Bedeutung zu, welche man ihnen beimisst. Denn einestheils werden bei bösartigen Lungentumoren oft rein katarrhalische, schleimige oder schleimig-eitrige Sputa, wie bei der gewöhnlichen Bronchitis

[1]) Zur Lehre vom Krebs der Bronchen und der Lungen. Deutsche med. Wochenschr. 16. Jahrgang. 1890. S. 921.

ausgehustet; anderentheils kommen ähnliche Sputa auch bei anderen Lungenkrankheiten vor; so sind z. B. grüne Sputa auch bei Phthisen beobachtet worden. Auch blutige Beimengungen mit verschiedenen Farbennüancen des Blutfarbstoffes im Sputum beweisen nichts für die Annahme von bösartigen Neubildungen in der Lunge, denn derartige Modificationen des Blutfarbstoffes können unter mancherlei krankhaften Verhältnissen in den Athmungsorganen sich entwickeln; sie kommen auch bei Phthisis pulmonum vor. Grasgrüne Sputa kommen nach Ebstein nicht nur bei bösartigen Lungentumoren, sondern bei manchen fibrinösen Pneumonien mit langsamer Lösung, beim Uebergang von Pneumonie in Abscessbildung oder im Beginn subacuter käsiger Pneumonie, überhaupt unter Bedingungen vor, wo blutig tingirte Massen, bevor sie ausgehustet werden, längere oder kürzere Zeit in den Athmungsorganen verweilen, so dass das Blutpigment innerhalb des Körpers die betreffenden Farbenveränderungen erleidet.

Eine absolut charakteristische Bedeutung für bösartige Lungengeschwülste hat also die Farbe des Sputums nicht. Der Auswurf kann aber in anderer Beziehung für die Diagnose maassgebend werden, nehmlich in den Fällen, bei welchen ganze Geschwulsttheilchen von der circumscripten Neubildung in der Lunge sich loslösen, in die Bronchien gelangen und durch gewöhnlich heftige Hustenstösse aus der Lunge entfernt werden; oder wenn, wie es bei der diffusen carcinomatösen Entartung des Lungenparenchyms geschieht, einzelne Zellen oder Zellengruppen in den Alveolen sich loslösen und durch Expectoration nach aussen gelangen.

Dieses Vorkommniss, dass direct Tumormassen im Sputum sich vorfinden, wo sie dann leicht mit Hülfe des Mikroskops nachgewiesen werden können, und dass daraus eine sichere Diagnose schon Wochen oder sogar Monate vor dem Eintritt des Exitus gestellt, und also intra vitam ein unzweifelhafter Rückschluss auf die Natur der Neubildung im Lungengewebe gezogen werden kann, ist als ein ausserordentlich seltenes zu bezeichnen. In der gesammten Literatur finden sich nur drei solcher Fälle verzeichnet. Zwei derselben, ein Sarcom und ein Carcinom der Lunge, wurden von Herrn Dr. Hampeln in Riga beschrieben; der dritte, ein

Sarcom betreffend, von Herrn Prof. Eichhorst in Zürich beobachtet und in seinem Auftrage von Herrn Dr. Arnim Huber veröffentlicht. Der vierte Fall eines intra vitam mit Hülfe des Mikroskops diagnosticirten Lungencarcinoms wurde ebenfalls von Herrn Prof. Eichhorst beobachtet, und es wird nun unsere Aufgabe sein, denselben in seinen Einzelheiten näher zu beschreiben.

Vorerst aber seien die früher beobachteten Fälle in Zusammenhang noch einmal kurz geschildert, um dann deren Erscheinungen und gemeinsame Symptome mit unserem Falle vergleichen zu können.

Beobachtung I.

Ein Fall von Lungensarcom[1]).

(Beobachtet von Herrn Dr. Hampeln.)

Es handelte sich um einen 19jährigen Patienten, dem 3 Jahre vorher wegen eines Osteosarcomes des linken Kniees der Oberschenkel amputirt worden war. Die Krankheit begann unter den Erscheinungen eines rheumatischen Fiebers, das nach 8 Tagen in Genesung überging. Nach weiteren 8 Tagen traten dieselben Erscheinungen wieder auf, zu denen sich Schmerzen in der linken Thoraxhälfte gesellten. Nach 4 Tagen dieser neuen Erkrankung stellte sich geringer Bluthusten ein, und unter Würgen und Erbrechen expectorirte der Kranke einen 6 Linien langen und 2 Linien dicken Körper, vom Aussehen eines entfärbten Blutgerinnsels, nur von festerer Consistenz als ein solches.

Darauf hin besserte sich das Befinden des Kranken, die Fiebererscheinungen schwanden und der Bluthusten hörte auf. Nach einigen Tagen konnte Patient als genesen entlassen werden. Schon nach 14 Tagen aber setzte die Krankheit mit grösserer Heftigkeit wieder ein. Es trat Bluthusten ein, die rechte Thoraxhälfte war sehr schmerzhaft. Nach weiteren 4 Tagen wurde wieder ein ebenso grosser Körper, von grauröthlicher Farbe und markiger Consistenz, ausgehustet. Pat. fieberte sehr stark, die Kräfte schwanden rapid. Bei der Untersuchung zeigten sich die Symptome einer rechtsseitigen Pleuritis.

Die mikroskopische Untersuchung des expectorirten, eiförmigen Körpers erwies ganz klar, dass es sich um ein Rundzellensarcom handle, welches nach den klinischen Symptomen aus der Lunge stammen musste. Später wurde noch eine ähnliche Tumormasse ausgehustet, welche die Grösse und Form einer ovoiden Weinbeere hatte. Im Ganzen wurden also nachweislich

[1]) St. Petersburger med. Wochenschrift. 1876. No. 40.

4 solcher Stücke ausgehustet. Patient starb nach einigen Wochen. Die Autopsie wurde verweigert.

Dem beschriebenen sehr ähnlich ist

Beobachtung II.

Ueber Lungensarcom[1]).

(Aus der Klinik von Herrn Prof. Eichhorst.)

Der 21jährige Patient, bei dem wegen eines Osteosarcoms am oberen Drittel der Tibia eine Amputatio femoris vorgenommen worden, beobachtete einige Wochen nach erfolgter vollständiger Heilung der Operationswunde, dass er einen etwa nagelgliedgrossen, dunkelrothen Klumpen ohne weitere Beschwerden aushustete; 14 Tage später folgte ein ähnliches, etwas grösseres Stück, 7 Tage darauf wieder ein solcher Fetzen, diesmal mit stärkerer Blutung verbunden. Dabei war das Allgemeinbefinden des Kranken ein ganz gutes. Die in der Folgezeit sich häufig wiederholenden Blutungen, jeweilen mit dem Aushusten von kleineren, consistenteren Stücken verbunden, brachten aber allmählich den Kranken von Kräften. Die vorgenommene Untersuchung ergab weiter nichts, als die Symptome einer Verdichtung des Lungengewebes im linken Interscapularraum. Indessen wiederholten sich die Blutungen in verhältnissmässig kurzen Zwischenräumen, und regelmässig fanden sich in den vorhandenen Blutmassen die erwähnten dunkelrothen consistenten Klumpen. Auffallend erschien, dass oft zuerst die derben Massen expectorirt wurden und erst secundär dann eine mehr oder weniger reichliche Blutung folgte. Der Farbe und dem Aussehen nach unterschieden sich die in getrennten Zeiträumen ausgehusteten Stücke in nichts, nur in Bezug auf ihre Grösse zeigten sich merkliche Abstufungen. Das grösste beobachtete Stück war 5½ cm lang und 2½ cm dick. Die mikroskopische Untersuchung der expectorirten Körper erwies ganz deutlich, dass dieselben Sarcomgewebe waren, denn in den Präparaten fand man eine Unmasse von Rundzellen, bald in Form von Riesenzellen mit 10, 20 und 40 Kernen, bald, und zwar in der überwiegenden Mehrzahl, kleinere Rundzellen mit nur einem grossen Kern, Bei starker Vergrösserung beobachtete man in vielen dieser Zellen ausgesprochene Kerntheilungsfiguren. Das Sarcomgewebe selbst war mit reichlichen rothen Blutkörperchen durchsetzt, so dass stellenweise das Strukturbild desselben gänzlich verloren gegangen war.

Was den weiteren Verlauf der Krankheit betrifft, so ist zu erwähnen, dass einige Wochen nach Beginn der Blutungen sich dann die klinischen Symptome einer linksseitigen, complicirenden Pleuritis einstellten. Erst jetzt traten Fiebererscheinungen ein. Die Resorption des pleuritischen Exsudates erfolgte rasch und nun ergaben sich bei der Untersuchung die klinischen Erscheinungen eines linksseitigen intrathoracalen Tumors, im Bereiche dessen es zu nachweisbarer Cavernenbildung gekommen war. Unter

[1]) Zeitschrift für klinische Medicin. 17. Band. S. 341.

zunehmender Dispnoe erfolgte dann der Exitus 3 Monate nach Beginn der ersten Krankheitserscheinungen.

Die Autopsie bestätigte im Wesentlichen die am Lebenden constatirten Befunde. Die linke Lunge war in allen Dimensionen colossal vergrössert, ihr Gewicht 2010 g. Im mittleren Theile derselben fand sich eine, vom Hilus bis zur Oberfläche reichende, 11 cm hohe und 10 cm breite, im innersten Theil zerfallene, braunschwarze Geschwulstmasse; im Innern der Lungenspitze ebenfalls zahlreiche, kleinere, circumscripte, im Innern zerfallene Knötchen. In den Bronchus und ebenso in die Hauptarterie des Unterlappens hinein ragte ein grosser, von aussen durchgebrochener Tumorzapfen. Der Unterlappen selbst bräunlich verfärbt, mit zahlreichen subpleural liegenden Knoten.

Die rechte Lunge gleichfalls gross. An der Spitze ein derber, mehr weisslich gefärbter Knoten. Ein ebensolcher am Zusammenfluss der drei Lappen, subpleural liegend. Die Bronchien enthielten eitrige, zum Theil mit Geschwulstthromben erfüllte Massen. Aus einem kleineren Bronchus des Unterlappens ragte eine zapfenartige braungelbe Masse hervor.

Beobachtung III.

Ueber einen Fall von primärem Lungen-Pleura-Carcinom[1]).

(Beobachtet von Herrn Dr. Hampeln.)

Ein bisher gesunder Mann von 62 Jahren erkrankte unter Erscheinungen von geringem Fieber, das, weil gleichzeitig mit bedeutender Milzvergrösserung auftretend, auf eine Malariainfection hinzuweisen schien. Unter Chiningebrauch mässigte sich das Fieber. Nun aber traten nach mehreren Monaten wechselnden Befindens bedeutende Schmerzen in der linken Brusthälfte und Athemnoth auf, als deren Ursache ein inzwischen aufgetretenes, linksseitiges pleuritisches Exsudat nachgewiesen wurde. Längere Zeit hindurch bestanden dann unregelmässige leichte Temperatursteigerungen und geringer Husten mit spärlichem, zuweilen blutig tingirtem Auswurf, der, in Form von rundlichen Ballen entleert, sich ausserdem durch seine eigenthümlich gelatinöse Consistenz und seine auffallend hellrosarothe Farbe auszeichnete. Bei der mikroskopischen Untersuchung fand man in dem Sputum ausser freien Detrituskörnern und kleinen feinkörnigen Rundzellen eine grosse Zahl von polymorphen, keulen- oder spindelförmigen Zellen, von auffallender Grösse und körniger Trübung. Der Zellendurchmesser betrug 0,002—0,025 mm, ihr Kerndurchmesser 0,012—0,0125. Die Zellen waren mit einem oder mit vielen Kernen versehen.

Auf Grund dieses mikroskopischen Befundes stellte Hampeln schon mehrere Monate vor dem Exitus die Diagnose auf Lungencarcinom; dies namentlich mit Rücksicht darauf, dass unter normalen Verhältnissen oder pathologischen anderer Natur ähnliche Gebilde im Sputum nie vorkommen.

[1]) St. Petersburger med. Wochenschrift. 1887, No. 17.

Im weiteren Verlauf der Krankheit traten bis zu dem in Folge von zunehmendem Marasmus erfolgenden Tode keine bemerkenswerthen Symptomveränderungen ein.

Bei der Autopsie fand man in der Lunge einen mehr als faustgrossen Tumor, welcher den unteren Theil des Oberlappens und den oberen Theil des Unterlappens in den hinteren Abschnitten einnahm, und sich überall scharf von dem umgebenden Lungengewebe, das völlig normal, von gutem Luftgehalt und ohne jegliche interstitielle oder alveoläre pneumonische Veränderung war, absetzte. An ihrer freien, von der Thoraxwand abgelösten Oberfläche und auf dem Durchschnitt zeigte die Geschwulstmasse eine gelbliche Färbung, derbe Consistenz und brüchiges Gefüge. Die centralen Partien des Tumors waren zu einem grauen, mit gelblichen Brocken untermischten Brei erweicht, welcher keinen üblen Geruch wahrnehmen liess. Dass diese ungefähr taubeneigrosse, centrale Höhle mit einem grösseren Bronchus in Verbindung stände, konnte nicht nachgewiesen werden. Die wohl erhaltene peripherische Zone der Geschwulst besass eine Dicke von etwa 2—3 cm. Der Ausdehnung der Neubildung entsprechend bestand eine derbe, bindegewebige Verwachsung zwischen Pleura cost. und Pleura pulmonalis. Letztere hatte sich in ganz dieselbe Geschwulstmasse umgewandelt, aus welcher der Tumor in der Lunge bestand. An Stelle der sonst glatten blassgrauen Serosa fanden sich hier bröcklige gelbe Massen. In den normal weiten, nicht verdickten Bronchien hatte sich ein spärlicher, glasiger, trüber Schleim angesammelt, in dem sich, ebenso wie im Geschwulstsaft selbst, dieselben charakteristischen polymorphen Zellen nachweisen liessen, wie sie im Sputum gefunden worden waren. Auch die Geschwulst selbst erwies sich bei der mikroskopischen Untersuchung als ein typisches, alveoläres Carcinom.

Es kann daher keinem Zweifel unterliegen, dass jene im Sputum vorgefundenen Zellen dem Tumor der Lunge entstammten und dass man beim Vorhandensein solcher Zellen im Auswurf berechtigt ist, eine carcinomatöse Entartung des Lungengewebes anzunehmen.

Das ist der einzige, bis jetzt beschriebene Fall, bei dem auf Grund der Erscheinungen des Sputums schon intra vitam die sichere Diagnose auf Carcinom der Lunge gestellt werden konnte. Die beiden vorher erwähnten Fälle betreffen ja Lungensarcome.

Im Folgenden wollen wir über eine ähnliche Beobachtung berichten, bei der ebenfalls dadurch schon intra vitam die Natur der Krankheit erkannt wurde, dass losgelöste Geschwulstpartikelchen sich dem Sputum beimischten, und schon Wochen lang vor dem Tode durch Herrn Professor Eichhorst als solche mikroskopisch mit Sicherheit diagnosticirt wurden.

Beobachtung IV.

Ueber einen Fall von primärem Lungencarcinom.

(Aus der Klinik des Herrn Professor Eichhorst in Zürich.)

Johanna Schneebeli, 54 Jahre alt, stammt aus einer tuberculösen Familie. Ihr Vater und ein Bruder waren an Phthisis pulmon. gestorben. Von den zwei noch lebenden Schwestern leidet eine an Husten. Von ihren fünf Kindern starb eines an tuberculöser Peritonitis, die übrigen vier sollen gesund sein.

Patientin selbst war als Kind immer gesund, nur sei erwähnt, dass sie von jeher eine etwas heisere Stimme hatte, und nie lange laut lesen oder laut sprechen konnte. In ihrem 18. Jahre zog sich Patientin bei einem Unfall eine ziemlich ausgedehnte, oberflächliche Verletzung an der Vorderfläche des linken Unterschenkels zu. Die Wunde zeigte sehr wenig Tendenz zur Heilung, und wenn sie bei sorgfältiger, ärztlicher Behandlung einmal geheilt war, brach sie immer von Neuem wieder auf, so dass Pat. das ganze Leben hindurch von dieser Beschwerde eigentlich nie mehr befreit wurde. In ihrem 20. Lebensjahre machte sie eine linksseitige Lungen- und Brustfellentzündung durch. Einige Jahre später litt sie an starkem Icterus. In den letzten Jahren hatte Pat. viel Husten, der aber den Sommer hindurch jeweilen nachliess, oder gänzlich aufhörte, um zur Winterszeit sich regelmässig wieder einzustellen. Im Sommer 1894 verschwand der Husten vollständig, hingegen hatte Pat. ziemlich viel Auswurf, der zuweilen blutig verfärbt war.

Erwähnt sei noch, dass der Pat. in Folge einer tuberculösen Erkrankung die 2. Phalanx des linken Daumens resecirt wurde.

Die stetig wieder zunehmenden Hustenbeschwerden und der blutig verfärbte Auswurf beängstigten die Patientin in hohem Grade. Der behandelnde Arzt schickte sie in das Spital mit der Diagnose „Phthisis pulmonum und abgesackte, tuberculöse Pleuritis"; die Aufnahme erfolgte am 27. September 1894. Am ersten Tage des Spitalaufenthaltes traten zum ersten Mal plötzlich Erscheinungen von Hämoptoe auf, wobei Pat. etwa 50 ccm hellrothes, schaumiges Blut entleerte. Aus dem Grunde unterblieb zunächst eine genaue Untersuchung der Lungen. Am folgenden Tage war das Sputum nicht mehr hämorrhagisch.

Status praesens am 28. September 1894. Mittelgrosse, ziemlich kräftig gebaute Person mit mässiger Musculatur und geringem Fettpolster. Sensorium frei, Gesichtsausdruck ruhig. Blasse Gesichtsfarbe. Die Haut des Körpers ebenfalls blass, nicht erhöht temperirt, kein Oedem. Hals kurz, mit leichtem Grad von Struma. Venenpulsationen nicht sichtbar, beiderseits Halsdrüsenschwellungen. Zunge feucht und leicht grau belegt. Der Thorax ist flach, die Intercostalräume ziemlich breit. Athmungstypus costo-abdominal. Die linke Thoraxhälfte betheiligt sich an der Athmung weniger als die rechte. Hin und wieder etwas Husten, der Schmerzen zu verursachen scheint. Bei Rückenlage sind die Schmerzen geringer als bei Seitenlage. Der Percussionsschall vorn auf beiden Seiten laut, nicht tympanitisch. Hinten beginnt

in der Höhe des 4. Brustwirbels Dämpfung, die nach unten zu an Intensität zunimmt und dann in den untersten Lungenpartien in absolute Dämpfung übergeht. Ueber der Dämpfungszone ist der Stimmfremitus abgeschwächt. Das Athmungsgeräusch vorn überall vesiculär, links bedeutend schärfer als rechts. Hinten rechts hört man über der Lungenspitze Vesiculärathmen, dazu hin und wieder ganz dumpfes, mittelblasiges, exspiratorisches Rasseln. Vom mittleren Drittel des Interscapularraumes an, der oberen Grenze der Dämpfung entsprechend, geht das Vesiculärathmen in Bronchialathmen über. Nach abwärts wird das Athmungsgeräusch immer leiser und in den untersten Lungenabschnitten ist es kaum mehr hörbar. Ueber der linken Lungenspitze stark verschärftes Vesiculärathmen, daneben zahlreiche in- und exspiratorische, mittelgrosse, ziemlich helle Blasen, die auch an den übrigen linken Lungenpartien stellenweise hörbar sind. Das Sputum ist schaumig, sanguinolent, hellroth gefärbt. Herzgegend nicht vorgewölbt. Spitzenstoss kaum fühlbar. Herzdämpfung nicht vergrössert, Herztöne rein. Der Puls ist regelmässig, etwas beschleunigt, mässig voll.

Am Abdomen nichts Auffälliges, keine Resistenzen zu fühlen.

An der Vorderfläche des linken Unterschenkels findet sich ein etwa 5 Frankenstück-grosses Geschwür mit schmutzigen Granulationen und unregelmässigen, zackigen Rändern. Die Umgebung des Geschwürs ist bläulich verfärbt. Am linken Daumen 2 Narben; die 2. Phalanx fehlt.

Die Leber überragt ganz wenig den Rippenbogenrand. Die obere Leberdämpfung beginnt an der 6. Rippe. Lebergrenzen bei der Athmung verschieblich.

Die Milz ist nicht palpabel, in Nieren- und Blasengegend nichts Besonderes.

Harn klar, hellgelb, ohne Eiweiss und Zucker.

Appetit und Schlaf gut. Patientin ist fieberfrei.

Am 29. September waren sich die Verhältnisse gleich geblieben, nur das Sputum erschien nicht mehr schaumig und hellroth, sondern rothbraun, an Rostfarbe erinnernd. Dieses charakteristische Aussehen des Auswurfes im Verein mit der nachgewiesenen Dämpfung im Gebiete des rechten Unterlappens, der Abschwächung des Athmungsgeräusches, schienen auf eine fibrinöse Pneumonie hinzudeuten, an welcher Diagnose man denn auch festgehalten hätte, wenn nicht die Abschwächung des Stimmfremitus, die normale oder eher subfebrile Temperatur und neue Veränderungen im Aussehen des Sputums auf einen anderen Krankheitszustand hingewiesen hätten.

Am 31. September hat das Sputum, das in einer Menge von etwa 50 ccm expectorirt wird, wieder ein blutiges Aussehen, und stellt eine zähe, schleimige Gallerte dar. Bei genauer Betrachtung mit blossem Auge erkennt man, dass die Farbe theils durch zahlreiche, feine Aederchen, theils durch gröbere, braune Massen bedingt ist. Ein eigentlich himbeergeléeartiges Aussehen hat das Sputum nicht; es ist mehr braunroth, wie beim embolischen Infarkt.

Die Farbe ist übrigens keine constant sich gleichbleibende; vergleicht man die zu verschiedenen Tageszeiten expectorirten Bestandtheile, so giebt sich ein deutlicher Unterschied in der Farbennüancirung kund; die einen Partien erscheinen mehr frischroth, die anderen mehr braun. Bei genauer Betrachtung einzelner kleiner Partikelchen fallen 2 Dinge auf: 1) in einer schleimig durchsichtigen Masse sind gelblich-weisse, fast gelatinös aussehende, in der Regel länglich-ovale, 2—3 mm lange und 2 mm breite Klümpchen; daneben noch 2) bräunliche Gebilde von gleicher Gestalt und Grösse. Einzelne Partikelchen des Auswurfes werden aufgehoben und in Zenker'scher Flüssigkeit gehärtet.

Bei der mikroskopischen Untersuchung des frischen Sputums, welche Herr Professor Eichhorst vornahm, ergab sich ein überraschendes Bild. Ausser einer grossen Anzahl von, in feines Netz von Fibrin eingelagerten, rothen Blutkörperchen, zeigen sich reichliche, freie Fetttröpfchen, daneben kleine, feinkörnige Rundzellen und viele Körnchenzellen. Vor allen Dingen aber fallen in grosser Anzahl theils frei liegende, meist aber in Verbänden nahe an einander gelagerte, grosse, rundliche Zellen auf, die entweder nur einen grossen Kern oder deren mehrere, bis 3 und 4, besitzen (Fig. 1). Jeder Kern enthält 1—4 Kernkörperchen. Die Form der Zellen ist meistens rund, andere sind länglich oder rundlich-eckig. Manche sind von erstaunlicher Grösse. Solche Zellen liegen entweder einzeln in der schleimigen Grundsubstanz zerstreut, oder sie bilden grössere Complexe und Zellengruppen (Fig. 2). Das Protoplasma der einzelnen Zellen ist feinkörnig, die Körnung in der Umgebung des Kernes etwas dichter als in der peripherischen Zone, wodurch letztere etwas blasser erscheint.

Status praesens am 3. October 1894. Die Dämpfung nimmt gegenwärtig fast die ganze rechte Thoraxhälfte ein. In den hinteren unteren Partien ist sie sehr intensiv und man hat bei der Percussion das Gefühl eines brettharten Widerstandes, und zwar in einer Ausdehnung vom 7. Brustwirbel bis an die untere Lungengrenze. Vorn reicht die Dämpfung bis an den unteren Rand der 3. Rippe. Die Intercostalräume sind eher eng als weit. Hinten rechts oben verschärftes Vesiculärathmen, von der Spina scap. an nach abwärts ist aber überhaupt kein Athmungsgeräusch mehr hörbar. Rechts wie links über den hinteren Lungenpartien deutliche Aegophonie. Die Athmungsfrequenz ist gesteigert; ihre Zahl beträgt 36 in der Minute. An der Athmung betheiligt sich die rechte Thoraxhälfte fast gar nicht. Das Aussehen des Sputums hat sich nicht verändert.

Am 24. October klagt Patientin über Schmerzen in der linken Leistengegend, ebenso am sternalen Ende der Clavicula. Beide Stellen sind etwas druckempfindlich. Palpatorisch aber nichts nachzuweisen.

Status am 26. October. Pat. sieht sehr collabirt aus, klagt über starke Engigkeit. Ueber dem linken Unterlappen ist gegen die Seite hin eine leichte Dämpfung nachzuweisen; man hört an der gedämpften Stelle metamorphosirendes Athmen und reichliche, mittelgrosse, klingende Blasen, auch ist der Stimmfremitus verstärkt.

Status am 29. October. Links hinten verschärftes, rauhes, vesiculäres Inspirium mit zahlreichen klein- und mittelblasigen Rasselgeräuschen. Exspirium bronchial. Das Sputum hat immer das gleiche Aussehen wie früher, ist nur etwas reichlicher und feinblasiger. Auch das mikroskopische Bild des Auswurfes, der täglich eingehend untersucht wurde, ist das gleiche; immer fanden sich vereinzelte Zellen und grössere Zellencomplexe vor, wie sie in Fig. 1 wiedergegeben worden sind. Die Menge des Auswurfes beträgt täglich 150 ccm.

Status am 30. October. Im 1. und 2. Intercostalraum beiderseits hoher tympanitischer Schall mit deutlichem Wintrich'schem Schallwechsel. Lautes Trachealrasseln.

Am 4. November tritt starke Cyanose auf. Athmung beschleunigt und oberflächlich. Das Sputum reichlich und schaumig.

Am 9. November erfolgt der Exitus ohne besondere Erscheinungen.

Die am folgenden Morgen von Herrn Professor Ribbert vorgenommene Section ergab folgenden Befund: Mittelgrosser, im Ganzen gut gebauter Körper, stark abgemagert; Haut blass. Bauchhaut gespannt, grünlich verfärbt.

An der Vorderseite des linken Unterschenkels eine handtellergrosse, braune Verfärbung der Haut. Der Schädel ist gross, länglich-oval. Schädeldach schwer, die Diploë sehr reichlich entwickelt; Nähte erhalten. Die Innenfläche glatt; die Dura feucht. Im Sinus longitud. mässig viel dunkles, flüssiges Blut. Die Pia ödematös. An der Basis findet sich viel farblose, klare Flüssigkeit. Pia und Gefässe der Basis ohne Veränderung. Die nicht erweiterten Seitenventrikel enthalten eine geringe Menge gelber klarer Flüssigkeit. Ependym glatt. Kleinhirn von guter Consistenz und gutem Blutgehalt, ebenso die Grosshirnhemisphären. In dem vorderen Centralganglion, dem Corpus striatum, ein erbsengrosser, weicher, scharf begrenzter, gefässreicher, über die Schnittfläche prominirender Tumorknoten von weicherer Consistenz als die übrige Gehirnsubstanz. Pons und Medulla obl. ohne Veränderung.

Panniculus adip. atrophisch. Musculatur blass und schlaff. Das Netz bedeckt die durch Gasansammlung aufgetriebenen Gedärme wenig. In der Beckenhöhle 30 ccm klarer, leicht röthlicher Flüssigkeit. Geringe Mengen eben derselben Flüssigkeit auch in der Bauchhöhle. Die Leber überragt handbreit den Rippenbogenrand. Das Zwerchfell steht rechts an der 4., links an der 5. Rippe. Der Herzbeutel liegt ziemlich weit frei.

Die linke Lunge wenig retrahirt, an der Spitze etwas adhärent. Im linken Pleuraraum etwa 50 ccm klarer Flüssigkeit.

Die rechte Lunge ist fast in der ganzen Ausdehnung adhärent. Im Herzbeutel etwa 50 ccm einer klaren Flüssigkeit. Der rechte Ventrikel ist gross und enthält reichlich Cruor, wenig flüssiges Blut. Im rechten Vorhof viel Faserstoffgerinnsel und Cruor, ebenso im linken Ventrikel. Die Tricuspidalklappen sind stellenweise etwas verdickt. Pulmonalklappen ohne Veränderung. Die Musculatur ist blass.

Die linke Lunge in allen Dimensionen stark vergrössert, ziemlich schwer. Auf der Vorderfläche des Oberlappens findet sich ein 5 Frankenstück-grosser, trüber Belag. Im Uebrigen ist die Pleura pulm. glatt und spiegelnd. Blutgehalt der linken Lunge gering; der Oberlappen ist ödematös. Die ganze linke Lunge lufthaltig. Der getrübten Stelle der Pleura entspricht keine Veränderung im Lungengewebe. Die Bronchien sind theilweise erfüllt von einem glasigen, zähen Schleim. Ihre Schleimhaut zeigt keine Veränderung.

Die Verwachsungen der rechten Lunge sind sehr fest, besonders am Unterlappen und neben der Wirbelsäule schwer zu lösen. Die rechte Lunge ist mässig gross, aber aussergewöhnlich schwer. Ausser einer umgrenzten lufthaltigen Partie an der Lungenspitze ist die ganze rechte Lunge vollständig luftleer, stark verdichtet und von sehr derbem Gefüge. An der Lungenspitze findet sich eine etwa 2 cm breite und 3 cm lange derbe Partie von schwarzem Gewebe. Der Oberlappen stark ödematös, wenig bluthaltig. In seinem unteren Theil zeigen sich mehrere erbsengrosse, gequollene graue Knötchen. Der Unterlappen besteht aus grauem, leicht trübem Gewebe; besonders 2 von der Peripherie in das Lungengewebe hinein sich erstreckende, keilförmige Stellen sind sehr stark bluthaltig. Das graue Gewebe hat Aehnlichkeit mit einer Hepatisation. Die Wandung der Bronchien stark verdickt, sie enthalten einen zähen Schleim. Die Schleimhaut stark injicirt. An der Schleimhaut der Trachea und des Rachens nichts Besonderes.

Milz gross, derb, gut bluthaltig.

Die Nieren gross und derb.

Im Duodenum galliger Schleim in reichlicher Menge. Die Schleimhaut diffus geröthet.

Ductus choledochus und Gallenblase schwach gefüllt. Galle dünnflüssig.

Wenn wir das Ergebniss der Section mit der intra vitam gestellten Diagnose vergleichen, so müssen wir zugestehen, dass scheinbar diese nicht bestätigt wird. Denn schon 2 Monate vor dem Tode war auf Grund der mikroskopischen Befunde des Sputums die Krankheit als Lungencarcinom diagnosticirt; nun aber finden sich im Lungengewebe weder grössere Geschwulstknoten, noch irgend welche andere auf eine Neubildung hinweisende Erscheinungen. Graues, luftleeres, mehr oder weniger mit blutigen Stellen durchsetztes Gewebe, von derber Consistenz und körniger Schnittfläche kommt bei verschiedenartigen anderen Krankheitszuständen eher vor als bei Carcinom, so bei fibrinöser Pneumonie im Stadium der Hepatisation. Auch die wenigen, im unteren Abschnitt des Oberlappens vorhandenen hirsekorn-

bis erbsengrossen Knötchen beweisen nichts; eben so wenig die derben, bindegewebigen Adhärenzen zwischen Pleura pulmon. und Pleura costalis.

Es wurden Stellen des erkrankten Lungengewebes in Müller'scher Flüssigkeit gehärtet und von Herrn Professor Eichhorst und seinem Assistenten Herrn Dr. Banholzer zur mikroskopischen Untersuchung Schnitte angefertigt, welche mit Alauncarmin, Ponceau, Boraxcarmin und anderen Farbstoffen tingirt wurden. Bei der mikroskopischen Untersuchung zeigte es sich, dass man es in dem luftleeren Lungengewebe ohne Frage mit einem Krebs der rechten Lunge zu thun hatte.

In den Alveolen begegnen wir einer Anfüllung genau mit jenen grossen, oft mehrkernigen Zellen, welche während des Lebens im Sputum gefunden worden waren. Die Zellen besitzen ein fein granulirtes Protoplasma und einen grossen, rundlichen, grob granulirten Kern mit mehreren Kernkörperchen (Fig. 4). Stellenweise finden sich zwischen diesen Zellen rothe Blutkörperchen. Daneben ist es ausserdem zu einer ausgebreiteten interstitiellen Bindegewebswucherung gekommen, derart, dass die interlobulären Septen sich zu mächtigen Bindegewebszügen verbreitert haben (Fig. 3 und 4).

Diesem Befunde seien noch einige epikritische Bemerkungen beigefügt:

Es war schon intra vitam, nachdem der Zustand einmal als Carcinom erkannt war, als sicher angenommen worden, dass fast die ganze Lunge in toto afficirt sein müsse; besonders die ausgebreitete, fast die ganze rechte Thoraxhälfte einnehmende, intensive Dämpfung, der brettharte Widerstand bei der Percussion, das Fehlen jeden Athmungsgeräusches, die Abschwächung des Stimmfremitus wiesen darauf hin, während auch der Umstand, dass keine Verdrängung anderer Organe, speciell des Herzens stattgefunden hatte, das Vorhandensein grösserer Knoten unwahrscheinlich machte.

Die cerebrale Metastase im Corpus striatum hatte keinerlei klinische Symptome hervorgerufen, und blieb deshalb intra vitam unbemerkt.

Der tympanitische Schall im 1. und 2. Intercostalraum und die Aegophonie mussten auf Rechnung der Compression und Luftverminderung des Lungengewebes gesetzt werden.

Sehr deutlich belehrte uns die mikroskopische Untersuchung, wie das Auftreten von vereinzelten Zellen und Zellengruppen im Sputum zu erklären ist. Die Alveolen fanden sich einzelne

wenige fast inhaltsleer, daneben wieder viele andere, die noch mit Zellen vollständig angefüllt waren. Daraus lässt sich schliessen, dass die Verbindung der einzelnen Zellen eine lockere war, und dass jeweilen bei Hustenanfällen oder vielleicht auch spontan, ohne äussere Veranlassung, einzelne Zellen oder grössere Zellenmassen sich ablösten und expectorirt wurden, wodurch die Alveolen sich allmählich entleerten. Solche Alveolen aber, deren Communication mit grösseren Bronchen durch Schleimansammlung aufgehoben war, hielten ihre Zellen zurück.

Wenn wir die 4 im Vorhergehenden beschriebenen Beobachtungen mit einander vergleichen, so fällt uns auf, dass der Auswurf bei Sarcom der Lunge von dem des Carcinoms verschieden ist. In beiden Fällen von Sarcom zeigten sich im Sputum grössere, makroskopisch leicht sichtbare Geschwulststücke, die mehrere Centimeter lang waren; während es in den 2 Fällen von Carcinom zur Expectoration von nur ganz kleinen, millimetergrossen Klümpchen kam. Es ist dies wohl nicht ein blosser Zufall, sondern scheint von der Struktur der beiden Gewebsarten bedingt zu sein. Das Carcinom neigt mehr zu feineren Abbröckelungen, was bei Sarcom in Folge der grösseren Cohärenz seiner Bestandtheile weniger vorzukommen scheint.

Der von uns beschriebene Fall zeigt, wenn auch nicht in Bezug auf die klinischen Symptome, so doch im Aussehen des Sputums und der in ihm enthaltenen Zellen sehr viel Aehnlichkeit mit der von Hampeln beschriebenen Beobachtung eines primären Lungencarcinoms. Auch die Veränderung im Lungengewebe, speciell das mikroskopische Aussehen der Alveolen ist jener identisch.

In beiden Fällen ist der Nachweis, dass die Zellen des Sputums aus den Alveolen stammen, erbracht, und dadurch auch deren Charakter bestimmt.

Aus diesen Beobachtungen geht hervor, welche grosse diagnostische Bedeutung unter Umständen dem Auswurf zukommt, und wie irrthümlich es wäre, das Auftreten der beschriebenen Zellformen und Zellengruppen im Sputum nicht als Symptom von Lungencarcinom, sondern als Theilerscheinung einer anderen Affection anzusehen, da sie bisher thatsächlich bei keiner

anderen pathologischen Veränderung im Auswurf gefunden worden sind.

Zum Schlusse erfülle ich die angenehme Pflicht, Herrn Professor Eichhorst für seine freundliche Unterstützung bei meiner Arbeit meinen wärmsten Dank auszusprechen.

Erklärung der Abbildungen.

Tafel IV.

Fig. 1. Frisches Sputum. Vergrösserung 275fach. a einkernige grosse Rundzelle. b und b_1 mehrkernige Rundzellen. d rothe Blutkörperchen. e freie Fetttröpfchen. f Körnchenzelle. m grosse Zellengruppe.

Fig. 2. Frisches Sputum. Vergrösserung 275fach. m Zellgruppe.

Fig. 3. Mit Boraxcarminlösung gefärbtes Lungenpräparat. Lupenvergrösserung. s Carcinomgewebe. n Lungengewebe.

Fig. 4. Lungengewebe bei 275facher Vergrösserung. a und b mit ein- und mehrkernigen Zellen gefüllte Alveolen.

IV.

Ueber den Bacillengehalt der Geschlechtsdrüsen und des Sperma tuberculöser Individuen.

Von Dr. med. Alexander Jäckh,
früher Volontär-Assistent am Pathologischen Institut zu Göttingen.

Zur Entscheidung der Frage, ob eine sogenannte „Vererbung“ der Tuberculose, d. h. eine Uebertragung des Tuberkelbacillus von tuberculösen Eltern auf deren Nachkommen schon vor deren Geburt überhaupt vorkomme, und sodann, ob dies häufig oder nur ausnahmsweise der Fall sei, hat man sich schon seit langer Zeit bemüht, bei Früchten, die von tuberculösen Eltern abstammten, bereits bei der Geburt vorhandene Erscheinungen von Tuberculose oder auch, namentlich in neuerer Zeit, Tuberkelbacillen aufzufinden. Da diese Untersuchungen jedoch nur in ganz wenigen Fällen ein positives Resultat zu Tage förderten, so nahm man weiterhin auch das Thierexperiment zu Hülfe, indem man die Abkömmlinge von Thieren, die vor oder während der Schwangerschaft tuberculös gemacht worden waren, untersuchte. Namentlich hat dabei eine Reihe von Forschern diese Untersuchungen in der Weise angestellt, dass sie die Jungen und Föten oder wenigstens Organtheile derselben auf empfängliche Thiere verimpften und nun zusahen, ob diese tuberculös wurden. Das Resultat, das bisher mit solchen Untersuchungen und Experimenten erzielt wurde, ist im Allgemeinen das, dass sich nicht abstreiten lässt, dass in einem Theil der Fälle eine Infection der Früchte mit Tuberkelbacillen vor deren Geburt vorkommt, wenn auch wahrscheinlich nicht sehr häufig, geschweige denn regelmässig. Allein sicher gilt auch dies nur von der placentaren Infection, während die germinative Infection sich vorläufig noch einer annähernd sicheren Beurtheilung entzieht; im Gegentheil manches spricht dafür, dass die germinative Infection, wenigstens vom Vater aus, überhaupt auszuschliessen ist.

Eine Reihe von Forschern nahm deshalb die Frage in anderer Weise in Angriff; sie suchten gewissermaassen die Vorfrage zu erledigen, ob überhaupt bei tuberculösen Individuen Tuberkelbacillen in den Geschlechtsdrüsen und in deren Secretionsprodukten häufig vorhanden seien, und zwar einerseits, ob dies auch der Fall sei, wenn Localisationen der Krankheit in diesen Organen vollständig fehlen, und andererseits, ob bei tuberculösen Affectionen der Geschlechtsdrüsen Tuberkelbacillen auch in das Secret der Geschlechtsdrüsen — es handelt sich dabei immer um Untersuchungen an männlichen Individuen — also in das Sperma übergehen. Wenn diese Frage in positivem Sinne beantwortet wird, so ist ja dadurch keineswegs noch bewiesen, dass die erbliche Uebertragung der Tuberkelbacillen in Wirklichkeit eine häufige sei. Denn, wenn auch z. B. Tuberkelbacillen im Sperma vorhanden sind, so ist damit noch nicht gesagt, dass sie auch auf das Ei mit übergehen müssen. Denn dass im Sperma die Tuberkelbacillen in irgend erheblicherer Zahl vorhanden seien, ist von vornherein ganz unwahrscheinlich. Denn dann müssten auch sonstige Infectionen durch das Sperma, nehmlich Infectionen der unteren Geschlechtswege beim Manne und Genitaltuberculosen bei den Frauen tuberculöser Männer viel häufiger sein. Ist aber die Zahl der möglicherweise im Sperma vorhandenen Tuberkelbacillen nur eine geringe, so müsste es doch als ein höchst merkwürdiger Zufall erscheinen, wenn von 226257900 Spermatozoen, die nach Lode[1]) auf Einen Samenerguss kommen, gerade einer von den wenigen zur Befruchtung des Eies auserlesen sein soll, die einen Tuberkelbacillus mit sich tragen, ganz abgesehen davon, dass die Tuberkelbacillen möglicherweise gar nicht den Spermatozoen anhaften, sondern nur in der Samenflüssigkeit enthalten sind, und dass selbst den Spermatozoen anhaftende Tuberkelbacillen beim Eindringen derselben in das Ei schliesslich noch abgestreift werden könnten.

Trotzdem hat seinerzeit die Arbeit Jani's[2]), der im ge-

[1]) Lode, A., Ueber Spermaproduction beim Menschen. Wiener klin. Wochenschr. 1891. S. 907.

[2]) Jani, Kurt, Ueber das Vorkommen von Tuberkelbacillen im gesunden Genitalapparat bei Lungenschwindsucht mit Bemerkungen über das

sunden Genitalapparat bei Lungenschwindsucht Tuberkelbacillen auffand, grosses Aufsehen erregt. Zwar konnte Jani in 9 von ihm untersuchten Fällen von chronischer Lungentuberculose im Inhalt der der Leiche entnommenen Samenblasen, von dem er Deckglastrockenpräparate herstellte, niemals Tuberkelbacillen nachweisen, dagegen fand er, gleichfalls bei chronischer Lungentuberculose, im Hoden 5mal von 8 Fällen und in der Prostata 4mal von 6 Fällen Tuberkelbacillen im Schnittpräparat. Während Jani in einem anderen Fall von acuter Miliartuberculose im Deckglastrockenpräparat von der Prostata Tuberkelbacillen in grosser Anzahl fand, war in diesen seinen Fällen von chronischer Lungentuberculose die Zahl der gefundenen Tuberkelbacillen nur eine geringe; beim Hoden kam gewöhnlich auf 3—4 Präparate ein einziger Bacillus, nur in einem Fall enthielt jeder Schnitt einen Bacillus; bei der Prostata fanden sich in den 4 positiven Fällen auf je 6 Präparate 2 Bacillen. Die Bacillen lagen immer entweder im Lumen der Drüsenkanälchen oder zwischen oder unter deren Epithelien, und Jani hebt besonders hervor, dass im Hoden wie in der Prostata weder in der Umgebung der Bacillen, noch an anderen Stellen auch nur die Spur einer pathologischen Gewebsveränderung zu constatiren war. Jani nimmt auf Grund seiner Befunde an, dass in den Geschlechtsdrüsen ebenso wie in den Nieren die Tuberkelbacillen ausgeschieden werden. Gegen diese Befunde Jani's macht Gärtner[1]) geltend, dass es sich um die Organe von Gestorbenen handelte, und dass in der letzten Zeit der Erkrankung oder sub finem vitae nicht selten der gesammte Organismus mit Tuberkelbacillen überschwemmt werde; und gerade die Thatsache, dass pathologische Gewebsveränderungen in der Umgebung der Tuberkelbacillen vollständig fehlten, fasst Gärtner als Zeichen dafür auf, dass die Bacillen nur kurz dort gelegen hätten. Er hält demnach den Schluss nicht für gerechtfertigt, dass auch in etwas früheren Zeiten vor dem Tode, also namentlich zu Zeiten, wo der Phthisiker noch geschlechtlich thätig ist, Tuberkelbacillen

Verhalten des Fötus bei acuter allgemeiner Miliartuberculose der Mutter. Dieses Archiv. Bd. 103. S. 522.

[1]) Gärtner, Ueber die Erblichkeit der Tuberculose. Zeitschr. f. Hygiene. Bd. XIII. 1893. S. 101—250.

in seinen Geschlechtsdrüsen vorhanden seien. Jedoch das ist wohl unzweifelhaft, dass nicht nur kurz vor dem Tode, sondern auch in früheren Zeiten bei Phthisikern Tuberkelbacillen in's Blut gerathen. Wäre dies nicht der Fall, so liessen sich die secundären Heerde von Tuberculose, die wir so häufig bei den Sectionen an weit von dem primär erkrankten Organ entfernten Stellen finden, und von welchen ein grosser Theil auch älteren Datums zu sein pflegt, nicht erklären. Sind aber Tuberkelbacillen im Blute vorhanden, so können sie auch in die Hoden oder in die übrigen Theile der Geschlechtsorgane gelangen. Die Frage ist nur die, werden dann lebendige Tuberkelbacillen mit dem Secret der Geschlechtsorgane ausgeschieden, oder werden die Tuberkelbacillen vielleicht dort getödtet. Denn es ist gar keine Frage, dass wir die Möglichkeit haben, Tuberkelbacillen zu tödten, selbst auch tuberculöse Individuen; denn sonst müsste bei der ungemein langen Dauer der tuberculösen Erkrankungen schliesslich der ganze Körper mit Tuberkelbacillen und tuberculösen Heerden vollgepfropft sein. Und auf diese Frage hat Jani in seiner Arbeit nicht Rücksicht genommen. Wir wissen nicht, ob die Tuberkelbacillen, die Jani in seinen Präparaten gesehen hat, auch wirklich virulent waren, und ob sie darnach die Fähigkeit gehabt hätten, unter gewissen Umständen ein Ei zu inficiren. Andererseits ist die mikroskopische Untersuchung viel zu unsicher, um sagen zu können, dass in den Fällen, in denen Jani keine Bacillen gefunden hat, auch wirklich keine da waren, ein Punkt, auf welchen ja Jani selbst aufmerksam macht.

Um diese Schwierigkeiten zu vermeiden, nahm eine Reihe von Untersuchern auch hierzu wieder das Experiment zu Hülfe, wobei ein Theil derselben nebenher auch genaue mikroskopische Untersuchungen in ähnlicher Weise wie Jani anstellte.

Ehe ich jedoch auf diese Experimente näher eingehe, will ich noch erwähnen, dass Jani in 2 von ihm untersuchten Fällen in den Ovarien phthisischer Frauen keine Tuberkelbacillen gefunden hat, dass er aber in einem Fall von chronischer Lungenphthise mit starker Darmtuberculose in Schnitten durch die Tuben mehrere Bacillen in den Schleimhautfalten nachweisen konnte.

Von den schon erwähnten Experimenten sind nun zunächst

diejenigen von Landouzy und Martin[1]) zu nennen. Diese vermischten den Samenblaseninhalt von hochgradig tuberculösen, getödteten oder gestorbenen Meerschweinchen mit gleichen Theilen physiologischer Kochsalzlösung und spritzten davon je 2 ccm Meerschweinchen — meistens jedesmal je zweien — in die Bauchhöhle. In dieser Weise impften sie 15 Meerschweinchen mit dem Samenblaseninhalt von 8 tuberculösen Thieren. Ausserdem impften sie noch in zweien dieser Versuche 3 Meerschweinchen mit je 2 ccm Hodensubstanz der tuberculösen Thiere; von den ersteren 15 Thieren starben 5, von den letzteren 3 Thieren starb eines an Tuberculose. Der erste Versuch, bei dem ein Thier mit Samenblaseninhalt, ein anderes mit Hodensubstanz geimpft worden war, war völlig negativ; ebenso der 7. und 8. Versuch, wobei je 2 Thiere mit Samenblaseninhalt geimpft waren. Die 2 Thiere des 5. Versuches (Samenblaseninhalt) starben an Peritonitis. Im 2. Versuch starb sowohl eines der beiden mit Samenblaseninhalt, als auch eines der beiden mit Hodensubstanz geimpften Thiere an Tuberculose, während je das andere Thier gesund blieb. Von den je 2 Thieren des 3. und 6. Versuches, die mit Samenblaseninhalt geimpft waren, starb gleichfalls je eines an Tuberculose; das andere des 3. Versuches starb an Peritonitis, das des 6. blieb gesund. Nur im 4. Versuch (gleichfalls Impfung mit Samenblaseninhalt) starben beide Versuchsthiere an Tuberculose.

Mit den Organen der Thiere, welche ein positives Resultat geliefert hatten, führten Landouzy und Martin jedesmal Reihenimpfungen über mehrere Glieder aus, die stets zu positiven Resultaten führten. Sie halten diese Art der Sicherung der Diagnose für zuverlässiger, als das Aufsuchen von Bacillen in den Organen.

Es wurde bei diesen Versuchen von verschiedener Seite der Verdacht geäussert, dass sie insofern nicht ganz zuverlässig seien, als Spontantuberculosen bei den Thieren Landouzy und Martin's nicht ausgeschlossen seien. Namentlich gilt dieser

[1]) Landouzy et Martin, Sur quelques faits expérimentaux relatifs à l'histoire de l'Hérédo-Tuberculose. Études expérimentales et cliniques sur la tuberculose publiées sous la direction de Verneuil. T. I. Paris 1887. p. 59.

Verdacht für ein Thier des 6. Versuches, das 6 Tage nach der Injection an schwerer Tuberculose starb. Als Beweis dafür, dass es sich nicht um eine zufällige Infection in Folge einer Verunreinigung des Spermas gehandelt habe, machen genannte Forscher extra den Umstand geltend, dass das andere mit demselben Sperma und derselben Spritze geimpfte Thier gesund geblieben sei. Sie denken sich die Sache so, dass vielleicht in dem verwendeten Sperma nur eine einzige Bacillencolonie gewesen sei, und dass diese nur auf das eine Thier übertragen wurde. Daran, dass das betreffende Thier schon vorher tuberculös gewesen sein konnte, scheinen Landouzy und Martin gar nicht zu denken, obwohl diese Vermuthung doch viel näher liegt.

Ebenfalls ein positives Resultat hatte Cavagnis[1]). Er zerrieb 20 cg eines sowohl bei der makroskopischen als mikroskopischen Untersuchung unverändert befundenen Hodens eines tuberculösen Meerschweinchens mit Kochsalzlösung und spritzte diese Masse unter die Haut zweier Meerschweinchen. Eines derselben starb 21 Tage später an Pneumonie, und zeigte nichts von Tuberculose; das zweite, das am 52. Tag getödtet wurde, war tuberculös.

In anderer Weise experimentirte Gärtner[2]). Er legte vor allem Werth darauf, das Sperma lebender Thiere auf seinen Bacillengehalt zu untersuchen, da er der Ansicht ist, dass in der letzten Zeit und namentlich unmittelbar vor dem Tode die Tuberkelbacillen über den ganzen Körper in einer Weise ausgesät werden, wie dies in früheren Stadien nie der Fall sei, und dass deshalb bei der Untersuchung von aus Leichen entnommenem Material leicht unrichtige Resultate zu Stande kämen. Ausserdem befürchtete er, dass, wenn man den Samen frisch getödteten Thieren entnähme, könnten leicht von einem zerschnittenen oder abgekratzten Tuberkel her Bacillen in die Flüssigkeit hineingerathen. Er richtete seine Versuche so ein, dass er in der einen Versuchsreihe das Sperma von lungentuberculösen, in der anderen Versuchsreihe von hodentuberculösen Meerschwein-

[1]) Cavagnis, Vittorio, Contributo sperimentale alla dotrina della ereditarietà della tuberculosi. Atti dell' Istituto Veneto. 1885/86. 6. Serie. Tomo 4. p. 1145.

[2]) Gärtner, a. a. O.

chen untersuchte. Zu ersterem Zwecke spritzte er Meerschweinchenböcken eine Aufschwemmung von Tuberkelbacillencultur in die blossgelegte Trachea. Nach einiger Zeit, in einigen Fällen schon nach 5 Tagen, erzielte er bei diesen Thieren durch Frictionen am Penis Ejaculationen und fing die Samenflüssigkeit unter Beobachtung gewisser aseptischer Cautelen auf und spritzte sie anderen Meerschweinchen in die Bauchhöhle. Im Ganzen wurden 8 Thiere so behandelt, und diesen wurde im Ganzen 35mal in Zeiträumen von meist 3—4 Tagen der Samen abgenommen. Nach Abzug von 3 geimpften Thieren, die nicht 3 Wochen gelebt haben, hat sich unter 32 Samenentnahmen 5mal, und zwar bei 5 verschiedenen Thieren, tuberculöser Samen befunden. Unter den positiven Fällen wurde beim 1. Fall 5 Tage, beim 2. Fall 21 Tage, beim 3. Fall 7 Tage, beim 4. Fall 8 Tage, beim 5. Fall 4 Tage vor dem Tode die Anwesenheit von Tuberkelbacillen im Sperma nachgewiesen.

In einer anderen Versuchsreihe spritzte Gärtner 9 Meerschweinchenböcken eine Aufschwemmung von Tuberkelbacillencultur in die Hoden und verfuhr im Uebrigen in derselben Weise wie bei den in die Trachea geimpften Thieren. Diesen 9 Thieren wurde 22mal der Samen abgenommen. Nach Abzug von 7 mit solchem Samen geimpften Thieren, die innerhalb der ersten 3 Wochen gestorben sind, bleiben noch 15, und von diesen gingen 8 an Tuberculose zu Grunde; und zwar gaben 5 von den in die Hoden geimpften Thieren tuberculösen Samen ab.

Gärtner glaubt übrigens trotzdem, dass die Tuberculose beim Menschen durch den Act der Zeugung von Seiten des Vaters nicht auf die Frucht übertragen werde.

Weitere Experimente mit positivem Resultat finde ich von Birch-Hirschfeld in einigen nachträglichen Bemerkungen zu der später zu erwähnenden Arbeit von Walther[1]) aufgeführt. Da mir die betreffende Literatur nicht zugänglich war, so muss ich mich an die dort gegebenen Daten halten. Darnach sahen Sirena und Pernice[2]) bei Hunden nach Injection von Sperma aus den Samenblasen eines tuberculösen Menschen Tuberculose

[1]) Walther, Hans, s. S. 110 Anm.

[2]) Sirena und Pernice, Gazzetta degli ospitali. 1887.

entstehen. Gleichfalls positive Resultate hatten bei ähnlichen Experimenten Solles[1]) und Foà[2]).

Ferner machte F. Spano[3]) in 8 Fällen Versuche mit Injection des Spermas tuberculöser Individuen in die Bauchhöhle von Meerschweinchen. Das Sperma gewann er aus den Samenblasen, in einem der Fälle aus dem Hoden selbst. Nur in 2 Fällen hatte er negative Resultate, und in diesen beiden Fällen stammte das zur Impfung benutzte Sperma von Individuen, die nicht an Lungentuberculose, sondern an localer Gelenktuberculose litten. Dagegen fielen sämmtliche anderen Versuche mit dem Sperma Lungenschwindsüchtiger positiv aus; die geimpften Meerschweinchen wurden tuberculös. Bei 2 weiblichen Thieren wurde nach gleichzeitiger Injection von Sperma in die Vagina Genitaltuberculose beobachtet. In 2 Fällen gelang der directe mikroskopische Nachweis von Tuberkelbacillen im Sperma, 3mal ergab die Cultur ein positives Resultat, 5mal gelang die Uebertragung; dabei bleibt eine Beobachtung ausser Betracht, bei der die Bacillen im Sperma nachweisbar waren, aber ein Uebertragungsversuch nicht gemacht wurde. Uebrigens ist ein Fall Spano's anders als die übrigen zu beurtheilen, da bei ihm eine beginnende Hodentuberculose trotz des anscheinend normalen Aussehens des Hodens mikroskopisch nachgewiesen wurde.

Ferner giebt Maffucci[4]) einen kurzen Bericht über hierher gehörende Versuche. Er impfte in die Jugularvene männlicher Kaninchen starke Dosen Tuberkelbacillen ein und wies gewisse Zeit später Tuberkelbacillen sowohl im Sperma, als auch im Hoden theils mikroskopisch, theils durch Impfversuche nach. Die Anordnung seiner Versuche geht aus seinen kurzen Mittheilungen nicht klar hervor; doch kommt Maffucci nach der verschiedenen Zeit, innerhalb welcher er Tuberkelbacillen einerseits im Inhalt der Samenkanälchen, andererseits im Inhalt der Samen-

[1]) Solles, Journ. médic. de Bordeaux. 1892.

[2]) Foà, Gazzetta degli ospitali. 1892.

[3]) F. Spano, Recherches bactériologiques sur le sperme d'invidus affectés de tuberculose. Revue de la tuberculose. 1893. No. 4. 31. Dec. (Trad. de la Gazzetta degli ospitali. Nov. 1893.)

[4]) Maffucci, Ueber das Verhalten des Embryo gegen Infectionen. Centralblatt für allgem. Pathol. und path. Anat. 1894. S. 1.

bläschen nachweisen konnte, zu der Ansicht, dass nicht der Hoden die Bacillen abgebe, sondern dass die Schleimhaut der Samenbläschen dies besorge.

Schliesslich erwähne ich noch eine Beobachtung von Aubeau[1]), die dieser auf dem 3. Congress zum Studium der Tuberculose in Paris mittheilte. Er giebt an, den Koch'schen Bacillus in dem Sperma eines anscheinend Gesunden gefunden zu haben.

Während nun die bisher beschriebenen Experimente alle mehr oder weniger positive Resultate aufzuzeichnen haben, sind noch 3 Arbeiten mit negativem Ergebniss zu erwähnen.

Rohlff[2]) machte 10 Versuche mit Verimpfung von Samen phthisischer menschlicher Leichen, den er nach Eröffnung der Samenblasen mittelst ausgeglühter Drahtschlinge entnahm und in die vordere Augenkammer von Ziegen oder Kaninchen übertrug. Diese Experimente, die alle negativ ausfielen, beweisen nichts; denn namentlich ist die verimpfte Samenmenge viel zu gering; dann sind Ziegen überhaupt der Tuberculose nicht so leicht zugänglich, und schliesslich tödtete Rohlff seine Thiere zu früh, nehmlich durchschnittlich nach etwa 7 Wochen; nur eines blieb 6 Monate am Leben. Bei Kaninchen und vollends bei Ziegen verläuft die Tuberculose viel langsamer als etwa bei Meerschweinchen, so dass man nach 7 Wochen noch nicht sicher auf ausgesprochene Veränderungen rechnen kann.

Westermayer[3]) brachte grössere Mengen von Hoden und Ovarien, die er an chronischer Tuberculose gestorbenen menschlichen Leichen entnommen hatte, in die Bauchhöhle von Kaninchen. Er verfügte über 17 Fälle, 14 Männer und 3 Weiber, von deren Geschlechtsdrüsen er Stückchen auf 17 Kaninchen verimpfte. 3 davon gingen an Sepsis zu Grunde: keines der übrigen Thiere, die Anfangs nach 6, später nach 8 Wochen getödtet wurden, erkrankte an Tuberculose.

Ausserdem färbte Westermayer von Hoden und Ovarien

[1]) Aubeau, Centralbl. f. allgem. Path. und path. Anat. 1894. S. 327.

[2]) Rohlff, Ernst, Beitrag zur Frage von der Erblichkeit der Tuberculose. Inaug.-Diss. Kiel 1885.

[3]) Westermayer, Eugen, Beitrag zur Frage von der Vererbung der Tuberculose. Inaug.-Diss. Erlangen. Nürnberg 1893.

je 5—6 Schnitte auf Tuberkelbacillen und je 2—3 Schnitte mit Alauncarmin, konnte aber nie Tuberkel oder Tuberkelbacillen auffinden. Dagegen hatte Westermayer einmal mit dem Hoden eines an acuter Miliartuberculose der Lungen Gestorbenen sowohl bei der Verimpfung als auch bei der mikroskopischen Untersuchung auf Tuberkelbacillen ein positives Resultat.

Da Westermayer auch nur mit Kaninchen experimentirte und er diese blos 6—8 Wochen am Leben liess, so lässt sich gegen seine Experimente gleichfalls der Einwand machen, dass er seine Versuchsthiere zu früh getödtet habe. In seinem positiven Fall, den er bei acuter Miliartuberculose erzielte, war es offenbar auch noch nicht zu einer weiteren Verbreitung der Tuberculose gekommen. Denn er giebt nur an, dass die eingeführte Substanz, ebenso wie in seinen übrigen Versuchen, zu einem in der Bauchhöhle liegenden Körper vereinigt, vorgefunden wurde; derselbe habe sich jedoch bedeutend vergrössert gezeigt, und beim Einschneiden sei aus ihm eine dicke, käsige Masse herausgequollen, in welcher Tuberkelbacillen nachgewiesen wurden.

Walther[1]) machte sowohl genaue mikroskopische Untersuchungen, als auch Impfversuche. Er untersuchte 12 Fälle von chronischer Lungenphthise; in seinen ersten 3 Fällen machte er Schnittpräparate von Hoden, Nebenhoden, Prostata und Ausstrichpräparate vom Inhalt der Samenbläschen, und färbte diese nach Ziel-Neelsen. In den 9 übrigen Fällen machte er sowohl diese Untersuchungen, als auch übertrug er jedesmal die Hälfte des Hodens, entweder verrieben oder in kleine Stückchen zerschnitten, in die Bauchhöhle von Meerschweinchen, die er nach 3 Monaten tödtete. Die Thierexperimente fielen sämmtlich negativ aus, und in allen den sorgfältig untersuchten 161 Hoden-, 48 Nebenhoden-, 63 Prostataschnitten und den Ausstrichpräparaten wurde nicht ein einziger Tuberkelbacillus gefunden.

Die Untersuchungen also, die bisher der Frage, ob bei Tuberculösen die Geschlechtsdrüsen und deren Secrete Tuberkelbacillen enthielten oder nicht, gewidmet wurden, hatten keine

[1]) Walther, Hans, Eine Controluntersuchung der Jani'schen Arbeit: „Ueber das Vorkommen von Tuberkelbacillen im gesunden Genitalapparat bei Lungenschwindsucht". Ziegler's Beiträge. Bd. XVI. 1894. S. 274.

einheitlichen Resultate. Es kann dies freilich dadurch bedingt sein, dass eben die verschiedenen Fälle keineswegs gleich sein müssen, dass also überhaupt stets nur in einem gewissen Procentsatz der Untersuchungen positive Resultate zu erwarten sind. Andererseits kann das Resultat der Untersuchungen auch von gewissen äusseren Umständen und Fehlern in der Versuchsanordnung beeinflusst sein, wie bei verschiedenen der geschilderten Experimente bereits hervorgehoben wurde. Schliesslich mag aber auch noch ein Unterschied darin bestehen, ob die Geschlechtsdrüsen selbst, oder ob das Sperma, das ja nicht das reine Produkt der Hoden ist, sondern dem noch anderes Secret beigemischt wird, zur Untersuchung benutzt wird. In dieser Hinsicht fällt auf, dass, wiewohl Jani[1]) eben im Hoden bei der mikroskopischen Untersuchung Tuberkelbacillen gefunden hat, dennoch die Verimpfung dieses Organes, ebenso wie die des Ovariums, in fast allen Fällen keine Tuberculose im Gefolge hatte. Nur ein Fall von Landouzy und Martin[2]), sowie der Fall von Cavagnis[3]) machen hiervon eine Ausnahme. Dagegen haben alle Untersucher, mit Ausnahme von Rohlff[4]), bei der Verimpfung von Sperma tuberculöser Individuen in einem mehr oder weniger grossen Theil ihrer Fälle positive Resultate gehabt. Dies mag vielleicht darauf hinweisen, dass nicht der Hoden virulente Bacillen abgiebt, sondern dass solche erst innerhalb der samenleitenden Kanäle dem Sperma beigemischt werden, eine Vermuthung, der auch Birch-Hirschfeld[5]) in seinen Bemerkungen zu Walther's Arbeit Raum giebt, ebenso wie Maffucci[6]) auf Grund seiner Versuche zu dieser Ansicht gelangt. Dass die mikroskopischen Befunde Jani's und Walther's über den Samenblaseninhalt damit nicht im Einklang stehen, ist ja bei den geringen Mengen, die zur mikroskopischen Untersuchung kommen können, ohne Belang. Man kann sagen, alle Experimente mit von Leichen entnommenem Material sind insofern

[1]) Jani, a. a. O.
[2]) Landouzy und Martin, l. c.
[3]) Cavagnis, l. c.
[4]) Rohlff, a. a. O.
[5]) Birch-Hirschfeld bei Walther, a. a. O.
[6]) Maffucci, a. a. O.

nicht ganz rein, als dabei immer auch etwas Blut mit verimpft wird. Allein dann ist doppelt auffallend, dass die Impfversuche mit Hoden- und Eierstocksubstanz fast gar keine positiven Resultate aufzuweisen haben, im Gegensatz zu denen mit Sperma, während doch die ersteren Organe viel mehr Blut in sich enthalten, als etwa bei Eröffnung der samenleitenden Kanäle deren Inhalt beigemischt wird.

Da ich nun die Frage, ob bei tuberculösen Individuen die Geschlechtsdrüsen oder deren Secretionsprodukte virulente Tuberkelbacillen enthalten, nach den Resultaten der bisherigen Experimentatoren keineswegs für abgeschlossen halte, diese Frage aber bei der Lehre von der Vererbung der Tuberculose doch eine gewisse Rolle spielt, so habe ich mit dem Material des Göttinger pathologischen Instituts darauf ausgehende Experimente angestellt. Dabei wendete ich meine Aufmerksamkeit gleichzeitig dem Hoden und dem Inhalt der Samenblasen, auf der anderen Seite dem Eierstock zu. Ich zog dabei sowohl Individuen in den Kreis meiner Versuche, die an chronischer Tuberculose gestorben waren, als auch solche, bei denen sich acute Miliartuberculose gefunden hatte, sowohl Fälle von Tuberculose vornehmlich der Lungen, als auch Fälle von Tuberculose anderer Organe.

Ich verfuhr dabei im Allgemeinen folgendermaassen. Bei männlichen Leichen präparirte ich an den herausgenommenen Beckenorganen die Samenblasen frei und schnitt dieselben, nachdem ich den Ductus ejaculatorius mit einem Bindfaden zugebunden hatte, uneröffnet heraus. Die Hoden holte ich in der gewöhnlichen Weise durch den Leistenkanal heraus und schnitt sie ab. Bei weiblichen Leichen schnitt ich die Ovarien nach Section der Bauchhöhle heraus. Ich verwendete dazu reine Instrumente, die bei der vorausgegangenen Section nicht benutzt worden waren. Die herausgeschnittenen Organe legte ich dann zunächst mit Ausnahme der beiden ersten Versuche, wo dies nicht geschah, für $\frac{1}{2}$—$1\frac{1}{2}$—$3\frac{1}{2}$ Stunden in Sublimat (1:1000) und wusch sie dann in Wasser ab. Hierauf wurde in die Samenblasen an deren Fundus mit steriler Schere ein kleiner Einschnitt gemacht, und der ausfliessende Inhalt in steriler Glasschale aufgefangen. War der Inhalt sehr zähe oder nur in geringer Menge

vorhanden, so wurde eine gewisse Menge steriler Kochsalzlösung (0,75 pCt.) zugesetzt, und die Masse mit sterilem Glasstab umgerührt. Dann wurde von dieser Masse mit steriler Pravaz'scher Spritze meist ziemlich eine ganze Spritze voll Meerschweinchen und Kaninchen in der Mittellinie des Bauches, wo die Haare vorher abgeschnitten wurden, in die Bauchhöhle injicirt.

Die Hoden und Ovarien schnitt ich zunächst mit sterilem Messer in der Mitte durch, wozu ich zwei verschiedene Messer, das eine zum Anschneiden der äusseren Schichten, das andere zum Durchschneiden der tieferen Theile benutzte, und schnitt dann aus der Mitte des Organs durch einige kreuz und quer geführte Schnitte mit Messer und Schere mehrere kleine Stückchen von etwa Linsen- bis Erbsengrösse heraus, die ich sofort in sterile Glasschalen brachte. Dann wurde bei den Versuchsthieren eine kleine Laparotomiewunde angelegt: die Haare am Bauch wurden abgeschnitten und rasirt, und die Haut mit Seife und Sublimat gereinigt. Dann wurde in der Mittellinie des Bauches etwas oberhalb des Nabels ein Längsschnitt durch die Haut gemacht, und in der Tiefe die Theile in der Linea alba vorsichtig zwischen 2 Pincetten durchtrennt. Nach schmaler Eröffnung des Peritonäums wurde eines oder mehrere der Stückchen Hoden- oder Eierstocksubstanz in die Bauchhöhle versenkt. Muskeln und Peritonäum wurden dann meist mit einer, die Haut meist mit 2—3 Nähten vereinigt, und auf die Wunde Dermatol oder Jodoform aufgestreut.

Als Versuchsthiere benutzte ich in allen Versuchen Meerschweinchen, da diese Thiere für Tuberculose am empfänglichsten sind. In 3 Versuchsreihen impfte ich ausser den Meerschweinchen auch noch einige Kaninchen. Da jedoch der Kaninchenbestand unseres Institutes im Laufe meiner Arbeit sich bedeutend verringerte, und ausserdem die geimpften Kaninchen hätten viel länger am Leben bleiben müssen, so verzichtete ich in den folgenden Versuchen auf die Verwendung von Kaninchen. Hier möchte ich ausserdem noch besonders hervorheben, dass Spontantuberculose in den Ställen des neuen Göttinger pathologischen Instituts bisher noch bei keinem Thiere beobachtet worden ist.

Eine gewisse Zeit nach der Impfung wurden sodann die Thiere, die bis dahin in besonderen Ställen gehalten wurden,

durch einen Schlag in's Genick getödtet; und zwar liess ich die Meerschweinchen mindestens 8 Wochen, einen grossen Theil aber auch länger, bis zu 3 Monaten, am Leben; die Kaninchen des ersten Versuches tödtete ich gleichfalls schon nach 8 Wochen; da diese Zeit jedoch für die Entwickelung einer Tuberculose bei Kaninchen im Allgemeinen zu kurz ist, so wartete ich bei den Kaninchen der anderen beiden Versuchsreihen, in welchen solche verwendet wurden, bei einem beinahe 3½, bei den übrigen 4 Monate. Die Thiere wurden dann sofort secirt, und falls tuberculöse oder auch nur verdächtige Veränderungen gefunden wurden, so wurde die Diagnose durch die mikroskopische Untersuchung gesichert. In den Fällen, in welchen die Section keine Veränderungen auffinden liess, wurde doch von Lunge, Milz, Leber und Niere, sowie von etwa vergrösserten Lymphknoten ein Stück zur mikroskopischen Untersuchung gehärtet. Zu diesem Zweck kamen die Stücke in Alkohol in steigender Concentration, dann in Xylol, um schliesslich in Paraffin eingebettet zu werden. Die mit dem Mikrotom gemachten Schnitte wurden Anfangs mindestens 2 Stunden im Brütofen bei 37°, später 18—24 Stunden bei Zimmertemperatur in Carbolfuchsin gefärbt, dann in 1procentigem Salzsäurealkohol entfärbt und mit Methylenblau leicht gegengefärbt. Bei einem Theil der Schnitte wurde nebenher auch eine Färbung mit Pikrolithioncarmin vorgenommen. Die Untersuchung auf Tuberkelbacillen geschah stets mit Zeiss'schem apochromatischem Oelimmersions-Objectiv 2,0 mm Brennweite, 1,30 numerischer Apertur.

Von den zur Impfung verwendeten Hoden und Ovarien wurden gleichfalls nach derselben Methode mehrere Schnitte angefertigt. Bei ihrer Untersuchung hatte ich weniger im Sinne, in der Weise wie Jani und Andere es gethan, eine möglichst sorgfältige Untersuchung auf Tuberkelbacillen vorzunehmen, vielmehr lag mir hauptsächlich daran, festzustellen, ob etwa tuberculöse Veränderungen in den zur Impfung verwendeten Organen vorhanden seien, die einen etwaigen positiven Ausfall des Impfversuches in wesentlich anderem Lichte hätten erscheinen lassen müssen. Nebenher suchte ich wohl auch in diesen Organen nach Tuberkelbacillen, und zwar, wie ich hier schon bemerken kann, stets mit negativem Resultat; doch mache ich keinen

Anspruch darauf, dass diese Untersuchungen ganz genau gewesen wären.

Ich habe schon erwähnt, dass ich zum Zweck der Beurtheilung der Frage, ob der Samen tuberculöser Individuen Tuberkelbacillen enthalte, mit dem Inhalt der Samenblasen experimentirt habe. Ich will deshalb gleich im Voraus einem Einwand begegnen, der gegen meine Experimente erhoben werden könnte, nehmlich ob ich auch wirklich Samen zur Impfung benutzt habe. Sowohl Rohlff[1]), als auch Gärtner[2]) werfen Landouzy und Martin vor, dass sie bei ihren auf S. 105 von mir beschriebenen Experimenten „nicht mit dem Samen, d. h. Hodenprodukt von Meerschweinchen gearbeitet haben, sondern mit dem Secretionsprodukt der sogenannten Samenblasen, welches den Vaginalpfropf bildet". Dieser Einwand mag gegenüber den Landouzy und Martin'schen Versuchen gerechtfertigt sein, und ich lasse ihn auch gegenüber einem von meinen eigenen Versuchen gelten, bei welchem ich gleichfalls den Samenblaseninhalt eines tuberculösen Meerschweinchens verimpfte. Denn ich habe später wiederholt den Samenblaseninhalt von Meerschweinchen mikroskopisch untersucht, jedoch nie Spermatozoen darin finden können. Für meine übrigen Versuche aber mit von menschlichen Leichen entnommenem Material kann dieser Einwand nicht bestehen. Denn so oft ich den Rest des zur Impfung benutzten Samenblaseninhalts unter das Mikroskop nahm, jedesmal waren massenhaft Spermatozoen darin enthalten.

Ich komme nun zur Aufzählung der von mir angestellten Experimente. Jedem derselben schicke ich die pathologisch-anatomische Diagnose der Leiche voraus, von welcher Theile zur Impfung benutzt wurden.

I. Versuch.

Männliche Leiche, K. K., 32 Jahre alt, gestorben 10. Juli 1894, obducirt 11. Juli 1894. Anatomische Diagnose: Phthisis cavernosa. Käsige Pneumonie und Bronchopneumonie. Bronchiektatische Cavernen. Emphysem. Pleuritis adhaesiva. Theils verkalkte und verkäste, theils nur geschwollene und anthrakotische und mit miliaren Tuberkeln versehene bronchiale Lymph-

[1]) Rohlff, a. a. O.
[2]) Gärtner, a. a. O. S. 231.

knoten. Bronchitis putrida. Embolie der Lungenarterien. Pericarditis adhaesiva. Dilatation des rechten Ventrikels. Herzschwielen. Herzthromben. Fettige Degeneration der Herzmusculatur. Fensterung der Aortenklappen. Tuberculöses Larynxgeschwür. Tuberkel in den Plicae ary-epiglotticae. Verfettung der Nierenrinde. Miliare Tuberkel in Nieren und Leber. Stauungsleber. Peripherische Fettinfiltration der Leber. Verkäsung der mesenterialen Lymphknoten. Tuberculöse Darmgeschwüre.

Der Inhalt der rechten Samenblase wird etwa mit der doppelten Menge Kochsalzlösung verdünnt, und davon wird je ½ Pravaz'sche Spritze in die Bauchhöhle von

Thier 1, männlichem Meerschweinchen,

Thier 2, weiblichem Kaninchen, gespritzt.

Vom linken Hoden wird je ein etwa erbsengrosses Stückchen in die Bauchhöhle von

Thier 3, weiblichem Kaninchen,

Thier 4, weiblichem Meerschweinchen, gebracht.

Thier 1, Meerschweinchen, wird am 6. September 1894, also 8 Wochen nach der Impfung, getödtet. Bei der Section finden sich ziemlich zahlreiche bis stecknadelkopfgrosse, graue Knötchen in der vergrösserten Milz und etwas weniger zahlreiche, ebenso grosse graue Knötchen in der Leber, ein ganzes Packet vergrösserter und im Centrum verkäster Lymphknoten an der Leberpforte, sowie Verkäsung mehrerer retroperitonäaler Lymphknoten. Die Lungen sind ganz übersät mit grauen Knötchen, doch sind diese alle noch sehr klein, submiliar. Zum Theil zeigen die Knötchen in den verschiedenen Organen im Centrum Verkäsung.

Bei der mikroskopischen Untersuchung zeigt sich die tuberculöse Natur der verschiedenen, gefundenen Knötchen. In der Leber sind mikroskopisch sehr hochgradige Veränderungen; ausser einigen grösseren Knötchen, die sich als nekrotische Heerde erweisen, in denen eine ungemein grosse Menge Kokken, aber auch vereinzelte Tuberkelbacillen sichtbar sind, ist die Leber ganz durchsetzt von Zügen und Netzen von Granulationsgewebe, das namentlich im Bereich des periportalen Bindegewebes verläuft, aber auch in die einzelnen Leberläppchen eindringt, und das nicht sehr zahlreiche Tuberkelbacillen enthält. Ausserdem finden sich auch noch da und dort typische reticulirte Tuberkel mit centraler Verkäsung und reichlichen Tuberkelbacillen. In der Milz finden sich mässig reichliche Tuberkelbacillen. Sehr reichlich sind dieselben ferner in den Knötchen in den Lungen; sie liegen hier zum Theil in den verdickten Alveolarsepten, zum Theil aber auch in den verkleinerten und mit Exsudat gefüllten Alveolen. An manchen Knötchen in der Lunge zeigt sich mikroskopisch centrale Verkäsung. Ein vergrösserter bronchialer Lymphknoten zeigt bei der mikroskopischen Untersuchung gleichfalls tuberculöse Veränderungen, jedoch noch ohne Verkäsung; die Zahl der Tuberkelbacillen in ihm ist eine mässige. Sehr gross ist die Zahl der Tuberkelbacillen dagegen in einem der verkästen Lymphknoten von der Leberpforte.

Thier 2, Kaninchen, wird gleichfalls am 6. September 1894 getödtet. Es finden sich bei ihm keine Veränderungen ausser verschiedenen, grauweissen, bis nahezu linsengrossen Knötchen in der Leber (im Ganzen etwa 10), die zum Theil im Centrum verkäst erscheinen. Die mikroskopische Untersuchung giebt keinen sicheren Aufschluss; die Knötchen bestehen zum grössten Theil aus einem grosszelligen Granulationsgewebe mit vielen grossen Riesenzellen; deren Kerne jedoch weniger am Rand, als in der Mitte liegen. In der Mitte der Knötchen ist ein durch radiär angeordnete grosse Spindelzellen und einige Riesenzellen ringsum sehr scharf abgegrenzter Kern, der theils aus nekrotischen Massen, theils aus sehr intensiv gefärbten kleinen Rundzellen besteht. Die Knötchen erinnern in mancher Hinsicht an tuberculöse Veränderungen, jedoch spricht auch manches gegen Tuberculose. Tuberkelbacillen wurden trotz eifrigen Suchens nirgends gefunden.

Thier 3, Kaninchen, ebenfalls am 6. September 1894 getödtet, hat Knötchen in der Leber, die sich bei der mikroskopischen Untersuchung als Coccidienknötchen erweisen. Tuberculöse Veränderungen oder Tuberkelbacillen sind nirgends aufzufinden.

Thier 4, Meerschweinchen, das am 2. September 1894 3 Junge geworfen hat (s. unten S. 128), wird am 13. September 1894, also 9 Wochen nach der Impfung, getödtet. Es findet sich im Netz, etwa entsprechend der Stelle der Laparotomie, jedoch nicht mit der vorderen Bauchwand verwachsen, ein etwa kirschgrosser, fester Knoten, der in seinem Innern fast ganz in eine weiche, graugelbe Käsemasse verwandelt ist. Die nicht sonderlich vergrösserte Milz enthält ziemlich zahlreiche, hirsekorngrosse und kleinere Knötchen. In der Leber findet sich ein einziges stecknadelkopfgrosses, graugelbes Knötchen, über dem die Oberfläche etwas eingezogen ist. Dagegen sind an der Leberpforte 3 etwa bohnengrosse Lymphknoten, die in ihrer Mitte ausgesprochene Verkäsung zeigen. In den Lungen findet sich nur im rechten Oberlappen ein etwa stecknadelkopfgrosses, grauweisses Knötchen, und ganz in dessen Nähe noch 2 andere, etwas kleinere und weniger scharf gegen ihre Umgebung abgesetzte Heerdchen von dunkelgraurother Farbe.

Bei der mikroskopischen Untersuchung finden sich in der aus Granulationsgewebe bestehenden Wand des Käseknotens im Netz eine grosse Zahl von Tuberkelbacillen. Auch das Knötchen in der Leber, das mikroskopisch noch von mehreren, kleineren Knötchen umgeben ist, sowie die Knötchen in der Milz erweisen sich als aus tuberculösem Granulationsgewebe bestehend, in welchem eine grössere Zahl von Tuberkelbacillen sich nachweisen lässt. Das grössere Knötchen in der Lunge ist gleichfalls ein Tuberkel mit zahlreichen Tuberkelbacillen; dagegen sind die kleineren Heerde kleine Pneumonien, in deren Bereich die Alveolen mit Exsudatzellen und rothen Blutkörperchen, theilweise auch mit Blutpigment gefüllt sind; Tuberkelbacillen sind in ihnen nicht nachzuweisen. Zwei der portalen Lymphknoten, die zur mikroskopischen Untersuchung kamen, lassen starke tuberculöse Veränderungen mit starker Verkäsung erkennen; jedoch ist die Zahl der gefundenen Tuberkelbacillen keine sehr grosse.

II. Versuch.

Männliche Leiche, A. K., 30 Jahre alt, gestorben 16. August 1894, obducirt 17. August 1894. Anatomische Diagnose: Phthisis cavernosa. Miliartuberculose in Lungen, Milz, Nieren, Darm und Leber(?). Käsige Pneumonie und Bronchopneumonie. Peribronchitis fibrosa. Bronchitis acuta. Pleuritis adhaesiva. Pericarditis fibrinosa. Hydropericard. Dilatation des rechten Ventrikels. Endocarditis fibrosa aortica. Endocarditis verrucosa aortica. Verfettung der Intima der Aorta und des grossen Segels der Mitralis. Verkäste, verkalkte und geschwollene tracheale, bronchiale und mesenteriale Lymphknoten. Abnormer Hilus an der rechten Niere. Thrombose der linken Nierenvene und ihrer kleineren Aeste. Braune Leberatrophie. Pharyngitis. Enteritis follicularis. Hämorrhagien in der Darmschleimhaut. Perisplenitis. Kleine Nebenmilz. Perihepatitis. Oedem und Emphysem in den Lungen.

Der Inhalt der rechten Samenblase wird mit etwa der 6fachen Menge steriler Kochsalzlösung verdünnt, und davon wird je ½ Pravaz'sche Spritze in die Bauchhöhle von

Thier 5, weiblichem Kaninchen,
Thier 6, männlichem Kaninchen,
Thier 7, weiblichem Meerschweinchen,
Thier 8, männlichem Meerschweinchen, gespritzt.

Von beiden Hoden, in welchen die mikroskopische Untersuchung tuberculöse Veränderungen nicht auffinden lässt, werden etwa linsen- bis erbsengrosse Stückchen herausgeschnitten, und davon wird je eines in die Bauchhöhle von

Thier 9, weiblichem Kaninchen,
Thier 10, männlichem Kaninchen,
Thier 11, männlichem Meerschweinchen,
Thier 12, männlichem Meerschweinchen, gebracht;

und zwar bekommt Thier 9 und Thier 11 ein Stückchen des rechten Hodens, Thier 10 und Thier 12 ein Stückchen des linken Hodens.

Thier 5, Kaninchen, wird am 29. November 1894, also 15 Wochen nach der Impfung, getödtet. Es finden sich in der Leber eine sehr grosse Menge etwa hirsekorngrosser, rundlicher Knötchen von graugelber Farbe; namentlich das Centrum ist bei einigen recht gelb und etwas weicher, als die Peripherie. Mikroskopisch bestehen diese Knötchen aus überwiegend grosszelligem Granulationsgewebe, in welches an verschiedenen Stellen Riesenzellen, zum Theil von enormer Grösse, eingelagert sind; die Kerne derselben liegen jedoch namentlich im Centrum. Etwas seitlich vom Centrum des Knötchens ist ein durch radiär angeordnete, grosse Spindelzellen und einige Riesenzellen ringsum scharf abgegrenzter Heerd, der im Ganzen aus kleinen, intensiv sich färbenden Kernen besteht und eine unregelmässig eckige, etwas mehr längliche Form hat. Diese Knötchen gleichen sehr den bei Thier 2 in der Leber gefundenen Knötchen, und auch hier fällt die Durch-

suchung auf Tuberkelbacillen negativ aus. Es erscheint deshalb als wahrscheinlich, dass es sich in beiden Fällen um irgend einen anderen Prozess handelt, der mit Tuberculose nichts zu thun hat.

Die übrigen Organe lassen keine besonderen Veränderungen erkennen; nur in der einen Niere findet sich ein kleiner, nur mikroskopisch sichtbarer, kleinzelliger, interstitieller Heerd, nahe der Grenze gegen die Marksubstanz, in welchem aber Tuberkelbacillen nicht zu finden sind.

Thier 6, Kaninchen, wird am 6. December 1894, also 16 Wochen nach der Impfung, todt in seinem Stall gefunden. Weder die Section, noch die mikroskopische Untersuchung der verschiedenen Organe konnte einen Aufschluss über die Todesursache geben. Das einzige, was gefunden wird, ist ein hirsekorngrosses Knötchen unter der Leberkapsel, das sich bei der mikroskopischen Untersuchung als Coccidienknötchen erweist. Tuberkel oder Tuberkelbacillen werden nirgends gefunden.

Thier 7, Thier 8, Thier 11 und Thier 12, lauter Meerschweinchen, werden alle am 27. October 1894, also 10 Wochen nach der Impfung, getödtet. Bei keinem sind tuberculöse Veränderungen, weder makroskopisch, noch mikroskopisch nachzuweisen.

Thier 9, Kaninchen, wird am 17. December 1894 und Thier 10, Kaninchen, am 18. December 1894, also 4 Monate nach der Impfung, getödtet. Es wird gleichfalls nichts von Tuberculose gefunden.

III. Versuch.

Dieser Versuch wurde ausnahmsweise mit dem Samenblaseninhalt eines Meerschweinchens ausgeführt, und zwar des im I. Versuch tuberculös gewordenen und am 6. September 1894 getödteten Thieres 1. Die näheren Angaben über die anatomischen Veränderungen finden sich auf S. 116.

Vom Inhalt der rechten Samenblase, mit etwa der 4fachen Menge Kochsalzlösung verdünnt, wird 1 Pravaz'sche Spritze

Thier 13, weiblichem Meerschweinchen,

vom Inhalt der linken Samenblase, mit etwa der 6fachen Menge Kochsalzlösung verdünnt, wird 1 Pravaz'sche Spritze

Thier 14, männlichem Meerschweinchen,

in die Bauchhöhle gespritzt.

Thier 13 wird am 18. December 1894, also beinahe 3½ Monate nach der Impfung, Thier 14 am 27. November 1894, also 2¾ Monate nach der Impfung, getödtet. Die Untersuchung der Organe hat bei beiden ein vollständig negatives Resultat.

IV. Versuch.

Männliche Leiche, G. R., 40 Jahre alt, gestorben 10. October 1894, obducirt 11. October 1894. Anatomische Diagnose: Tuberculose des 11. und 12. Brust- und 1. und 2. Lendenwirbels. Ileopsoasabscesse. Communication eines prävertebralen Abscesses rechts mit der Pleurahöhle. Frische serofibrinöse Pleuritis. Embolie der Pulmonalis, hauptsächlich der rechten Lunge.

Thrombose der Vena iliaca sinistra. Alte adhäsive Pleuritis mit partieller, schwieliger Verdickung der Pleura links. Vergrösserte Milz. Parenchymatöse Nephritis.

Vom rechten Hoden werden 2 mikroskopische Präparate angefertigt. Die sorgfältige mikroskopische Untersuchung derselben lässt nirgends tuberculöse Veränderungen und auch keine Tuberkelbacillen auffinden, trotzdem, dass in Folge des positiven Ausfalls der Impfung nachträglich noch sehr genau nach Tuberkelbacillen gesucht wurde.

Die linke Samenblase und der rechte Hoden werden nach ihrer Entnahme aus der Leiche zunächst für kurze Zeit in Sublimat gelegt.

Der Inhalt der linken Samenblase wird mit ungefähr der 3fachen Menge Kochsalzlösung verdünnt, und davon werden je ½ einer Pravaz'schen Spritze in die Bauchhöhle von

Thier 15, weiblichem Meerschweinchen,
Thier 16, weiblichem Meerschweinchen,
Thier 17, weiblichem Kaninchen,
Thier 18, weiblichem Kaninchen, gespritzt.

Vom rechten Hoden wird je ein etwa linsengrosses Stückchen in die Bauchhöhle von

Thier 19, männlichem Meerschweinchen,
Thier 20, männlichem Meerschweinchen,

und je 2 solche Stücke in die Bauchhöhle von

Thier 21, männlichem Kaninchen,
Thier 22, weiblichem Kaninchen, gebracht.

Entweder von Thier 15 oder von Thier 16 wird am 27. November 1894 ein Junges geworfen (s. unten S. 129).

Thier 15, Meerschweinchen, wird am 15. December 1894, also reichlich 9 Wochen nach der Impfung, getödtet. Es finden sich sehr zahlreiche, stecknadelkopfgrosse und kleinere Knötchen in der vergrösserten Milz, in der Leber und in beiden Lungen, sodann sehr starke Vergrösserung und centrale Verkäsung der portalen, mesenterialen und retroperitonäalen, sowie auch der retrosternalen, trachealen und bronchialen Lymphknoten. Jedoch sind die Veränderungen in den Lymphknoten der Bauchhöhle weiter vorgeschritten, als in denen der Brusthöhle. Im einen Uterushorn findet sich ein etwa erbsengrosses Ei, das jedoch angeschnitten und deshalb nicht mehr zu weiteren Versuchen benutzt wird.

Bei der mikroskopischen Untersuchung finden sich in der Leber zahlreiche, meist zu kleinen Gruppen gestellte Tuberkel im periportalen Bindegewebe, in der Milz rundliche und längliche, vielfach unter einander zusammenhängende Heerde von tuberculösem Granulationsgewebe. Sowohl in der Leber, als in der Milz ist die Zahl der gefundenen Tuberkelbacillen nur eine geringe. In den Lungen erweisen sich die meisten der Knötchen als bronchopneumonische Heerde ohne Tuberkelbacillen. Aber ausserdem finden sich auch einige reticulirte Tuberkel mit centraler Verkäsung und einzelnen wenigen Tuberkelbacillen. Von den Lymphknoten kommt ein bronchialer

zur mikroskopischen Untersuchung; in demselben ist reichliches Granulationsgewebe mit Verkäsung, sowie mit freilich auch hier nicht sehr zahlreichen Tuberkelbacillen.

Thier 16, Meerschweinchen, wird gleichfalls am 15. December 1894 getödtet. Auch hier finden sich in Milz, Leber und Lungen eine überaus grosse Zahl stecknadelkopfgrosser und kleinerer Knötchen, die zum Theil im Centrum verkäst erscheinen. In den Lungen sind einzelne Heerde auch ein klein wenig grösser. Die portalen, mesenterialen und retroperitonäalen Lymphknoten sind zum Theil sehr stark vergrössert und zeigen meist im Centrum starke Verkäsung; ähnliche Veränderungen zeigen auch die retrosternalen, trachealen und bronchialen Lymphknoten.

Im Uterus finden sich 2 Eier, über deren weitere Verwendung unten auf S. 127 berichtet werden wird.

Bei der mikroskopischen Untersuchung finden sich in der Leber sehr kleine, aber vielfach zu kleinen Gruppen gestellte reticulirte Tuberkel. In der Milz sind die Tuberkel beträchtlich grösser und zeigen zum Theil deutliche centrale Verkäsung. Und während in der Leber Tuberkelbacillen erst nach langem Suchen gefunden werden, liegen sie in den verkästen Partien in der Milz in sehr grosser Zahl. In der Lunge bestehen die Veränderungen hauptsächlich aus heerdförmigen, interstitiellen Pneumonien, wobei die Alveolarsepten in eine Art Granulationsgewebe umgewandelt sind; die zwischen gelegenen Alveolen sind eng und mit Exsudat gefüllt. In einer Reihe von Schnitten können keine Tuberkelbacillen nachgewiesen werden, und erst in neu angefertigten Schnitten von einem etwas grösseren Heerde gelingt der Nachweis von ein paar ganz vereinzelten Tuberkelbacillen. In einem der bronchialen Lymphknoten werden gleichfalls Tuberkelbacillen in geringer Zahl aufgefunden.

Thier 17 und Thier 18, beides Kaninchen, werden am 9. Februar 1895, also 4 Monate nach der Impfung, getödtet. Bei beiden finden sich in der Leber narbenartige Einziehungen und derbe, bindegewebige Verdickungen der Kapsel, welche, wie bei der mikroskopischen Untersuchung sich zeigt, Coccidien in sich einschliessen. Thier 17 hat ausserdem ein ziemlich grosses Knötchen in der Niere, das sich als Adenom erweist. Bei Thier 18 finden sich ferner in der linken Lunge mehrere, etwa stecknadelkopfgrosse, grauweisse Knötchen unter der Pleura, die über die Oberfläche prominiren, während die Mitte derselben eingesunken erscheint. Bei der mikroskopischen Untersuchung erweisen sich diese als bronchopneumonische Heerde, in denen die Alveolen mit grossen, sehr stark pigmenthaltigen, epitheloiden Zellen, sowie mit gelapptkernigen Leukocyten gefüllt sind. Tuberkelbacillen sind nirgends nachzuweisen.

Thier 19 und Thier 20, beides Meerschweinchen, werden am 15. December 1894, also reichlich 9 Wochen nach der Impfung, getödtet. Bei beiden finden sich in den Lungen vereinzelte bronchopneumonische Heerde, die bei Thier 19 schon makroskopisch als etwa stecknadelkopfgrosse, graugelbliche, direct unter der Pleura liegende und etwas über diese prominirende

Knötchen sichtbar sind, bei Thier 20 erst bei der mikroskopischen Untersuchung gefunden werden. In ihnen sind die Alveolen gefüllt, theils mit grossen, vielfach pigmenthaltigen, epitheloiden Zellen, theils mit gelapptkernigen Leukocyten. Tuberkelbacillen sind nicht aufzufinden. Die Untersuchung der übrigen Organe ergiebt ein völlig negatives Resultat.

Thier 21, Kaninchen, hat sich Anfang December durch die aus Versehen offen gebliebene Thüre seines Stalles der Gefangenschaft entzogen und kann unter den übrigen Kaninchen nicht mehr herausgefunden werden. Da jedoch seither keines der Thiere an Tuberculose gestorben ist, auch bei keinem, zu anderen Zwecken getödteten Thiere Tuberculose gefunden wurde, so ist wohl sicher anzunehmen, dass es gesund geblieben ist.

Thier 22, Kaninchen, wird am 9. Februar 1895, also 4 Monate nach der Impfung, getödtet und frei von Veränderungen gefunden.

V. Versuch.

Weibliche Leiche, M. M., 33 Jahre alt, gestorben 25. November 1894, obducirt 26. November. Anatomische Diagnose: Käsige Bronchopneumonie in grosser Ausdehnung u. s. w.

Die mikroskopische Untersuchung der Eierstöcke lässt keine tuberculösen Veränderungen erkennen.

Die Eierstöcke waren schon auf dem Sectionstisch durch Einschnitte verletzt worden. Sie werden zunächst 1½ Stunden in Sublimat gelegt. Dann werden von je einem Eierstock je 2 Stückchen in die Bauchhöhle von

Thier 23, männlichem Meerschweinchen, und

Thier 24, männlichem Meerschweinchen, gebracht.

Ersteres stirbt am 29. November 1894 an eitriger Peritonitis, letzteres am 1. December 1894 an Darmverschlingung in Folge von Verklebung einer Darmschlinge mit der Bauchwunde und Drehung anderer Darmschlingen um diese.

Der VI. Versuch mit den Thieren 25, 26 und 27 wird erst unten auf S. 127 beschrieben werden.

VII. Versuch.

Weibliche Leiche, E. P., 31 Jahre alt, gestorben 11. Januar 1895; die Eierstöcke wurden der Leiche am 12. Januar durch einen kleinen Bauchschnitt entnommen. Da die Section aus äusseren Gründen nicht gemacht wurde, so lasse ich hier die klinische Diagnose, die auf der hiesigen medicinischen Klinik gestellt wurde, folgen: Phthisis utriusque pulmonis tuberculosa bacillosa, sinistra cavernosa. Tuberculose des Digestionstractus. Peritonitis tuberculosa. Tuberculose des Larynx (?). Dilatatio cordis. Nephritis. Anasarca.

Die mikroskopische Untersuchung der beiden Eierstöcke lässt in keinem der angefertigten Schnitte tuberculöse Veränderungen oder Tuberkelbacillen feststellen, obwohl sehr sorgfältig nach Tuberkelbacillen gesucht wurde.

Nach ihrer Entnahme aus der Leiche werden die Eierstöcke zunächst für 1½ Stunden in Sublimat gelegt, und dann, nachdem sie abgewaschen,

werden aus der Mitte eines jeden je 5—6, etwa erbsengrosse Stückchen herausgeschnitten. Die dem rechten Eierstock entstammenden Stückchen werden

Thier 28, einem männlichen Meerschweinchen,

die dem linken Eierstock entstammenden Stückchen

Thier 29, einem männlichen Meerschweinchen,

in die Bauchhöhle gebracht.

Letzteres stirbt schon am folgenden Tag an acuter eitriger Peritonitis.

Thier 28 wird am 19. März 1895, also 9½ Wochen nach der Impfung, getödtet. Es findet sich an Stelle der Laparotomienarbe ein Abscess, der bereits nach aussen durchgebrochen ist, und in dessen Tiefe käsige Massen und kleine Knötchen sichtbar sind. Sowohl auf der inneren Seite der Bauchwand, als auch auf der unteren Zwerchfellfläche, ferner auf dem Mesenterium des Darmes und auf der Oberfläche der Samenblasen sind zahlreiche miliare und submiliare graue Knötchen im Peritonäum. In der Nähe der Laparotomiewunde ist ein vergrösserter und verkäster Lymphknoten in der Bauchwand. Das Netz ist zu einer unförmigen, zahlreiche, zum Theil verkäste Knötchen in sich schliessenden Masse zusammengeschrumpft. Zahlreiche mesenteriale und portale, sowie einige retroperitonäale Lymphknoten sind vergrössert und im Centrum verkäst.

In der stark vergrösserten Milz findet sich eine ungemein grosse Zahl submiliarer bis hanfkorngrosser, grauer und graugelber Knötchen. Die Leber zeigt starke Granulirung sowohl der Oberfläche, als der Schnittfläche, und ausserdem findet sich noch eine grössere Zahl kleinerer und grösserer, grauer und graugelber Knötchen. Die Lunge enthält sehr zahlreiche, allerkleinste bis hanfkorngrosse graue Knötchen, von denen die grösseren centrale Verkäsung zeigen. Auch einige tracheale, retrosternale und cervicale Lymphknoten sind vergrössert und verkäst.

Bei der mikroskopischen Untersuchung findet sich sowohl in den Knötchen des Peritonäums, als auch in denen des Netzes, als auch in dem zur Untersuchung benutzten Lymphknoten der Bauchwand eine ungemein grosse Zahl von Tuberkelbacillen. Die Leber ist an Stelle des periportalen Bindegewebes ganz durchsetzt von breiten Zügen von Granulationsgewebe, das auch in die Leberläppchen eindringt und an vielen Stellen nur noch schmale Inselchen von Lebergewebe übrig lässt. In diesem Granulationsgewebe verlaufen sehr viele Gallengänge, und ausserdem lassen sich Tuberkelbacillen in grosser Anzahl nachweisen. Auch die Knötchen in der Milz, sowie die in der Lunge enthalten eine grosse Menge Tuberkelbacillen.

VIII. Versuch.

Männliche Leiche, C. W., 49 Jahre alt, gestorben 30. Januar 1895, obducirt 31. Januar. Anatomische Diagnose: Chronische Tuberculose der Lungen mit Cavernen in der rechten Lunge. Chronisch adhäsive Pleuritis rechts. Braune Atrophie des Herzens. Blutungen unter das Pericard des rechten Vorhofes. Verkäste Lymphknoten. Miliartuberculose des Bauchfelles. Chronische Tuberculose der rechten Niere. Tuberculöse Geschwüre des rechten

Ureters und der Blase. Tuberculose der Prostata. Tuberculose der Leber. Cavernom der Leber. Fistel neben der Analöffnung (von einem daselbst chirurgisch eröffneten tuberculösen Abscess).

Die mikroskopische Untersuchung der beiden Hoden, der Vasa deferentia, sowie der Wand der rechten Samenblase lässt nirgends tuberculöse Veränderungen oder Tuberkelbacillen auffinden.

Die beiden Hoden, sowie die rechte Samenblase werden nach ihrer Entnahme aus der Leiche zunächst für ½ Stunde in Sublimat gelegt.

Der Inhalt der rechten Samenblase wird mit ungefähr der gleichen Menge Kochsalzlösung verdünnt; davon wird je 1 Pravaz'sche Spritze in die Bauchhöhle von

Thier 30, weiblichem Meerschweinchen, und

Thier 31, weiblichem Meerschweinchen, gespritzt.

Aus der Mitte jedes der beiden Hoden werden je 6 kleinbohnengrosse Stückchen herausgeschnitten, und die je einem Hoden entstammenden Stückchen in die Bauchhöhle von

Thier 32, männlichem Meerschweinchen, und

Thier 33, männlichem Meerschweinchen, gebracht.

Thier 30 wird am 27. März 1895, also 8 Wochen nach der Impfung, getödtet. An der Injectionsstelle finden sich zwischen den Muskeln der Bauchwand Käsemassen, in deren Umgebung kleine graue Knötchen zu erkennen sind. Das Netz enthält eine grosse Menge stecknadelkopfgrosser Knötchen, die zum Theil zu Gruppen gestellt, grössere Knoten bilden und vielfach im Centrum verkäst sind. Zahlreiche mesenteriale, retroperitonäale und namentlich auch portale Lymphknoten sind stark vergrössert und im Centrum verkäst. In der mässig vergrösserten Milz findet sich eine grosse Zahl bis stecknadelkopfgrosser, grauer Knötchen, die zum Theil beginnende centrale Verkäsung zeigen. Die Leber ist durchsetzt von zahlreichen submiliaren und miliaren grauen Knötchen, sowie von schmalen grauen Streifen, die vielfach netzartig mit einander zusammenhängen. Ueber die Lungen ziemlich gleichmässig, aber nur spärlich verbreitet, finden sich miliare und submiliare Knötchen, ohne makroskopisch sichtbare Verkäsung. Namentlich die retrosternalen, aber auch die trachealen und bronchialen Lymphknoten sind vergrössert und von grauweisser Schnittfläche, und die erstgenannten zeigen auch verschiedene Käseheerde.

Bei der mikroskopischen Untersuchung finden sich in den aus reticulirtem Granulationsgewebe bestehenden Heerden in der Milz nur äusserst spärliche Tuberkelbacillen. In den Knötchen der Leber sowohl, als auch in denen der Lunge sind dieselben beträchtlich zahlreicher, und eine ganz ungemein grosse Zahl von Tuberkelbacillen wird in den Knötchen des Netzes, die aus reticulirtem, theilweise riesenzellenhaltigem und Käseheerde einschliessendem Granulationsgewebe bestehen, sowie in einem untersuchten, verkästen Lymphknoten, der von der Leberpforte stammte, gefunden.

Thier 31 wird am 27. März 1895, also 8 Wochen nach der Impfung, todt in seinem Stall gefunden. In der vorderen Bauchwand, in der Nähe

der Impfstelle, findet sich ein im Centrum verkäster Lymphknoten. Im Netz sind sehr zahlreiche miliare und submiliare Knötchen, sowie einige grössere, die sich aus Gruppen von kleinen zusammensetzen. Zahlreiche mesenteriale und portale, sowie einige retroperitonäale Lymphknoten sind vergrössert und verkäst. Auf der unteren Fläche des Zwerchfells finden sich einzelne submiliare graue Knötchen. In der mässig vergrösserten Milz finden sich sehr zahlreiche kleinere und grössere, graue Knötchen, von denen sich die grösseren aus kleinen, submiliaren zusammensetzen, von denen manche Verkäsung zeigen. An der Leberoberfläche sind zahlreiche Einziehungen vorhanden, und sowohl an Stelle von diesen Einziehungen, als auch über die übrige Schnittfläche förmlich ausgesät, findet sich eine überaus grosse Zahl von kleinen grauen Knötchen und grauen, netzförmig sich verzweigenden Zügen, die sich wiederum aus kleinen Knötchen zusammensetzen. Manche der Knötchen erreichen nahezu die Grösse einer Linse, und die grösseren sind deutlich verkäst.

Ueber die Lungen ziemlich gleichmässig verbreitet, finden sich nicht sehr zahlreiche und meist nur einzeln stehende, graue Knötchen, von denen einige Stecknadelkopfgrösse erreichen. Ein vergrösserter Lymphknoten hinter dem Manubrium sterni ist in seinem Centrum stark verkäst.

Bei der mikroskopischen Untersuchung finden sich in Milz, Leber, Lunge, im Netz, sowie in dem verkästen Lymphknoten aus der vorderen Bauchwand Tuberkelbacillen in ganz ungemein grosser Zahl. In den Lungenknötchen liegen dieselben sowohl im interstitiellen Gewebe, als auch zwischen den die Alveolen ausfüllenden grossen Epithelien und gelapptkernigen Leukocyten.

Thier 32 stirbt schon am 1. Februar 1895,

Thier 33 am 2. Februar 1895, beide an eitriger Peritonitis.

IX. Versuch.

Weibliche Leiche, 16 Jahre alt, gestorben 6. Februar 1895, obducirt 7. Februar. Anatomische Diagnose: Acute Miliartuberculose der Lungen, der Nieren, der Leber, des Herzens, der Milz, des Netzes, des Peritonäums und der bronchialen Lymphknoten. (Halsorgane und Gehirn durften nicht secirt werden; klinisch lag die Vermuthung nahe, dass hier primäre Erkrankungsheerde lagen.)

Die mikroskopische Untersuchung des linken Eierstockes lässt keine tuberculösen Veränderungen erkennen.

Der linke Eierstock wird nach seiner Entnahme aus der Leiche zunächst 3½ Stunden in Sublimat gelegt, dann abgewaschen, und aus seiner Mitte etwa erbsengrosse Stückchen herausgeschnitten. Je 1 oder 2 solche Stückchen werden dann in die Bauchhöhle von

Thier 34, weiblichem Meerschweinchen,

Thier 35, weiblichem Meerschweinchen,

Thier 36, weiblichem Meerschweinchen, gebracht.

Thier 34 stirbt am 13. April 1895, also reichlich 9 Wochen nach der Impfung. Es ist sehr stark abgemagert; doch kann eine Todesursache nicht

festgestellt werden. Aber auch tuberculöse Veränderungen werden weder makroskopisch noch mikroskopisch gefunden.

Thier 35 wird am 13. April 1895 getödtet. Auch dieses erweist sich sowohl bei der makroskopischen, als bei der mikroskopischen Untersuchung vollständig frei von tuberculösen Veränderungen.

Thier 36 stirbt am 18. März 1895, also 5½ Wochen nach der Impfung, an schwerer Uterusblutung nach der Geburt eines Jungen. Auch bei ihm hat sowohl die makroskopische als die mikroskopische Untersuchung auf tuberculöse Veränderungen ein völlig negatives Resultat.

X. Versuch.

Weibliche Leiche, E. G., 50 Jahre alt, gestorben 22. Februar 1895, obducirt 23. Februar. Anatomische Diagnose: Granularatrophie der Nieren, links mit zahlreichen Colloidcysten, verkalkte Glomeruli und Kalkinfarkte der Papillen. Hypertrophie des Herzens, besonders des linken Ventrikels. Tuberkelartige Heerdchen im rechten, Emphysem am linken Ventrikel. Tuberculose der Nebennieren und der Leber. Cholestearinsteine. Chronische adhäsive Peritonitis mit eingestreuten käsig-tuberculösen Knoten in den Verwachsungen. Ausgedehnte Tuberculose der Lymphknoten des Bauches, aber auch der mediastinalen und cervicalen Lymphknoten. Endometritis tuberculosa. Kleine Erweichungsheerde in den grossen Ganglien und Erweiterung der perivasculären Lymphräume daselbst. Pachymeningitis adhaesiva. Exostoses externae et internae Calvariae. Allgemeiner Hydrops, hydropische inguinale u. s. w. Lymphknoten. Struma suprarenalis sinistra. Glottisödem.

Die mikroskopische Untersuchung der beiden Eierstöcke lässt keine tuberculösen Veränderungen auffinden.

Die Eierstöcke werden nach ihrer Entnahme aus der Leiche zunächst 1½ Stunden in Sublimat gelegt. 5—6 beinahe linsengrosse Stückchen vom linken Eierstock werden in die Bauchhöhle von

Thier 37, weiblichem Meerschweinchen, gebracht;

eben so viele und eben so grosse Stückchen vom rechten Eierstock werden zwischen die geraden Bauchmuskeln und das Peritonäum von

Thier 38, weiblichem Meerschweinchen, gebracht.

Thier 37 wird am 27. April 1895, also 9 Wochen nach der Impfung, getödtet.

Thier 38 stirbt am 8. April 1895, also 6 Wochen nach der Impfung, sehr stark abgemagert. Bei keinem der beiden Thiere werden weder makroskopisch noch mikroskopisch irgend welche tuberculöse Veränderungen gefunden.

XI. Versuch.

Männliche Leiche, Ch. W., 44 Jahre alt, gestorben 24. Februar 1895, obducirt 25. Februar. Anatomische Diagnose: Grosser Conglomerattuberkel in der rechten Kleinhirnhemisphäre mit Erweichung in der Umgebung sowohl im Kleinhirn, wie im gedrückten und verschobenen Pons und Medulla oblongata. Hydrocephalus aller Höhlen. Kleiner Tuberkelknoten an der

Oberfläche des rechten Corpus striatum. Druckerscheinungen an der gesammten Gehirnoberfläche. Tuberculose der Nebennieren und der Lymphknoten. Hydrops der Gallenblase und Gallensteine.

Die mikroskopische Untersuchung des rechten Hodens, sowie der Wand der linken Samenblase ergiebt keine tuberculösen Veränderungen.

Die genannten Organe werden nach ihrer Entnahme aus der Leiche zunächst ½ Stunde in Sublimat gelegt.

Der Inhalt der linken Samenblase wird mit der gleichen Menge Kochsalzlösung verdünnt, und von dem Gemisch wird 1 Pravaz'sche Spritze in die Bauchhöhle von

Thier 39, weiblichem Meerschweinchen, gespritzt.

Ferner werden 4 etwa erbsengrosse Stückchen aus der Mitte des rechten Hodens in die Bauchhöhle von

Thier 40, weiblichem Meerschweinchen, gebracht.

Als die beiden Thiere am 27. April 1895, also reichlich 2 Monate nach der Impfung, getödtet wurden, ergab weder die Section, noch die mikroskopische Untersuchung der Organe irgend welche tuberculösen Veränderungen.

Im Anschluss an diese Experimente und Untersuchungen berichte ich noch über einige andere, zu denen mir Junge und Föten dienten, welche von den in den erwähnten Experimenten tuberculös gewordenen Thieren abstammten.

Auf S. 121 ist erwähnt, dass im Uterus des am 11. October 1894 geimpften und am 15. December getödteten und tuberculös befundenen Meerschweinchens 16 2 Eier gefunden wurden. Diese benutzte ich zu meinem

VI. Versuch.

Der Uterus wird uneröffnet herausgeschnitten, zunächst 4 Stunden in Sublimat gelegt und dann in sterilisirter Kochsalzlösung abgewaschen. Dann werden die Uterushörner aufgeschnitten, und die Eier, von denen das eine etwa haselnussgross, das andere etwa bohnengross ist, herausgenommen, wiederum für kurze Zeit in Sublimat gelegt und in Kochsalzlösung abgewaschen. Das grössere der beiden Eier wird aufgeschnitten und der Embryo herausgenommen. Sowohl dieser Embryo, als auch die Eihäute desselben, als auch das kleinere der beiden Eier werden in sterilen Schalen in kleine Stücke zerschnitten. Dann wird der Embryo des grösseren Eies

Thier 25, einem männlichen Meerschweinchen,

die Eihäute desselben Eies

Thier 26, einem männlichen Meerschweinchen,

das kleinere Ei

Thier 27, einem männlichen Meerschweinchen, in die Bauchhöhle gebracht.

Sämmtliche 3 Thiere werden am 9. März 1895, also 12 Wochen nach der Impfung, getödtet.

Bei Thier 25 findet sich in der Lunge im rechten Mittellappen ein stecknadelkopfgrosses, dunkelgraurothes Knötchen, das sich bei der mikro-

skopischen Untersuchung als bronchopneumonischer Heerd erweist mit vielen gelapptkernigen Leukocyten und abgestossenen Lungenepithelien im Lumen der Alveolen, jedoch weder histologische Zeichen von Tuberculose, noch Tuberkelbacillen erkennen lässt. Die übrigen Organe weisen keine wesentlichen Veränderungen auf.

Bei Thier 26 finden sich in der Nähe der Laparotomiestelle unter dem Peritonäum einige kleine graue, im Centrum verkäste Knötchen, sowie eine grössere Zahl von ähnlichen, hirsekorngrossen und etwas grösseren Knötchen im Netz. Namentlich in der vergrösserten Milz, aber auch in der Leber ist eine ziemlich grosse Zahl von miliaren und submiliaren, grauen und graugelben Knötchen, die meist zu kleinen Gruppen gestellt sind. Eben solche Knötchen, jedoch nur in geringer Zahl, finden sich auch in den Lungen. Ferner sind eine grosse Zahl von mesenterialen, portalen und einige retroperitonäale Lymphknoten vergrössert und verkäst, während die Lymphknoten in der Brusthöhle wohl etwas vergrössert sind, auch auf der Schnittfläche kleinste Knötchen, jedoch nirgends Verkäsung erkennen lassen.

Bei der mikroskopischen Untersuchung finden sich sehr zahlreiche Tuberkelbacillen in den Knötchen aus der Nähe der Laparotomiestelle, und ebenso in einem mesenterialen und einem portalen Lymphknoten; weniger zahlreich sind die Tuberkelbacillen in den Knötchen des Netzes, der Lunge, der Milz und der Leber.

Bei Thier 27 findet sich im Netz eine grössere Menge grauer, derber Knötchen, die jedoch nichts von Verkäsung erkennen lassen, ferner abnorme Verwachsungen zwischen Leber und Colon transversum, sowie zwischen einzelnen Darmschlingen. Die mikroskopische Untersuchung ergiebt, dass es sich hier nicht um tuberculöse Veränderungen handelt, sondern um eine Einheilung von Fremdkörpern, die in Pflanzenfasern bestehen. Dieser Befund findet darin seine Erklärung, dass bei der Laparotomie in Folge von starker Unruhe des Thieres eine grosse Menge Darmschlingen aus der Laparotomiewunde vorgefallen und dabei mit nicht rasirten Theilen des Felles in Berührung gekommen war. Ausserdem finden sich in der Leber kleinste graue Heerde, die sich mikroskopisch als circumscripte Nekrosen erweisen. Von tuberculösen Veränderungen oder Tuberkelbacillen ist nichts aufzufinden.

XII. Versuch.

Das am 11. Juli 1894 geimpfte und am 13. September getödtete und tuberculös befundene Meerschweinchen 4 (s. S. 116 und 117) hatte am 2. September 3 Junge geworfen, die 10 Tage von der Mutter genährt wurden. Eines dieser jungen Thiere starb am 14. September, wurde aber nicht secirt, da es aus Versehen vorzeitig beseitigt wurde. Die beiden anderen wurden zusammen in einem besonderen Käfig gehalten. Sie entwickelten sich beide ganz gut; nur bekam das eine davon (Thier 4a, männlich) häufig epileptiforme Krampfanfälle. Beim anderen (Thier 4b, weiblich) wurde nichts Derartiges beobachtet. Beide wurden am 20. März 1895, also reichlich 6½ Monate alt, getödtet. Bei keinem von beiden liessen sich weder makro-

skopisch noch mikroskopisch tuberculöse Veränderungen nachweisen, obwohl besonders auch die Lymphknoten, von denen die cervicalen, namentlich bei Thier 4 a, etwas vergrössert waren, möglichst genau nachgesehen wurden. Auch die Gehirnsection brachte keinen abnormen Befund.

Es wurden nun noch grössere Stücke Leber, je etwa 2½ g, weiter verimpft. Da ich mich dazu erst am Schluss der Section entschloss, so legte ich die Stücke Leber zunächst für 2½ Stunden in Sublimat, spülte sie dann in sterilisirter Kochsalzlösung gründlich ab, und schnitt sie in kleine Stückchen. Die dem Thier 4 a entnommenen Leberstückchen brachte ich in die Bauchhöhle von

Thier 41, einem jungen männlichen Meerschweinchen,

die dem Thier 4 b entnommenen Leberstückchen in die Bauchhöhle von

Thier 42, einem weiblichen Meerschweinchen.

Thier 41 wird am 29. Juni 1895, also mehr als 3 Monate nach der Impfung, getödtet. Es lassen sich jedoch keinerlei tuberculöse Veränderungen an ihm nachweisen.

Thier 42 stirbt am 23. März 1895 an eitriger Peritonitis.

XIII. Versuch.

Das am 11. October 1894 geimpfte und am 15. December getödtete und tuberculös befundene Meerschweinchen 15 (oder 16) (s. S. 120) hatte am 27. November 1 weibliches Junges (Thier 15 a) geworfen, das etwa 10 Tage von der Mutter genährt und dann in einem besonderen Käfig gehalten wurde. Es entwickelte sich ganz gut. Am 25. März 1895, also 4 Monate alt, wurde es getödtet. Weder bei der Section, noch bei der mikroskopischen Untersuchung der verschiedenen Organe, wobei namentlich auch 2 etwa linsengrosse Halslymphknoten, sowie ein trachealer und ein retrosternaler genau untersucht wurden, konnte irgend etwas von Tuberculose gefunden werden.

Die Section wurde damit begonnen, dass die Bauchhöhle mit geglühten Instrumenten geöffnet, und dann mit anderen geglühten Instrumenten aus der Leber von 2 Lappen grössere Stücke abgeschnitten wurden, die zusammen etwa 2½ g wogen. Diese wurden in kleine Stücke zerschnitten und dann in die Bauchhöhle von

Thier 43, einem männlichen Meerschweinchen,

gebracht. Leider ging das Thier durch die Schuld des Wärters verloren.

Fasse ich nun zum Schluss die Resultate meiner Experimente kurz zusammen, so habe ich in 5 Fällen mit Hodensubstanz und Samenblaseninhalt von tuberculösen, männlichen Leichen experimentirt und dabei in 3 Fällen mit dem Samenblaseninhalt, in einem Fall gleichzeitig auch mit der Hodensubstanz positive Resultate erzielt, insofern als wenigstens die geimpften Meerschweinchen tuberculös wurden, während freilich die zugehörigen Kaninchen stets gesund blieben. In 4 Fällen habe ich sodann

mit Eierstocksubstanz tuberculöser Frauen experimentirt, wovon jedoch ein Fall ausser Betracht zu lassen ist, da die beiden geimpften Thiere vorzeitig starben; von den 3 übrigen Fällen von Impfung mit Eierstocksubstanz ist ein positives Resultat zu verzeichnen. Die Verimpfung des Samenblaseninhalts eines tuberculösen Meerschweinchens hatte keine Tuberculose der Impfthiere im Gefolge.

Unter den 4 positiven Fällen hatte es sich in einem Fall (I. Versuch), der der einzige war, in dem auch die Impfung der Hodensubstanz Tuberculose der Impfthiere nach sich zog, neben chronischer Lungen-, Kehlkopf- und Darmtuberculose auch um miliare tuberculöse Eruptionen in Nieren und Leber gehandelt, ein Zeichen, dass sicherlich Tuberkelbacillen im Blute gekreist hatten. In einem anderen Fall (VIII. Versuch) handelte es sich um chronische Lungentuberculose und dabei um chronische Tuberculose des uropoëtischen Systems nebst der Prostata, wobei also leicht Gelegenheit gegeben war, dass Tuberkelbacillen auch in die Samenblasen gelangten, trotzdem dass mikroskopisch keine tuberculösen Veränderungen der Samenblasenwand nachzuweisen waren. Der Hoden erwies sich in diesem Fall sowohl mikroskopisch, wie durch die Impfung als gesund. Im 3. positiven, männlichen Fall (IV. Versuch) bestand Wirbeltuberculose und frische und alte Pleuritis, während die Lungen nicht erkrankt waren.

Der mit Eierstocksubstanz angestellte Versuch mit positivem Ausfall (VII. Versuch) bezog sich auf eine Frau, die ausser an chronischer Tuberculose des Respirations- und Darmtractus auch an tuberculöser Peritonitis gelitten hatte. Da aber die zur Impfung benutzten Stückchen aus der Mitte des Eierstocks genommen waren, und ausserdem der Eierstock vorher 1½ Stunden in Sublimat gelegen hatte, so ist wohl nicht anzunehmen, dass der positive Ausfall etwa durch Tuberkelbacillen, die nicht aus dem Ovarium selbst stammten, bedingt war.

Unter den negativen Fällen handelte es sich in einem (IX. Versuch) um acute allgemeine Miliartuberculose, in einem anderen (II. Versuch) neben chronischer Lungentuberculose um miliare Tuberculose in den verschiedensten Organen, und auch in dem Versuch mit dem Samenblaseninhalt eines Meerschweinchens (III. Versuch) war die Tuberculose verallgemeinert, wenn auch noch nicht weit vorgeschritten. Also auch in diesen Fällen

lag die Möglichkeit sehr nahe, dass Tuberkelbacillen mit dem Blute in die Geschlechtsdrüsen hätten gelangen können. Beim X. Versuch war wenigstens die Bauchhöhle und deren Organe, selbst der Uterus tuberculös erkrankt; trotzdem gab die Impfung mit Eierstocksubstanz ein negatives Resultat. Im letzten negativen Fall (XI. Versuch) waren freilich die tuberculösen Heerde auf wenige Organe, Gehirn, Nebennieren und Lymphknoten, beschränkt.

Die Zahl meiner Experimente ist zu gering, um aus ihnen allgemeine Schlüsse ziehen zu können. Doch zeigen sie, dass die Annahme, im Sperma kommen überhaupt keine virulenten Tuberkelbacillen vor, nicht richtig ist. In den von mir untersuchten Fällen konnte ich sogar verhältnissmässig häufig, 3mal in 5 Fällen, solche nachweisen. Dass ich auch bei Verimpfung von Hoden- und Eierstocksubstanz je einmal ein positives Resultat bekam, ist schon deshalb weniger für irgend einen Schluss zu verwerthen, da bei der gewählten Versuchsanordnung der Einwand immer als berechtigt bestehen bleibt, dass sich nicht beurtheilen lässt, ob die Tuberkelbacillen in dem functionirenden Gewebe der betreffenden Organe, oder aber in dem in diesen Organen enthaltenen Blut vorhanden waren. Viel eher möchte ich hier ein negatives Moment noch besonders hervorheben, nehmlich die Thatsache, dass ich in 2 Fällen, in denen der Inhalt der Samenblasen Tuberculose der Impfthiere, wenigstens der Meerschweinchen, hervorrief, mit der Hodensubstanz keine Tuberculose der Impfthiere erzielte. Wiewohl auch hierbei Zufälligkeiten mitspielen können, so stimmt dieser Umstand doch auch überein mit der von Maffucci auf Grund seiner Experimente aufgestellten Theorie, dass nicht der Hoden die Tuberkelbacillen abgebe, sondern dass die Schleimhaut der Samenbläschen dies besorge, eine Theorie, für die sich ja, wie schon oben erwähnt, auch die Resultate anderer Experimentatoren verwerthen lassen (vgl. S. 108 und 111).

Was endlich meine wenigen Experimente mit den Früchten tuberculöser Mutterthiere betrifft, so sind diese für die Lehre von der Erblichkeit der Tuberculose wenig günstig ausgefallen. Denn ich hatte nur ein positives Resultat, und auch dies war nur durch Verimpfung der Eihäute erzielt, während der darin enthaltene Embryo sich als nicht infectiös erwies, eben so wenig

wie sein Zwillingsbruder mit sammt seinen Eihäuten. Die im XII. Versuch erwähnten jungen Meerschweinchen waren 53 Tage nach der Infection ihrer Mutter geboren worden, während die Tragzeit der Meerschweinchen nicht viel länger, nehmlich 63 Tage[1]), beträgt. Die Chancen also, dass Tuberkelbacillen von der Mutter auf die Früchte übergingen, waren günstige, und da die untersuchten Jungen 6½ Monate alt wurden, so war selbst für eine späte Entwicklung tuberculöser Veränderungen reichlich viel Zeit gegeben. Das zum XIII. Versuch benutzte Meer-

[1]) Nach Gärtner, a. a. O. S. 157.

Diagnose der zur Untersuchung benutzten Fälle	Mit Sperma geimpft	Davon wurden tuberculös	Es starben an Peritonitis	Nicht tuberculös wurden
I. Chronische Lungen-, Kehlkopf- und Darmtuberculose. Miliare Tuberkel in Nieren und Leber.	2 (dabei 1 Kaninch.)	1	—	1 (Kaninch.)
II. Chronische Lungentuberculose. Miliartuberculose in Lungen, Milz, Nieren, Darm und Leber (?).	4 (dabei 2 Kaninch.)	—	—	4 (dabei 2 Kaninch.)
III. Impftuberculose des Netzes und der portalen Lymphknoten. Miliartuberculose der Milz, Leber und Lunge (Meerschweinchen).	2	—	—	2
IV. Wirbeltuberculose. Ileopsoasabscesse. Frische und alte Pleuritis.	4 (dabei 2 Kaninch.)	2	—	2 (Kaninch.)
V. Käsige Bronchopneumonie.	—	—	—	—
VII. Chronische Lungen-, Darm- und Larynx- (?) Tuberculose. Peritonitis tubercul.	—	—	—	—
VIII. Chronische Lungentuberculose. Chronische Tuberculose der Leber, der Niere, des Ureters, der Blase und der Prostata. Miliartuberculose des Peritonäums.	2	2	—	—
IX. Acute Miliartuberculose in Lungen, Nieren, Leber, Herz, Milz, Netz, Peritonäum, bronchialen Lymphknoten.	—	—	—	—
X. Chronische Tuberculose der Nebennieren und der Leber. Chronische tuberculöse Peritonitis. Endometritis tubercul.	—	—	—	—
XI. Conglomerattuberkel im Kleinhirn und im Corpus striatum. Tuberculose der Nebennieren und der Lymphknoten.	1	—	—	1
In Summa:	15	5	—	10
Dabei:	5 Kaninch.	—	—	5 Kaninch.
In:	6 Versuchen	3 Versuchen	—	5 Versuchen

schweinchen war 47 Tage nach der Impfung seiner Mutter geboren, und es wurde immerhin auch 4 Monate lang am Leben gelassen; trotzdem war nichts Tuberculöses an ihm nachzuweisen.

Es bestätigen also meine Beobachtungen die auch von anderer Seite wiederholt durch Experimente begründete Annahme, dass der Uebergang von Tuberkelbacillen von der Mutter auf die Frucht sicherlich nicht zur Regel gehört.

Zur besseren Uebersicht gebe ich zum Schluss noch eine tabellarische Zusammenstellung meiner Impfversuche mit den Geschlechtsdrüsen und dem Sperma tuberculöser Individuen.

Mit Hodensubstanz geimpft	Davon wurden tubercul.	Es starben an Peritonit.	Nicht tuberculös wurden	Mit Eierstocksubst. geimpft	Davon wurden tubercul.	Es starben an Peritonitis	Nicht tuberculös wurden
2 (dabei 1 Kaninch.)	1	—	1 (Kaninch.)	—	—	—	—
4 (dabei 2 Kaninch.)	—	—	4 (dabei 2 Kaninch.)	—	—	—	—
—	—	—	—	—	—	—	—
4 (dabei 2 Kaninch.)	—	—	4 (dabei 2 Kaninch.)	—	—	—	—
—	—	—	—	2	—	2	—
—	—	—	—	2	1	1	—
2	—	2	—	—	—	—	—
—	—	—	—	3	—	—	3
—	—	—	—	2	—	—	2
1	—	—	1	—	—	—	—
13	1	2	10	9	1	3	5
5 Kaninch.	—	—	5 Kaninch.				
5 Versuchen	1 Versuch	1 Versuch	4 Versuchen	4 Versuchen	1 Versuch	2 Versuchen	2 Versuch.

V.

Untersuchungen über die Häminprobe.

(Aus dem pharmakologischen Laboratorium von Prof. L. Lewin.)

Von L. Lewin und W. Rosenstein
in Berlin.

I. Einleitung.

Seit langer Zeit nimmt die Häminprobe auf Blut in der forensischen Medicin eine wichtige Stellung ein. Aus mehreren Gründen hat sie diese erlangt und behauptet. Die Reagentien für die Anstellung derselben sind einfach und leicht erhältlich und ein Mikroskop in den Händen derer, die solche Untersuchungen unternehmen. Die Methode an sich ist ausserdem so leicht, dass selbst Nichtmediciner, Chemiker u. a. m. vor Gericht gutachtliche Aeusserungen auf Grund derselben abgaben. Nun ist, vorausgesetzt, dass die Betreffenden wirklich die Uebung im Erkennen dieser Krystalle besitzen, das Produkt der angewandten Methode zweifellos eindeutig. Aber auf Grund persönlicher Erfahrungen müssen wir behaupten, dass selbst das Postulat des Erkennenkönnens von Krystallen oder krystallähnlichen Massen, die sich bei der sogenannten Häminprobe gebildet haben, nicht immer von Seiten derer erfüllt ist, die diese Reaction für forensische Zwecke anstellen. Was aber viel schwerer in's Gewicht fällt, ist die Thatsache, die nur denen bekannt ist, die sich speciell auf Grundlage chemisch-forensischer Studien mit diesem Gegenstand abgegeben haben, dass es nicht wenige Umstände giebt, die entweder die typischen Krystallformen dieses Produktes so verändern, dass der Nachweis dadurch besonders erschwert ist, oder überhaupt das Entstehen des Hämin verhindern, wenngleich zweifellos, und auf andere Weise nachweisbar, Blut in dem Untersuchungsobjecte sich vorfand.

Nicht um ganz gleichgültige Dinge handelt es sich bei derartigen Untersuchungen, und deswegen ist die Praxis, die

sich hie und da bei Gerichten eingebürgert hat, derartige Untersuchungen nur von Chemikern ausführen zu lassen, unter allen Umständen als unzulässig und vielleicht sogar gefahrvoll anzusehen. Der Chemiker kann nicht alle jene Untersuchungen kennen, die in den medicinischen Zeitschriften der verschiedenen civilisirten Völker über diesen Gegenstand erschienen sind und noch erscheinen, und deswegen fehlt ihm das nothwendige Maass kritischer Beurtheilung, deren Basis ausreichende Kenntniss von Thatsachen sein muss.

So viel bisher auch in mühevollen Untersuchungen an thatsächlichem Material über die eigenthümlichen Gebilde, die man als Häminkrystalle bezeichnet, zu Tage gefördert ist, so sehr man auch bemüht war, Einblicke in die Reaction zu gewinnen, die zum Entstehen der Krystalle Anlass giebt, so gähnen doch demjenigen, der sich eingehender mit dem Studium der Frage abgeben will, überall Lücken entgegen. Vielleicht werden die folgenden Zeilen dazu beitragen, die eine oder die andere derselben zu überbrücken.

II. Die Methoden der Hämindarstellung.

Schon vor der Entdeckung der Häminkrystalle durch Teichmann war es Funke gelungen, aus Blut Krystalle darzustellen. Er hatte jedoch weder eine gute Methode für ihre Gewinnung angegeben, noch war er über ihre Zusammensetzung im Klaren.

Der Wunsch, die Funke'sche Methode zu vertiefen und gleichzeitig die Entstehung und Zusammensetzung der Krystalle in das rechte Licht zu setzen, war für Teichmann die Veranlassung zu jenen Untersuchungen, die zur Entdeckung der Häminkrystalle führten. Es erschien Teichmann von vornherein als zweifellos, dass die organischen Bestandtheile der rothen Blutkörperchen die Bildungsstätte der Krystalle sein müssten. Um zu entscheiden, welcher Bestandtheil der Blutkörperchen den Krystallen den Ursprung gäbe, löste er die getrocknete Blutkörperchenmasse in verschiedenen Lösungsmitteln auf und fand hierbei, dass eine Lösung der Blutkörperchen in Essigsäure, eingetrocknet, unter dem Mikroskop Krystalle zeigte. Er schlug für diese Krystalle den Namen Hämin vor.

Wie so manche Entdeckung auf medicinischem Gebiete, war auch diejenige der Häminkrystalle eine zufällige. Es lag Teichmann, als er seine Untersuchungen über die Krystallisationsfähigkeit des Blutes begann, ganz fern, eine neue Krystallform aus dem Blute darzustellen. Auch die Bedeutung, welche die Darstellung von Krystallen für die Erkennung von Blut in der forensischen Medicin erlangen könnte, mag ihm damals noch nicht zum Bewusstsein gekommen sein. Als er freilich nach der Entdeckung der Häminkrystalle erkannt hatte, wie geringe Mengen von Blut zur Bildung derselben ausreichten, konnte ihm der hohe praktische Nutzen seiner Entdeckung nicht mehr verborgen bleiben.

Die ursprüngliche, von Teichmann angegebene Methode der Hämindarstellung hat im Lauf der Zeit viele Modificationen erfahren, die zum Theil für klinische und forensische Untersuchungen nicht ohne Bedeutung sind und auch zur Kenntniss vom Wesen und der Entstehung des Hämins manches, wenngleich nur wenig, beigetragen haben. So berichtete Teichmann selbst in einer zweiten Mittheilung die Thatsache, dass ein mit destillirtem Wasser rein ausgewaschener Niederschlag aus dem Blute nur dann Krystalle liefere, wenn man ihm ausser der Essigsäure Chlornatrium oder ein anderes Chlorid oder Chlorür zusetzt. Damit war die Betheiligung der Chlorverbindungen des Blutes

	Reines Blut, trocken oder flüssig?	Präparirtes Blut.	Essigsäure.
Teichmann, Zeitschr. f. rat. Med. N. F. III. Bd. 1853. S. 375.	Trocken.	—	Viel.
Büchner und Simon, Dieses Archiv. Bd. 15. 1858. S. 50.	Trocken oder flüssig.	—	Kleiner Ueberschuss der Säure.
Virchow, Dieses Archiv. Bd. 12. 1857. S. 334.	Trocken.	—	So viel, dass der Raum unter dem Deckglas damit erfüllt ist.
Eyssautier bei Morache, Ann. d'Hyg. publ. Sér. 3. Tom. V. 1881. p. 17.	Flüssig.	—	4fach verdünnt, 3—4 Tropfen.

an der Bildung der Häminkrystalle erwiesen. Die Methode, Häminkrystalle durch Erwärmen von Blut mit Kochsalz und Eisessig zu gewinnen, wird noch heute in der forensischen Medicin zum Nachweis von Blut benutzt.

Die Essigsäure ist, wie schon Teichmann fand, ersetzbar durch Wein-, Oxal-, Citronen- oder Milchsäure. Auch bei der Darstellung der von Bikfalvi zuerst beschriebenen Brom- und Jodhämatinkrystalle kann man statt des Eisessigs eine alkoholische (nicht wässrige) Lösung von Oxal- oder Weinsteinsäure benutzen. Ferner zeigen sich unter gewissen Verhältnissen zur Erzeugung von Krystallen geeignet: Pikrinsäure, Salzsäure, Schwefelsäure, Aepfelsäure, Benzoësäure, Salicylsäure, Ameisensäure, Propionsäure, Buttersäure, Gallussäure. Die übrigen Modificationen der Häminprobe bestehen im Wesentlichen darin, dass das Blut nicht unmittelbar der Einwirkung einer Säure unterworfen wird, sondern dass vorher in ihm ein Niederschlag erzeugt oder eine Extraction vorgenommen, und die Häminprobe erst mit dem Niederschlag, bezw. dem Extract angestellt wird.

Vereinzelt ersetzte man, was thatsächlich angängig ist, das Kochsalz durch andere Salze, Chlorammonium, Bromkalium u. a. m.

Die folgende tabellarische Uebersicht lässt die verschiedenen Verfahrungsweisen leicht erkennen.

Kochsalz		Temperatur.	Andere Säuren.	Andere Salze.	Vergrösserung.
nothwendig?	Menge, fest oder in Lösung?				
Nein.	—	20—50° R.	Oxalsäure, Weinsäure, Citronensäure, Milchsäure.	—	—
Nur, wenn d. Blut seiner Salze beraubt ist.	Ein kleinstes Körnchen.	In der Kälte oder bei 40—60° C.	—	—	300
—	Etwa die Hälfte des Blutes.	Abdampfen bei gelindem Kochen über einer Flamme.	—	—	—
—	1 Tropfen einer Lösung 0,5 : 100.	Erwärmung, aber nicht bis zum Kochen.	—	—	—

	Reines Blut, trocken oder flüssig?	Präparirtes Blut.	Essigsäure.
Morache, Ann. d'Hyg. publ. Sér. 3. Tom. V. 1881. p. 17.	—	—	+
Janert, Die Häminkrystalle. Inaug.-Diss. Greifswald 1875.	Trocken.	—	Einige Tropfen.
Mialhe, Lefort, Mayet et Cornil, Répert. de Pharmac. 1873. 10 juill.	Trocken.	—	—
Brücke, Wien. med. Wochenschr. 1857. VII. S. 425.	Trocken oder flüssig.	—	+
Axenfeld, Annal. di chim. e farmac. Ser. IV. 6. 1887. p. 98.	—	—	—
Hoppe-Seyler, Handbuch d. phys. u. path.-chem. Analyse. 1893.	Flüssig.	—	10—20 Tropfen.
Bikfalvi, Centralblatt f. d. med. Wissensch. 1886. No. 17.	Trockenes, chlorfreies Blut.	—	+
Teichmann, Zeitschr. f. rat. Med. N. F. Bd. 8. 1856.	—	Mit destillirtem Wasser rein ausgewaschener Niederschlag aus dem Blut.	In gehöriger Menge.
Derselbe, ebendaselbst.	—	Niederschlag im Blut durch $CuSO_4$. Extrahirt mit schwefelsäurehaltigem Alkohol.	—
Simon, Dieses Archiv. 1859. Bd. 16. S. 170.	—	Darstellung chemisch reinen Hämatins.	+
Gunning u. v. Geuns, Chem. Centralbl. 1871. 35.	—	Eine mit Wasser verdünnte Blutlösung wird mit essigsaurem Zink gemischt; es entsteht ein röthlicher Niederschlag.	+

Kochsalz		Temperatur.	Andere Säuren.	Andere Salze.	Vergrösserung.
nothwendig?	Menge, fest oder in Lösung?				
Die Salze des Blutes können ausreichen.	2—3 Tropfen einer Lösung von 1 : 1000.	Mässiges Erwärmen oder spontanes Verdampfenlassen.	—	—	800 bis 1200
Nein.	—	Erwärmung bis zur Blasenbildung.	—	—	—
—	Ein Körnchen.	Wiederholtes Erwärmen bis zum Kochen.	—	—	300 bis 400
—	Einige Tropfen einer Kochsalzlösung.	Erwärmung auf dem Wasserbad.	—	—	—
—	—	—	Salzsäure, Schwefelsäure, Apfelsäure, Benzoësäure, Salicylsäure, Pikrinsäure.	—	—
Nur bei eingetrockneten Flecken.	—	Einmaliges Aufkochen auf dem Wasserbade.	—	—	300
Nur bei chlorfreiem Blut.	—	—	Oxalsäure und Weinsäure in alkoholischer Lösung.	Bromnatrium, Bromkalium, Bromammonium, Jodnatrium, Jodkalium.	—
Ja.	—	—	—	Bariumchlorid, Strontiumchlorid, Kaliumchlorid, Lithiumchlorid, Calciumchlorid, Ammoniumchlorid, Manganchlorid, Zinnchlorid, Eisenchlorid, Quecksilberchlorid.	—
—	—	—	—	—	—
Ja.	—	—	—	—	—
—	—	—	—	—	—

	Reines Blut, trocken oder flüssig?	Präparirtes Blut.	Essigsäure.
Huenefeld, Die Blutproben vor Gericht. 1875.	—	Extraction des Blutes mit Alkohol und Ammoniak.	+ in statu nasc.
Struve, Dieses Archiv. 1880. Bd. 79. S. 524.	—	Verdünnten blutfarbstoffhaltigen Lösungen setzt man zu: Ammoniak, Gerbsäure, Essigsäure bis zur sauren Reaction; es bildet sich ein Niederschlag von gerbsaurem Hämatin.	+
Gwosdew, Sitzungsberichte d. kais. Akad. d. Wissensch. Wien. Bd. 53. II. 1866.	—	Fällung defibrinirten Blutes mit K_2CO_3, Trocknen des erhaltenen Niederschlages bei höchstens 40° C. und Extraction mit Alkohol.	+
Blondlot, Ann. d'Hyg. publ. Sér. II. Tome 29. 1868. p. 130.	—	Mit ammoniakalischem Alkohol extrahirtes Blut.	Ein wenig mit Wasser verdünnt.
Janert, a. a. O.	—	Defibrinirtes Blut mit Kochsalzlösung geschüttelt, 24 Stdn. stehen gelassen, das rothe Sediment eingetrocknet und gepulvert.	Ueberschuss von Eisessig.
Nencki und Sieber, Arch. f. exp. Path. und Pharm. Bd. 18 S. 404 und Bd. 20 S. 325, und Arch. des Scienc. biol. St. Petersb. 1893. T. II. p. 120.	—	Die gesenkten Blutkörperchen werden mit Alkohol behandelt. Der Niederschlag wird bei gewöhnlicher Temperatur an der Luft getrocknet, zerrieben und mit viel Amylalkohol unter Zusatz wenig starker Salzsäure gekocht, schnell filtrirt, erkalten gelassen.	—
Hoppe-Seyler, Handbuch d. phys. u. path.-chem. Analyse. 1893.	—	Hämatinlösung in schwefelsäurehaltigem Weingeist nach Zusatz von Wasser.	—
Derselbe, ebendaselbst.	—	Oxyhämoglobin aufgelöst in Eisessig.	—

III. Das Nichteintreten der Häminreaction.

Schon bald nach der Entdeckung der Häminkrystalle war es mehreren Untersuchern aufgefallen, dass sich aus Objecten, die zweifellos Blut enthielten, nicht immer Krystalle darstellen liessen. Im Wesentlichen handelte es sich in diesen Fällen um

Kochsalz nothwendig?	Kochsalz Menge, fest oder in Lösung?	Temperatur.	Andere Säuren.	Andere Salze.	Vergrösserung.
Nicht absolut nöthig, doch in d. Regel vortheilhaft.	—	Nicht bis zum Kochen erwärmen.	Ameisensäure.	—	—
Nein.	—	—	—	Ammoniumchlorid.	—
Ja.	Wenig.	—	—	Calciumchlorid.	—
—	—	Nicht bis zur Temperatur der Eiweissgerinnung erwärmen.	—	—	—
—	Nicht zu viel.	40—50° C.	—	—	—
—	—	—	—	—	—
—	Wenig Kochsalz.	—	—	—	300
—	Spur Kochsalz.	—	—	—	—

stark erhitztes, fauliges oder durch chemische Reagentien verändertes Blut.

a. Einfluss der Hitze.

Schon Teichmann gab an, dass das Kochen von Blut die Häminbildung nicht hindert. Später haben sich auch andere Ergebnisse vernehmen lassen. So gab z. B. Hoppe-Seyler an,

dass gekochtes, oder lufttrocken erhitztes Blut die Häminprobe entweder unvollständig, unsicher oder gar nicht liefere, und Blondlot erklärte, dass Blut, mit Wasser bis zur Temperatur der Eiweissgerinnung erhitzt, keine Krystalle entstehen lasse. Augenblicklich muss man auf Grund verschiedener, sehr sorgfältiger Untersuchungen Folgendes annehmen: Erwärmt man verdünntes Blut allmählich bis zum Kochpunkte, so lässt sich aus ihm Hämin gewinnen, aber nicht wenn das Blut bis zur Trockne verdampft worden war. Andererseits kann man nach übereinstimmenden Angaben von Katayama[1]) und Hammerl[2]) Blut einige Zeit bis zu etwa 142° C. erhitzen, ohne dass es dadurch die Fähigkeit Häminkrystalle zu liefern, verliert. Nach dem Erwärmen desselben bis 100° C. während einer Stunde erhält man musterhaft schöne, rhombische neben hanfsamenförmigen Häminkrystalle, bei 120° fast ausschliesslich hanfsamenartige, öfter auch Zwillinge und Mehrlinge. Die bei 140° erhitzte Blutmasse lieferte in mehr als $\frac{2}{3}$ der Versuche keine und in den übrigen kleine hanfsamenartige Krystalle. Längere Zeit fortgesetztes Erhitzen über 142° lässt die Häminprobe negativ ausfallen.

Auch bei dem Anstellen der letzteren soll eine starke Erhitzung schädlich wirken können, da der kochende Eisessig die Krystalle in statu nascendi wieder zerstört.

Aus blutgetränkter Leinwand, die 3 Wochen lang, täglich 7—8 Stunden der Einwirkung des Sonnenlichtes ausgesetzt war, konnte Hammerl keine Krystalle gewinnen.

b. Einfluss der Fäulniss auf die Häminbildung.

Auch hierüber besteht in den bisherigen Versuchsergebnissen keine Uebereinstimmung. Sicher scheint nur zu sein, dass mässig fauliges Blut Krystalle liefert. Nach Janert, Büchner und Simon bewahrt auch Monate lang aufbewahrtes, fauliges, stinkendes Blut seine Krystallisationsfähigkeit, doch fallen die Krystalle meist sehr klein aus und sehen oft wie angefressen und zerbröckelt aus. Nach Morache soll man in faulendem Blut noch nach mehreren Monaten Krystalle finden, wenn die

[1]) Katayama, Vierteljahrschr. f. gerichtl. Med. N. F. Bd. XLIX. 1888. S. 269.

[2]) Hammerl, Vierteljahrschr. f. gerichtl Med. 1892. Bd. IV. S. 44.

äussere Temperatur niedrig war, dagegen fiele die Probe negativ aus, wenn die Fäulniss, wie z. B. in den Sommermonaten, bei directer Einwirkung der Sonnenstrahlen entstand. Die Dauer der Nachweisbarkeit flüssigen, faulig gewordenen Blutes ist nicht constant. Durchschnittlich lässt es sich durch die Häminprobe 4—5 Monate lang, unter bestimmten Verhältnissen aber auch noch nach 6 Monaten und länger nachweisen. Katzenblut scheint die Eigenschaft, Hämin zu bilden, unter solchen Verhältnissen am längsten zu bewahren[1]).

c. Chemische Beeinflussung des Blutes.

Nur wenige Angaben liegen darüber vor, wie chemische Agentien Blut verändern müssen, um die Häminprobe negativ ausfallen zu lassen. Reiner Alkohol soll nach Blondlot im Blute die Fähigkeit, Krystalle zu bilden, vernichten. Ferner soll Blut, das sich auf gerbsäurereichem Eichen- oder Nussbaumholz befindet, keine oder nur wenig Krystalle liefern.

Mit Kali oder Säure behandeltes Methämoglobin liefert angeblich die Häminkrystalle entweder unvollständig, unsicher oder gar nicht. Blut, das sich 4 Wochen an einer Mauer befunden hatte, und solches, dass 8 Tage lang auf den grünen Blättern eines im Freien stehenden Strauches belassen worden war, lieferte nach Hammerl keine Häminkrystalle. Auch bei verschimmeltem Blut, das mit Gartenerde gemischt war und nach 4 Monaten untersucht wurde, gelang es unter 8—9 Präparaten einmal Krystalle zu erhalten.

Seit geraumer Zeit weiss man, dass frisch gefälltes Eisenoxyd und frisch gefällte Thonerde den Blutfarbstoff aus wässrigen Lösungen aufnehmen, und dass die getrockneten Verbindungen dieser Oxyde mit dem Blutroth von Eisessig nicht gelöst werden, und also — so erklärte man es — keine Häminkrystalle liefern. Selbst gepulverter Thon entzieht einer verdünnten Blutlösung, aber nicht einer concentrirten, nach längerer Zeit Blutfarbstoff. Das Verhalten des letzteren zu Eisenoxyd und Thonerde legt die Möglichkeit nahe, in gewissen Fällen aus Rost und blutgetränkter Erde nicht Häminkrystalle darstellen zu können.

[1]) Misuraca, Ann. di Chimica e di Farmacologia. Vol. X. No. 6. 1889. p. 321.

Ganz allgemein nimmt man jetzt an, dass Blut mit Eisenrost gemischt, oder besser auf eisernen Geräthen eingetrocknet, die später rosteten, den Nachweis unter allen Umständen sehr erschwert, ihn häufig aber unmöglich macht. Mischt man Blut mit Eisentheile unter Zusatz einer organischen Säure, so erhält man, wie Tamassia[1]) fand, nach 8—10 Tagen keine Krystalle mehr. Auch längere Berührung von Blut mit Oelsäure, Ameisensäure, Milchsäure, Citronensäure soll die Häminprobe negativ ausfallen lassen. Das Gleiche behauptete man von Blutflecken, die mit Seifenwasser gewaschen und von Blut, das mit Fett gemischt wurde. Die beiden letzteren Angaben wurden schon widerlegt, finden sich aber trotzdem noch in sonst guten Lehrbüchern der gerichtlichen Medicin. Man kann thatsächlich Blutflecke mit sogar warmen Lösungen von Toiletteseife, ja selbst 20—25 Minuten mit Pottasche kochen und erhält dennoch aus dem blutigen Material Häminkrystalle. Auch die vorgängige Mischung des Blutes mit Fett ändert den positiven Ausfall der Häminprobe nicht.

IV. Wesen und Erkennung des Hämins.

Die Häminkrystalle sind im Grossen darstellbar und daher oft ihrer elementaren chemischen Zusammensetzung nach analysirt worden. Man sieht sie ganz allgemein als salzsaures Hämatin an. Die Essigsäure, so schliesst man, bildet aus dem Oxyhämoglobin des Blutes Hämatin und gleichzeitig entsteht durch chemische Wechselwirkung zwischen ihr und dem Kochsalz Salzsäure, die sich in statu nascendi mit dem vorhandenen Hämatin zu Hämin verbindet. Vielleicht bildet sich sogar der grössere Theil des Hämatins schon durch die entstehende Salzsäure. Dass die Bildung von Hämatin aus Oxyhämoglobin, bezw. Methämoglobin eine unbedingte Voraussetzung für das Entstehen der Häminkrystalle ist, wird durch die Möglichkeit, aus chemisch reinem Hämatin mit Chlornatrium und Essigsäure Krystalle darzustellen, mit Sicherheit bewiesen.

Dass ferner das Chlor thatsächlich zum Hämin wesentlich gehört, dass das Hämin eine salzartige Verbindung des Hämatins

[1]) Tamassia, Atti dell' Istituto Veneto. Ser. 7. I. 1889—90. p. 715.

und der Salzsäure darstellt, erhält dadurch eine wesentliche Stütze, dass Häminkrystalle, mit concentrirter Schwefelsäure zusammengerieben, Salzsäure entwickeln, und dass sich, wenn man die Krystalle in verdünnten Alkalilaugen auflöst, das Chlor des Hämins mit dem Alkalimetall verbindet.

Nencki gewann mittelst Amylalkohol und Salzsäure analysenreines Hämin. Später wurde von Küster[1]) dargethan, dass dieses Hämin von Nencki keinen constanten Gehalt an Amylalkohol besitzt. Die Analysen ergaben Werthe, die zu der Formel $(C_{32}H_{31}ClN_4FeO_3)_xC_5H_{12}O$ stimmten, wo x zwischen bestimmten Werthen schwankt. Aus krystallisirtem Oxyhämoglobin vom Pferde konnte Küster bromwasserstoffsaures Hämatin von der Formel $C_{32}H_{31}BrN_4FeO_3 . C_2H_5O$ darstellen.

Die Anschauung, dass Hämin, nach der üblichen Darstellungsmethode gewonnen, salzsaures Hämatin sei, hat nicht zu allen Zeiten gegolten. Teichmann sprach nach der Entdeckung der Krystalle die Ueberzeugung aus, dass das Hämin nur aus dem Hämatin stamme, „weil nach der Behandlung der getrockneten Blutkörperchen mit concentrirter Essigsäure die eiweissartigen Stoffe aufgelöst bleiben". Auch war ihm bekannt, dass die Chlorverbindungen des Blutes an der Bildung der Krystalle betheiligt seien, ohne dass er sich über das Verhältniss des Chlors zum Hämatin Rechenschaft geben konnte. Wenn aber auch noch manche wesentliche Lücke in der chemischen Erkenntniss des Hämins vorhanden ist, so lässt sich doch wohl mit Sicherheit die Ansicht von Wessel als unrichtig erweisen, der in dem Hämin eine Verbindung der Essigsäure mit Hämatin erblickt. Abgesehen davon, dass in dieser Erklärung des Hämins die Stellung des Chlors unberücksichtigt gelassen wird, ist diese Ansicht schon deshalb von der Hand zu weisen, weil die Häminkrystalle sich auch bei der Behandlung mit anderen organischen Säuren, als der Essigsäure, z. B. Milchsäure, bilden. Nicht richtig ist auch die Meinung von Morache, dass die Entstehung von Hämin auf der Entwickelung von Chlor aus einem Chlorür durch concentrirte Essigsäure beruhe. Das Chlor solle sich dann in statu nascendi mit dem durch Wirkung der Essigsäure entstandenen Hämatin verbinden.

[1]) Küster, Ber. der d. chem. Ges. 1894. 27. Jahrg. No. 4. S. 572.

Ausser dem rein analytischen Weg, der zu einer besseren Erkenntniss des Wesens des Hämins führen könnte, scheint es uns noch einen anderen aussichtsvollen zu geben. Möglichst zahlreichen chemischen und physikalischen Einflüssen muss Blut ausgesetzt werden, um den Erfolg dieser künstlichen Veränderung auf die Häminbildung kennen zu lernen. Diesen Weg haben wir neben vielfältigen Modificationen in der Anstellung der Häminprobe eingeschlagen und glauben unsererseits, auf Grund so gearteter Versuche die Meinung stützen zu können, dass das in üblicher Weise dargestellte Hämin salzsaures Hämatin ist.

Eine nicht geringe praktische Bedeutung besitzt das Studium der einzelnen Krystallformen des Hämins. Für die forensische Untersuchung muss als Forderung der Nachweis ausgebildeter Krystalle gestellt werden. Amorphe körnchenartige Massen, sog. Granulationen, von der Farbe der Häminkrystalle, die vielleicht wirklich aus Hämin bestehen, können keine absolute diagnostische Bedeutung beanspruchen, weil die Möglichkeit der Täuschung gerade bei solcher Gestaltlosigkeit besonders gross ist.

Unmöglich ist es auch, die verschiedenen Krystallformen als Maassstab für die Unterscheidung von Menschen- und Thierblut zu benutzen. So sollten die Krystalle aus Menschenblut lamellar-prismatisch, d. h. dünn, aber relativ breit sein, und die Länge die Breite nur um geringe Werthe, etwa um das 1½- bis 3fache übertreffen. Die Krystalle aus Ochsenblut dagegen wurden als langprismatisch, etwa 6—8 und 8—10mal so lang als breit bezeichnet; sie sollten ein Modell des hexagonalen Axenkreuzes bilden und unter ihnen sollten auch sechsstrahlige aus drei Krystallen gebildete Sternchen vorkommen. Diese Angaben sind durchaus irrthümlich. Man kann aus Menschenblut, bei gleicher Vergrösserung beobachtet, kleine und grosse Krystalle und auch solche darstellen, bei denen das Verhältniss der Breite zur Länge sich nicht wie 1 : 1,5—3, sondern auch wie 1 : 5—8 verhält. Unter den Häminkrystallen aus Menschenblut sieht man auch Sternformen, Zwillingsformen u. s. w., wie sie ganz analog aus Thierblut darstellbar sind. Es ist auch nicht richtig, dass die Häminkrystalle aus Menschenblut heller wie die aus Thierblut sind.

Die häufigste Form der Häminkrystalle ist die rhombische

Tafel. Der Rhombus erscheint breit oder schmal, je nachdem der Krystall auf der Fläche oder Kante aufliegt. Nicht selten liegen mehrere Krystalle in Form von Kreuzen oder Sternen über einander. Als Abart des Rhombus sind die weniger häufig vorkommenden Rauten- und Paragraphenformen zu bezeichnen. Auch die Schlüsselbart- und Schwalbenschwanzform lässt sich durch Anlehnung mehrerer Rhomben an einander ungezwungen erklären. Die beiden letzteren Formen haben wir unter Hunderten, unter den verschiedenartigsten Verhältnissen angestellter Versuche nur sehr selten zu Gesicht bekommen. Als häufig vorkommend sind ferner die hanfsamenartigen, die wetzsteinförmigen und die Weberschiffchen-Krystalle zu erwähnen.

Allein aus der Form der Krystalle die Diagnose auf Blut zu stellen, erscheint uns gefährlich; zum mindesten muss ausserdem noch die Färbung der Krystalle berücksichtigt werden. Freilich ist die Farbe der Häminkrystalle eine sehr mannichfaltige. Sie schwankt vom Hellgelb bis zum tiefsten Dunkelbraun. Florence giebt an, auch ungefärbte Krystalle beobachtet zu haben. Wir leugnen ganz bestimmt das Vorkommen ungefärbter Häminkrystalle. Die Färbung gehört zur Wesenheit des Hämins. Wäre dies nicht so, dann hätte die Probe keinen Werth. Die Krystalle müssen bei scharfer Einstellung in ihrer ganzen Masse so gefärbt sein, dass sie sich stets von ihrer ebenfalls gefärbten Unterlage, bezw. Umgebung als leicht unterscheidbarer Körper abheben. Es giebt farblose Krystalle, die in einem solchen Medium veränderten Blutes eine leichte Färbung annehmen, oder ihre gefärbte Unterlage durchscheinen lassen. Bei einiger Uebung vermag man diese leicht von Häminkrystallen zu unterscheiden. In zweifelhaften Fällen thut man gut, um sich vor Verwechselungen zu schützen, nach dem Vorschlag von Rollet den Pleochroismus der Krystalle festzustellen.

V. Eigene Untersuchungen über den Einfluss chemischer Blutveränderung auf den Ausfall der Häminprobe.

Getrocknetes amerikanisches Blut (Sanguis bovin. exsiccatus), das der eine von uns zu Vorlesungszwecken im November vorigen Jahres gebrauchte, liess, als die Häminprobe damit

in der üblichen Weise angestellt wurde, keine, oder unter sehr vielen Versuchen nur vereinzelte Krystalle entstehen. Das Nichteintreten der Reaction gab den Anlass, die hierbei in Frage kommenden Gesichtspunkte einer Prüfung zu unterziehen.

Die folgende Arbeitsanordnung giebt ein Bild des Gedankenganges, der uns bei diesen Untersuchungen geleitet hat. Als störende Einflüsse bezüglich der Häminreaction könnten sich geltend machen:

A. Blutfarbstoff verändernde Stoffe (Blutgifte im engeren Sinne).
B. Blut-Eiweiss verändernde Substanzen.
C. Physikalisch und mechanisch wirkende Mittel.

A. Blutfarbstoff verändernde Stoffe.

Oxyhämoglobin kann sich den bisherigen Erfahrungen nach — wir heben das Wichtigste hervor — verwandeln in Hämoglobin, Kohlenoxydhämoglobin, Sulfhämoglobin, Methämoglobin, Hämatin, Hämochromogen, Hämatoporphyrin und in Produkte, welche keine, oder keine bisher als charakteristisch beschriebene Spectren liefern. Unseres Wissens ist bisher dieser Gesichtspunkt nicht als Grundlage einer Untersuchung über Hämin genommen worden. Man konnte hoffen, auf diesem Wege neue Ergebnisse zu erhalten. Die erhaltenen Resultate ergeben die nachstehenden Versuche. Die Häminprobe wurde meistens in der üblichen Weise angestellt, d. h. das trockene Blut wurde mit sehr wenig Kochsalz innig verrieben, das Deckglas aufgelegt, Essigsäure herunterfliessen gelassen und die Erwärmung bis zum ersten Kochen des Eisessigs vorgenommen. In dem erkalteten Präparate wurden dann die Krystalle gesucht. Beim negativen Ausfall einer Probe bemühten wir uns, durch Modificationen derselben das Resultat zu ändern. Fast immer machten wir jedoch die Erfahrung, dass, wenn das eben geschilderte Vorgehen ein negatives Ergebniss lieferte, auch Abänderungen desselben daran nichts änderten.

1. Kohlenoxydhämoglobin.

Defibrinirtes Ochsenblut, in welches Leuchtgas bis zur vollen Sättigung eingeleitet war, ergab bei Anstellung der Häminprobe jedesmal ein positives Resultat.

2. Sulfhämoglobin.

Leitet man etwa 1 Stunde lang Schwefelwasserstoffgas in defibrinirtes Blut ein, so färbt sich dasselbe grünlich, und wird danach missfarbig. Trotzdem gelingt es, aus ihm nach dem Eintrocknen charakteristische Häminkrystalle darzustellen. Wiederholt man das Einleiten nach 4, bezw. 6 Tagen, so liefert das Blut nunmehr fast immer negative Resultate. Nur in vereinzelten Präparaten zeigten sich schwarze Körnchen, die event. als Hämin, aber nicht absolut sicher, anzusprechen waren.

Die spectralen Erscheinungen bestehen im Vorhandensein des Sulfhämoglobinstreifens im Roth und dem verwaschenen Bande des Hämoglobins. Bei längerem Stehen des Blutes schwindet das letztere. Damit erlischt auch definitiv die Möglichkeit, Häminkrystalle darzustellen. Ein etwa 8 Monate altes, mit Schwefelwasserstoff gesättigt gewesenes Blut lässt auch den Absorptionsstreifen des Sulfhämoglobins vermissen. Die Ursache dieser Veränderung ist unbekannt. Meistens riecht ein solches Blut auch nicht mehr nach Schwefelwasserstoff, sondern nach anderen fauligen Zersetzungsprodukten.

3. Methämoglobin.

Lässt man Methämoglobin bildende Stoffe auf Blut einwirken, so dass die spectralen Veränderungen deutlich ausgeprägt sind, d. h. der Absorptionsstreifen im Roth, die beiden Streifen, die mit den Oxyhämoglobinlinien zusammenfallen und das Band im Anfangstheil von Blau erscheinen, so erhält man trotz dieser Veränderungen ausgeprägte Häminkrystalle.

So behandelten wir Blut mit einem Ueberschuss von Ferricyankalium und trockneten es bei 40° C. Die Häminprobe fiel positiv aus. Phenylhydroxylamin-Blut lieferte das gleiche Ergebniss, und ebenso Blut, das mit Nitrobenzol in der Wärme behandelt worden war.

4. Methämoglobin und Hämatin.

Manche chemische Stoffe erzeugen im Blut Methämoglobin neben sehr kleinen Mengen von Hämatin, derart, dass der Absorptionsstreifen des ersteren vorhanden ist, die Anwesenheit des

letzteren aber erst durch die nach Zusatz von Reductionsmitteln auftretenden Streifen des reducirten Hämatins oder Hämochromogens erkannt werden kann. Es bedeutet dieses letztere Blutderivat einen weiteren Schritt in der Destruction des Blutes.

Die spectroskopische Untersuchung des eingetrockneten amerikanischen Ochsenblutes, dessen wir Eingangs dieses Capitels Erwähnung thaten, erwies dasselbe als methämoglobin- bezw. hämatinhaltig. Unter 10 Präparaten lieferte etwa 1 ein positives Ergebniss. Wir glauben nicht, dass bei der Bereitung irgend ein Stoff hinzugefügt wurde, der diese Blutveränderung erzeugte. Die Möglichkeit liegt vor, dass dieselbe in Folge des allmählichen Eindampfens des Blutes entstanden sind. Damit würde aber der Prozess des Eindampfens bis zur Trockne als Ursache einer Blutveränderung anzusprechen sein, durch welche die Häminprobe negativ ausfällt. Denn die Anwesenheit von Methämoglobin neben kleinen Mengen von Hämatin an sich beeinflusst die Häminprobe nicht. Dies beweist das Folgende.

Hydroxylaminchlorhydrat zu Blut gesetzt, lässt Methämoglobin neben Hämatin auftreten. Die Häminprobe mit solchem Blute fällt immer positiv aus.

Chlorsaures Kalium ruft in mässigen Mengen nach längerer Einwirkung auf das sich allmählich bräunende, bezw. schwärzende Blut den gleichen spectroskopischen Befund, wie der vorige Stoff hervor. Auch hier versagt die Häminprobe so lange nicht, als noch Methämoglobin nachweisbar ist.

5. Hämatin.

Auf eine tiefere Veränderung des Blutes als das Methämoglobin sie darstellt, weist das Hämatin hin. Organische und anorganische Säuren, Aetzalkalien und nach unseren Untersuchungen auch Brom, Jod, Kupfersulfat u. s. w. erzeugen es. Die Umstände, unter denen es entsteht, sind verschieden. Während Säuren im Allgemeinen die Tendenz haben, die Eiweisskörper des Blutes zu fällen, lassen die Aetzalkalien niemals Gerinnung eintreten. Aber schon innerhalb der hämatinbildenden Säuren bestehen Unterschiede, insofern die meisten organischen flüssiges Eiweiss nicht coaguliren, die anorganischen dies thun und dabei

gleichzeitig, falls sie concentrirt angewandt wurden, den Blutfarbstoff weiter als die vorigen zersetzen.

Der Nachweis des Hämatins geschah in der üblichen Weise, entweder durch Constatirung der dem Hämatin in saurer, bezw. alkalischer Lösung zukommenden Absorptionsstreifen im Roth, oder beim Fehlen derselben durch Erzeugung des Spectrums des Hämochromogens mit Hülfe von Schwefelammonium.

Verdünnte Salzsäure zu defibrinirtem Blut gesetzt und bei 40° C. getrocknet, lässt die Häminprobe negativ ausfallen. Weder krystallinische, noch amorphe Bildungen deuten auf ein solches Produkt hin. Dasselbe Resultat erhält man, wenn Blut mit einer solchen Salzsäure spontan an der Luft eintrocknet.

Verdünnte Salpetersäure verhindert wie die vorige die Darstellung von Hämin aus Blut.

Jodsäure, mit Blut verrieben, liefert eine missfarbige Mischung, in der nach Verdünnen mit Wasser Hämatin nachgewiesen werden kann, die aber die Häminprobe nicht gelingen lässt.

Metallisches Jod liefert nach inniger Verreibung mit Blut eine eigenthümliche orangerothe Farbe. Unter 6 Präparaten gelang es nur einmal einige wenige, sehr kleine, schlecht ausgebildete hanfsamenartige Krystalle nachzuweisen.

Brom erzeugt im Augenblicke der Berührung mit Blut ein braungrünes Coagulum, welches auch bei der verschiedenartigsten Modification der Häminprobe keine Krystalle lieferte.

Chlorsaures Kalium, das in einem Ueberschuss mit Blut 5—9 Tage in Berührung ist, bildet aus diesem eine schwarze, durchaus gallertartige Masse, die kaum in Wasser, auch nicht in Eisessig löslich ist, Hämatin in grossen Mengen enthält und keine Häminkrystalle mehr liefert.

Die Aetzalkalien: Natronlauge, Pottasche, Ammoniak liessen die Häminprobe stets positiv ausfallen, selbst wenn das Blut mit ihnen in der Wärme während längerer Zeit eingetrocknet worden und Hämatin in alkalischer Lösung spectroskopisch nachweisbar war.

Ameisensäure, Oxalsäure, Essigsäure, Monochloressigsäure, Milchsäure, Caprinsäure, Buttersäure, Oelsäure verhindern selbst bei längerer, wenn nöthig auch durch Erwärmen hergestellter, inniger Berührung mit Blut die Hämin-

probe nicht. Manche dieser Säuren, wie z. B. die Milchsäure, macht sogar den Zusatz von Essigsäure bei der Häminprobe entbehrlich. Die erhaltenen Krystalle besitzen nicht immer die typische Gestalt oder die Durchschnittsgrösse. So sicher dieselben z. B. nach Einwirkung von Milchsäure auftreten, so constant fällt ihre Kleinheit, und nach längerer Berührung mit dem Mittel auch ihre relativ geringe Zahl auf.

Pikrinsäure mit Aderlassblut gemischt, verändert die Blutfarbe in olivgrün. Die Häminprobe gelingt alsbald, auch noch nach 30 Tagen, aber nicht mehr nach 5 Wochen.

Gerbsäure verhindert auch nach längerer Berührung mit Blut nicht die Bildung von Häminkrystallen. Aus Blut, das auf Eichenrinde gestrichen war, konnten wir dieselben noch nach 4 Wochen in typischer Form darstellen.

Cyankalium, mit Blut verrieben, lässt in letzterem nach 2 Tagen den verwaschenen Hämoglobinstreifen erkennen. Auf Zusatz von Schwefelammonium erscheinen die Hämochromogenlinien als Beweis der Anwesenheit von Hämatin. Häminkrystalle liessen sich in vollkommener Gestalt aus solchem Blute auch noch nach 1 Monat darstellen.

Das event. Entstehen von Ameisensäure aus dem Cyankalium ist, nach dem vorher über diesen Stoff Angegebenen, für den Ausfall der Häminprobe belanglos.

Es ist schwer, eine gesetzmässige Abstraction aus den obigen Mittheilungen über hämatinbildende Stoffe, soweit die Möglichkeit des Entstehens von Hämin aus Blut in Frage kommt, zu geben. Zweifellos ist, dass die Hämatinbildung, mithin auch die Zerstörung des rothen Blutfarbstoffs, durch die angeführten anorganischen Säuren und Haloide eine viel energischere ist, als durch Alkalien und organische Säuren. Bis heute fehlt uns dafür eine chemische Erklärung. Vollends ist es räthselhaft, weswegen nach der Behandlung des Blutes mit Salzsäure im Ueberschuss kein Hämin entsteht, da ja die zur Bildung desselben nothwendigen Elemente: Hämatin und Salzsäure, vorhanden sind. Es bleibt nur die Möglichkeit übrig, dass nach längerer Einwirkung der genannten Säuren auf das primär entstehende Hämatin, dieses sich weiter in Produkte umwandelt, die Hämin nicht mehr zu liefern vermögen, und sich in Essigsäure

nicht mehr oder nur wenig lösen oder, dass, wie man behauptete, Hämin in Salzsäure löslich ist. Das letztere kann für unsere Versuchsanordnung nicht zutreffen, weil dann auch unter normalen Verhältnissen die Häminprobe negativ ausfallen müsste.

Bei der Jodsäureeinwirkung könnte man den negativen Ausfall der Häminprobe event. dem Mangel an Salzsäure zuschreiben, da, wenn diese sich aus Kochsalz und Essigsäure bilden wollte, sie nach folgender Gleichung zerfällt:

$$HJO_3 + 5HCl = 3H_2O + 5Cl + J.$$

Indessen mag es sich auch hier, wie bei den übrigen angeführten primären Hämatinbildnern, welche die Probe negativ ausfallen lassen, um eine weitergehende Veränderung des Blutfarbstoffs handeln, die freilich spectroskopisch nicht erkennbar ist. Hervorzuheben ist, dass hierbei immer Eiweiss fällende Stoffe in Frage kommen. Solche, die Eiweiss colliquiren und lösen, geben trotz der sicher nachweisbaren Entstehung von Hämatin, selbst wenn sie in der Wärme mit Blut eintrockneten, regelmässig die Häminkrystalle. Die unter der Einwirkung solcher Alkalien entstehenden Blutprodukte sind jedoch in Eisessig löslich.

6. Hämochromogen.

Reducirt man Hämatin, so entsteht Hämochromogen, jenes eigenthümliche Produkt, das sich durch seine ausserordentlich charakteristischen, für den Blutnachweis besonders eignenden [1]) Absorptionsstreifen im Grün zu erkennen giebt.

Der Zufall gab dem einen von uns „Valentine's Meat juice", ein für Ernährungszwecke angepriesenes, und viel begutachtetes, blutiges Extract in die Hand. Dieser Fleischsaft enthält zersetztes Blut. Er zeigt die Hämochromogenlinien in einer leichten, von Hämoglobin herrührenden Beschattung liegend. Oxyhämoglobin ist darin nicht vorhanden.

Wir wissen nicht, welcher Eingriff zur Herstellung dieses, auch in der Wärme nicht trocken zu machenden, Präparates vorgenommen wird. Keinenfalls kann es sich hier um gleich-

[1]) L. Lewin und Posner, Centralbl. f. med. Wissensch. 1887. No. 20.

gültige Mittel handeln. Die nach Trockenversuchen zurückbleibende, fadenziehende, rothe, in Eisessig kaum lösliche Masse gab, wie immer wir auch den Versuch modificirten, niemals Häminkrystalle.

Aus anderweitigen Versuchen kannten wir die Eigenschaft des Hydrazins in alkalischer Lösung Hämochromogen zu erzeugen. Der Versuch aus einem so behandelten Blute Häminkrystalle zu gewinnen, schlug trotz der Anwesenheit des Aetzalkalis fehl.

Der Schluss ist demnach erlaubt, dass zu Hämochromogen umgewandeltes Blut Häminkrystalle nicht liefert.

7. Hämatin und Hämatoporphyrin.

Die Jodwasserstoffsäure besitzt eine interessante Einwirkung auf Blut. Versetzt man das letztere mit wenig der Säure, so entsteht ein missfarbiges, graubraunes Magma, während ein Ueberschuss der Säure eine tief rothbraune Lösung liefert, die sich glatt in Alkohol löst, auf Zusatz von Wasser aber trübe wird und Flöckchen abscheidet.

Das mit wenig Jodwasserstoffsäure versetzte Blut liefert bei gehöriger Verdünnung das Spectrum des Methämoglobins, während man nach der Reduction des Blutes durch das Erscheinen der Absorptionsbänder des Hämochromogens auf das Vorhandensein geringer Mengen von Hämatin in saurer Lösung zu schliessen vermag. Solche Blutpräparate geben zahlreiche, wohlausgebildete Häminkrystalle.

Das mit einem Ueberschuss von Jodwasserstoffsäure behandelte Blut lässt spectroskopisch Hämatoporphyrin in saurer Lösung erkennen, mit seinem Absorptionsstreifen im Roth, und dem leichten, sich daran fügenden Schatten, der in die charakteristische Linie im Grün übergeht. Auf genügenden Zusatz von Alkali geht dieses Spectrum in das fünfstreifige des Hämatoporphyrins in alkalischer Lösung über. Aus einem solchen, Hämatoporphyrin enthaltenden Blute kann man keine Häminkrystalle darstellen.

Bromwasserstoffsäure verhält sich in seiner Einwirkung auf Blut wie Jodwasserstoffsäure.

Schwefelsäure, 10 pCt. und 30 pCt., erzeugen, mit Blut

verrieben, Hämatin und Hämatoporphyrin und geben keine Häminkrystalle.

8. Hämatoporphyrin.

Concentrirte Schwefelsäure, in einem Ueberschusse zu Blut gesetzt, lässt Hämatoporphyrin entstehen. Häminkrystalle sind aus einem solchen Gemisch nicht mehr darstellbar.

9. Unbestimmbare Produkte durch völlige Zerstörung des Blutfarbstoffs.

Leitet man Chlor in Blut ein, so entsteht eine dickflockige Abscheidung von Eiweiss. Der Blutfarbstoff verändert sich hierbei zu einer hellbraunen Masse, die Häminkrystalle nicht mehr liefert.

Erdmann gab an, dass wenn man eine alkalische Blutlösung mit Chlorwasser versetzt, weisse Flocken entstehen, aus denen nach dem Trocknen Häminkrystalle, oder wenigstens ihnen ähnliche, schwarzrothe, fast undurchsichtige stäbchenförmige Aggregate von prismatischen, an den Enden besenförmig ausgefaserten Krystallen darstellbar sind. Wenn hier nicht eine Bindung des Chlors durch vorhandenes Alkali erfolgt, so ist die Möglichkeit der Darstellung von Hämin unserer Ansicht nach ausgeschlossen. Die von Erdmann gegebene Beschreibung der Häminkrystalle entspricht auch nicht deren gewöhnlicher Form. Chlorwasser verändert das Blutroth in ein Grau- oder Grünlichbraun. Absorptionsstreifen liefert eine solche Masse nicht mehr.

Somit kann man als sicher ansehen, dass aus einem, in Hämochromogen oder Hämatoporphyrin umgewandelten Blutfarbstoff Häminkrystalle nicht darstellbar sind, dass aber auch schon Stoffe, die zwar primär Hämatin, bei längerer Einwirkung jedoch weitere, unbekannte Derivate des Blutfarbstoffs erzeugen, ebenfalls die Häminprobe verhindern.

B. Blut-Eiweiss verändernde Substanzen.

In dieser Gruppe, die sich nicht scharf von der vorigen sondern lässt, wollen wir den Einfluss einiger Metallsalze auf Blut, bezw. die Möglichkeit, aus so behandeltem Blute Häminkrystalle zu gewinnen, besprechen.

1. Eisensalze.

Eine besonders grosse praktische Bedeutung kann die Frage erlangen, ob man Blut, das auf Eisengegenständen mit Rost längere Zeit zusammen war, oder auf nichtrostiges Metall gespritzt in den Prozess des Rostens allmählich miteinbezogen wurde, noch Häminkrystalle zu liefern vermag. Schon Rose gab an, dass mit Eisenrost gemischtes Blut die Probe negativ ausfallen liesse, und nach ihm hat man oft genug in concreten Fällen, wo Blut an rostigen eisernen Gegenständen sich befinden müsste, es vergebens dort nachzuweisen versucht. Man erklärte diese eigenthümliche Thatsache durch die Unlöslichkeit der Verbindung des Blutroths mit dem Eisenoxyd in Eisessig. Nun lässt sich unschwer nachweisen, dass manche Eisenverbindungen, die man mit Blut gemischt hat, das letztere in dem gleichen Sinne verändern und dennoch das Gesammtprodukt in Eisessig löslich ist. Es müssen also wohl noch andere Umstände hierauf bestimmend einwirken können.

Ein solcher könnte, wie wir vermuthen, in der anderweitigen Bindung der aus Kochsalz und Eisessig entstehenden, und für die Bildung der Häminkrystalle erforderlichen Salzsäure liegen. Wir schliessen jedoch hierbei etwaige andere Einflüsse, wie z. B. die Eiweissfällung durch die Metallsalze, oder die directe Veränderung des Blutfarbstoffs nicht aus.

a. Metallisches Eisen.

Ferrum pulveratum wurde innig mit defibrinirtem Thierblut gemischt. Die vielmals angestellte Häminprobe fiel nach 4 und ebenso nach 17 Tagen negativ aus, obschon bei der spectroskopischen Prüfung des, mit Eisessig bewerkstelligten, Auszuges der Masse Methämoglobin erkennbar war.

Ferrum reductum, das wir ganz mit defibrinirtem Thierblut sich vollsaugen liessen, verhielt sich wie das vorige Präparat. Mit keinem Theile der Masse, auch nicht mit denen, die ein blutähnliches Aussehen hatten, gelang die direct angestellte Häminprobe nach 8 Tagen und 4 Wochen, obschon ein wässriger Auszug deutlich die Oxyhämoglobinstreifen erkennen liess.

Es wäre möglich, dass dieser negative Ausfall der Probe

dadurch bedingt würde, dass die nothwendige Salzsäure zur Bildung von Eisenchlorid gebraucht wird. Es würde sich dies durch folgende Umsetzungsgleichungen darstellen lassen:

1) $Fe + 2C_2H_4O_2 = 2H + Fe(C_2H_3O_2)_2$;

2) $Fe(C_2H_3O_2)_2 + 3NaCl = FeCl_2 + 3(C_2H_3O_2Na)$.

b. Rost.

Ein leicht rostiges Eisenstück wurde in defibrinirtes Thierblut getaucht. Das letztere trocknete bald auf. Nach 5 Tagen liess sich an den Stellen, die sich schon bei oberflächlicher Besichtigung als bluthaltig zu erkennen gaben, durch die Häminprobe kein Blut mehr nachweisen.

Dieser Versuch wurde mehrmals mit dem gleichen Erfolge wiederholt. Liess man das Blut derartig auf dem Eisen auftrocknen, dass es eine dicke Kruste darauf bildete, so lieferte die ganz oberflächliche Schicht schöne Krystalle, die am Eisen befindliche keine. Nimmt man auch hier den Mangel an Salzsäure als Ursache des Fehlerfolges, so könnte man den chemischen Vorgang zwischen Rost, Eisessig und Kochsalz so darstellen:

1) $Fe(OH)_2 + 3C_2H_4O_2 = Fe(C_2H_3O_2)_2 + 3H_2O$,

2) $Fe(C_2H_3O_2)_2 + 3ClNa = FeCl_2 + 3(C_2H_3O_2Na)$.

Es würde also auch hier die Salzsäure zur Bildung von Eisenchlorid verbraucht worden sein.

Mischt man Ferrum oxydatum fuscum mit Blut, so fällt, bald und einige Tage nach der Mischung, die Häminpróbe positiv, später negativ aus. Nach 24 Stunden lassen sich bei geeigneter Verdünnung nachweisen: Ein Absorptionsstreifen im Roth, der bis zur Lage der Methämoglobinlinie heranreicht, zum Theil aber auch dem Streifen des Hämatins in saurer Lösung entspricht, und ferner Andeutungen der Oxyhämoglobinstreifen. Nach dem Abfiltriren des mit Schwefelammonium erzeugten Niederschlages erkennt man im Filtrate die Streifen des Hämochromogen.

c. Ferrum oxydatum saccharatum.

Blut mit Eisenoxydsaccharat gemischt, liess in allen Schichten der Mischung noch nach 5 Wochen typische Krystalle entstehen.

Es ist dies insofern interessant, als bei Gegenwart von Zucker die Möglichkeit nicht ausgeschlossen ist, dass Ferrisalz

zu Ferrosalz reducirt wird, wobei Salzsäure frei werden könnte. Damit wäre der positive Ausfall der Reaction erklärt:

$$2FeCl_3 + H_2O = 2FeCl_2 + 2HCl + O.$$

Nach Gladstone's Angabe bildet sich bei längerer Berührung von Eisen mit Zuckerwaaren namentlich bei Gegenwart von Salzen (NaCl u. s. w.) $C_{12}H_{22}O_{11}FeO$ (?).

Der spectroskopische Befund einer Mischung von Eisenoxydsaccharat mit Blut ergiebt das Band des Methämoglobins neben den beiden Blutlinien. Schwefelammonium ruft die verwaschene Absorption des Hämoglobin hervor.

d. Basisches Eisenacetat.

Dieses Salz wurde mit defibrinirtem Thierblut innig verrieben und stehen gelassen. Nach 5 Tagen waren aus dem Gemisch keine Häminkrystalle mehr darstellbar. Es erscheinen statt dessen auf dem Objectglas, zwar in einer braunen Masse liegend, aber selbst ungefärbt, oder doch nur mit der Farbe ihrer Umgebung versehen, rhombisch-elliptische Krystalle, die aber auch durch gegenseitige Einwirkung von Eisenacetat, Kochsalz und Eisessig ohne Blut erhalten werden.

Unter mehreren zu verschiedenen Zeiten in der gleichen Weise angesetzten Proben fiel nur eine aus uns unbekannten Gründen nicht in Uebereinstimmung mit dem eben angeführten Resultat aus. Für diese eine war frisches Aderlassblut benutzt worden.

Dass die Betrachtungsweise der möglichen Ursache des Nichteintretens der Häminprobe, der wir in dem Vorhergehenden Ausdruck gaben, auch für das Eisenacetat verwendbar erscheint, soll die folgende Formel beweisen:

$$1)\ Fe\begin{matrix}(C_2H_3O_2)_2\\ OH\end{matrix} + C_2H_4O_2 = Fe(C_2H_3O_2)_3 + H_2O,$$

$$2)\ Fe(C_2H_3O_2) + 3ClNa = FeCl_3 + 3(C_2H_3O_2Na).$$

Somit würde auch die erforderliche Salzsäure zur Bildung von Eisenchlorid verwandt werden und deswegen zur Häminbildung fehlen.

Wir haben gerade bei dieser Verbindung versucht, dem event. Mangel dadurch abzuhelfen, dass wir einen grossen Ueberschuss von Kochsalz bei der Häminprobe hinzufügten, und dem-

gegenüber Controlpräparate mit wenig Kochsalz herstellten. Der Unterschied war augenfällig, insofern die mit viel Kochsalz hergestellten Präparate wenn auch vereinzelte, so doch typische Häminkrystalle aufwiesen.

Spectroskopisch sind in einer Mischung von Ferriacetat und Blut nach den angegebenen Zeiten nicht mehr die Blutlinien erkennbar. Fällt man jedoch mit Schwefelammonium, so zeigt das Filtrat die Absorptionsstreifen des Hämochromogen.

e. Ferrum oxychloratum.

Aderlassblut, das mit Eisenoxychlorid gemischt wurde, verlor schon nach einem Tage die Fähigkeit, typische, und typisch viele Häminkrystalle zu liefern. Hier und da erschienen nach dieser Zeit vereinzelte, nicht gut ausgebildete Krystalle. Am 4. Tage fiel der Versuch unter 9 Malen 8 Mal negativ aus. Vom 5. Tage an waren Häminkrystalle nicht mehr erzeugbar.

f. Eisenchlorid.

Nach 3 Tagen schon liessen sich aus einer Verreibung von Menschen- oder Thierblut mit Eisenchlorid keine Häminkrystalle nachweisen. So lange die Darstellung derselben noch gelang, war spectroskopisch das Spectrum des Methämoglobins erkennbar.

g. Ferrum jodatum.

Eisenjodür mit Blut gemischt liefert noch nach 4 Wochen gut ausgebildete Häminkrystalle, die indessen wohl auch Jodhäminkrystalle sein können.

$$2FeJ_2 + O + 2H_2O = FeJ_4 + JH + Fe(OH_2).$$

h. Ferrum carbonicum saccharatum.

Aus einer Mischung von gezuckertem Eisencarbonat und Blut lassen sich noch nach 4 Wochen typische Häminkrystalle gewinnen. Das Spectroskop zeigt innerhalb dieser Zeit das Spectrum des Methämoglobins.

i. Ferrum citricum fuscum.

Blut mit diesem Salze behandelt liefert noch nach 4 Wochen Häminkrystalle. Trotzdem ist zu dieser Zeit und schon früher der Blutfarbstoff weder durch Wasser, noch durch Eisessig extrahirbar.

Thonerdepulver keine Häminkrystalle. Erst nach dem Auftragen von viel Blut fällt die Probe positiv aus.

d. Olivenöl.

Um die häufig anzutreffende Behauptung, dass dem Blute beigemengte Fette den positiven Ausfall der Häminprobe beeinträchtigen, auf ihren Werth zu prüfen, haben wir in mannichfaltiger Modification Blut mit fetten Oelen gemischt. Niemals sahen wir, selbst bei einem grossen Ueberschuss des Oeles eine Behinderung der Häminprobe dadurch bedingt sein.

Schlussbetrachtung.

Die vorstehenden Auseinandersetzungen zeigen, dass es eine Fülle von Umständen giebt, welche die Häminprobe negativ ausfallen lassen. Wir sind sicher, dass sich bei weiteren Forschungen noch viele anderweitige werden auffinden lassen, denen die gleiche Bedeutung zukommt. Die Kenntniss derselben kann unter Umständen eine entscheidende Bedeutung gewinnen. Der Sachverständige, der vor Gericht über eine entsprechende Untersuchung eine Aussage zu machen hat, wird nicht das Vorhandensein von Blut in einem als bluthaltig verdächtigen Objecte leugnen, vielmehr event. die Mangelhaftigkeit der Probe an sich für den negativen Ausfall verantwortlich machen. Thatsächlich gelingt die Darstellung der Häminkrystalle nur, wenn das Blut chemisch wenig verändert ist. Haben, wie unsere Feststellungen erweisen, tiefergreifende Zersetzungen des Blutfarbstoffs stattgefunden, so schlägt der Häminnachweis fehl. Das Gleiche trifft für jene Fälle zu, in denen Stoffe dem Blute beigemengt sind, die nicht nur eine Veränderung seines Aggregatzustandes herbeiführen, sondern durch ihre Anwesenheit Veranlassung geben, dass die Grundlagen für den chemischen Ablauf der Reaction, die zur Häminbildung führt, geändert werden.

Mag nun unsere Annahme, dass die für den Häminnachweis erforderliche Salzsäure durch manche solcher fremdartigen Bestandtheile gebunden wird anstatt Hämin bilden zu helfen, richtig sein oder nicht — immer kann es sich im Falle einer Behinderung der Reaction nur um den Eintritt neuer chemischer Bedingungen

handeln, die einen anders gearteten Ablauf der Reaction veranlassen. Wir haben eine sehr einfache und naheliegende chemische Störung — das Fehlen der Salzsäure — als einen muthmaasslich hindernden Eingriff für diejenigen Fälle hervorgehoben, wo gewisse Metalle, deren Affinität zur Salzsäure besonders gross ist, auf Blut einwirkten. Hierbei konnten als Basis der Betrachtung immer nur die einfachsten chemischen Verhältnisse genommen werden. Bedenkt man aber, dass schliesslich auch noch das Blut selbst in die Beurtheilung des Reactionsverlaufes zwischen Kochsalz, Essigsäure und der störenden Substanz x mit einbezogen werden müsste, so ergeben sich so viele weitere Möglichkeiten von abnormen, nicht im Einzelnen aufzuklärenden reactiven Störungen für die Häminprobe, dass eine volle Aufklärung aller möglichen Verhältnisse wohl ausgeschlossen ist.

Da nun einmal die Häminreaction unter so manchen Bedingungen fehlschlägt, so hat der forensisches Blutmaterial Untersuchende die Verpflichtung, in zweifelhaften Fällen den Weg der Spectralanalyse einzuschlagen. Hier ist mit Sicherheit dann Aufschluss zu erwarten, wenn der Betreffende sich zum Herrn der entsprechenden Untersuchungsmethoden gemacht hat. Leider ist die Fähigkeit, Blut spectralanalytisch zu untersuchen, nicht gerade weit bei denen verbreitet, die sich mit chemisch-forensischen Untersuchungen abgeben. Darum sollten aber gerade Aerzte, deren eigentliche Domänen solche Untersuchungen sind, sich die nöthige praktische Uebung im Spectroskopiren verschaffen, um auch jene Blutderivate diagnosticiren zu können, die schwerer als Oxyhämoglobin oder Hämoglobin zu erkennen sind.

VI.

Zur Histologie und Histogenese der primären Nierengeschwülste.

(Aus dem Pathologischen Institut zu Strassburg i. E.)

Von Dr. Paul Manasse,
vormals II. Assistenten des Instituts.

(Hierzu Taf. V.)

Trotzdem schon eine Reihe genauerer histologischer Untersuchungen über primäre Nierentumoren vorliegt, so bedarf es doch wohl kaum der Entschuldigung, an der Hand eines grösseren Materials eingehender über diesen Gegenstand zu berichten, zumal da besonders in jüngster Zeit die Ansichten über die Entstehungsart gewisser Nierengeschwülste erhebliche Differenzen zeigen.

Wenn ich nun, wie aus der Ueberschrift hervorgeht, es mir zur Aufgabe gemacht habe, besonders die Histogenese dieser Neubildungen genauer zu studiren, so bin ich mir wohl bewusst, wie grosse Schwierigkeiten sich mir in dieser Beziehung entgegen stellen werden. Ist es doch klar, dass wir bei den Schlüssen, die wir aus den Bildern in fixirten Objecten zu machen pflegen, was die Vorgänge, also das Werden und Vergehen anbetrifft, stets auf Vermuthungen und Wahrscheinlichkeiten angewiesen sind, und dass eine absolute Sicherheit in dieser Hinsicht nicht erreicht werden kann: denn so lange wir nicht im Stande sind, die menschlichen oder thierischen Organe intra vitam zu durchleuchten und die Erscheinungen des Lebens oder des Absterbens unter dem Mikroskop zu beobachten, werden wir uns damit begnügen müssen, aus dem räumlichen Nebeneinander auf das zeitliche Nacheinander zu schliessen. Dass wir hierbei die Subjectivität nicht gänzlich abzustreifen vermögen und demnach vor Irrthümern nicht geschützt sind, ist selbstverständlich.

Es erscheint mir nicht überflüssig, sich von vornherein über diesen Mangel in unserem pathologisch-anatomischen Forschen klar zu werden, und ich glaubte diese Bemerkungen vorausschicken zu müssen, weil ich sonst genöthigt wäre, bei mehreren der zu beschreibenden Fälle darauf hinzuweisen, dass es doch noch Einwände gegen die von mir gegebene Erklärung gäbe, dass die Beweisführung doch noch in manchen Punkten an Exactheit und Schärfe zu wünschen übrig liesse.

Versuchen wir also in den folgenden Ausführungen zunächst objectiv das, was zu sehen ist, zu beschreiben, und dann erst an der Hand dieser objectiven Beschreibung und der einschlägigen Literatur unsere Schlüsse zu ziehen, für deren Unfehlbarkeit ich nach dem Gesagten absolut nicht im Stande bin einzutreten.

Fernerhin möchte ich noch bemerken, dass die folgende Arbeit insofern keinen Anspruch auf Vollständigkeit macht, als nicht alle in der Niere vorkommenden Tumoren näher beschrieben werden sollen: Ich möchte nur auf diejenigen Geschwülste eingehen, welche ich auf Grund des vorliegenden Materials, also nach eigenen Erfahrungen zu beurtheilen mich berechtigt glaube.

A. Die vom präformirten Epithel ausgehenden Geschwülste.

I. Adenome.

Die Adenome der Nieren sind Geschwülste, welche sich hauptsächlich in chronisch entzündeten, seltener in ganz normalen Organen finden. Sie sind seit langer Zeit bekannt, besonders durch die Arbeiten von Klebs, Sturm, Sabourin, Weichselbaum und Greenish, und ich würde es nicht für nöthig halten, noch einmal genauer auf diese Art von Tumoren einzugehen, wenn nicht gerade in neuester Zeit eine ziemliche Verwirrung in die Lehre von denselben gebracht wäre. Einerseits werden diese Geschwülste überhaupt nicht auf eine Wucherung der Harnkanälchen zurückgeführt, sondern als versprengte und gewucherte Nebennierenkeime angesprochen (Horn), andererseits, — und

zwar wird dies nur von den „Adenomen in Schrumpfnieren“ behauptet, — werden sie nicht als Adenome angesehen, sondern als ektatisch-hyperplastische Bildungen auf entzündlicher Basis, welche von den wahren Adenomen ganz verschieden und deshalb nicht mit ihnen in eine Rubrik zu setzen seien (Sudeck). — Bevor ich mich auf die Widerlegung dieser Ansichten einlasse, möchte ich über einige selbst beobachtete hierher gehörige Fälle berichten.

Und zwar beginne ich mit den Adenomen in Schrumpfnieren.

Fall I.

Friedrich B., 65 Jahre alt, Herzhypertrophie, chronische Nephritis. Multiple Nierentumoren beiderseits. Die Grösse der Tumoren, deren sich an der Oberfläche jeder Niere etwa 20 fanden, schwankte zwischen Hirsekorn- und Bohnengrösse. Sie waren von weisser Farbe, von der Nierenkapsel überzogen und prominirten nicht über die Oberfläche.

Unter dem Mikroskop zeigten die grösseren ein sehr zellreiches Gewebe, welches im Centrum schwer entwirrbar war, sich aber nach der Peripherie zu in Hohlräume auflösen liess, die mit zahllosen Strängen durchsetzt waren. Diese Stränge, welche sich theils im Längs-, theils im Querschnitte präsentirten, zeigten je einen bindegewebigen, mit centralem Gefässchen versehenen Grundstock, welcher auf allen Seiten mit Zellen besetzt war. Die Zellen hatten einen epithelialen Charakter, waren nur mässig gross, von cubischer oder mehr cylindrischer Form, zeigten keine besonderen Einlagerungen, wie Fett, Vacuolen oder Pigment, und hatten stets einen gut färbbaren Kern. Mit den gleichen Zellen waren die Hohlräume, in welchen die Stränge lagen, und zwar in einfacher Lage ausgekleidet. Im Ganzen glichen sie wohl zweifellos den Harnkanälchenepithelien. Ganz am Rande waren dann noch Gebilde zu bemerken, welche wohl sicher Harnkanälchen entsprachen, deren Epithel von dem der sonst noch in der Niere befindlichen sich nur durch die stärkere Färbbarkeit auszeichnete. Diese Kanälchen waren zum Theil etwas erweitert, und man sah nun deutlich, dass jene mit bindegewebigem Grundstock versehenen epithelialen Stränge wie Papillen oder wie breite, faltenartige Erhebungen von den Wandungen ausgehend in's Lumen hineinragten. Nicht nur liess sich die Epitheldupliçatur von der Wandauskleidung in's Lumen verfolgen, sondern am äusseren Rande stand deutlich die bindegewebige Hülle des Tumors mit dem bindegewebigen Grundstock der Papillen bezw. der Falten im Zusammenhang. Gegen das umgrenzende Nierengewebe waren nehmlich stets die grösseren dieser Geschwülste durch eine deutliche bindegewebige Hülle scharf abgegrenzt. Bei den kleineren fehlte diese Kapsel häufig, auch waren die Centren der Geschwülste nicht so zellreich, liessen vielmehr noch deutlich die Struktur erkennen, wie sie oben für die Randpartien der grösseren Knoten beschrieben ist.

Fall II.

Jacob H., 53 Jahre alt, Aortenaneurysma, chronische Nephritis. 2 Nierentumoren von Erbsengrösse an der Oberfläche einer Niere, subcapsulär gelegen.

Tumor a weiss, derb, mikroskopisch bei frischer Untersuchung epitheliale Zellen ohne Fetteinlagerung darbietend. Tumor b von gelber Farbe und weicher Consistenz; die mikroskopische Untersuchung des frischen Tumors zeigte Stränge von epithelialen Zellen, welche vollgepfropft waren mit Fetttröpfchen.

Im gehärteten Zustande. a. Die Geschwulst war vom Nierenparenchym durch eine dünne bindegewebige Kapsel getrennt. An der Peripherie bestand der Tumor aus Schläuchen mit unregelmässigem Lumen, welches stets mit kleinen, cylindrischen oder cubischen, stark färbbaren Zellen ausgekleidet war. Von der Wandung, welche ausser der epithelialen Zellschicht nur noch eine feine Membran zeigte, erhoben sich nach innen zu Fortsätze, welche aus einem bindegewebigen centralen Theil und einer Umkleidung von epithelialen Zellen bestanden, die den oben erwähnten vollkommen glichen. Die Fortsätze zeigten oft ein verästeltes, baumartiges Aussehen. Mehr nach dem Centrum zu wurden sie zahlreicher und bildeten hier ein unregelmässiges, schwer entwirrbares Gewebe. — Der Tumor b zeigte genau dieselbe Struktur, nur hatten hier die epithelialen Zellen häufig grössere und kleinere Vacuolen, welche offenbar in frischem Zustande mit Fett ausgefüllt waren. Mit Nebennierengewebe hatte der Tumor, sowohl was die epithelialen Zellen als auch ihre Anordnung betraf, absolut keine Aehnlichkeit.

Diese beiden Fälle mögen als Beispiele für die in Schrumpfnieren sehr häufig vorkommenden Adenome genügen. Zum Beweise dafür aber, dass die gleichen Tumoren sich auch in sonst normalen Organen finden, möge folgender Fall dienen.

Fall III.

Jacob H., 72 Jahre alt, Pleuropneumonie. An den sonst normalen Nieren fanden sich multiple Tumoren von Stecknadelkopf- bis Erbsengrösse und weisser Farbe, dieselben sassen zum Theil dicht unter der Kapsel, zum Theil tiefer im Parenchym. Beim Schneiden einiger der Tumoren knirschte das Messer.

Mikroskopisch zeigten die Geschwülste keine scharfe Grenze gegen das Nierenparenchym, letzteres ging ohne weiteres in das Tumorgewebe über. Dieses bestand aus Hohlräumen, welche nur eine ganz dünne Membran als Wandung hatten. Auf derselben sassen kleine epitheliale Zellen von cubischer Gestalt auf, welche sehr stark gefärbte Kerne zeigten. Nur hierdurch unterschieden sie sich von den Epithelien der umgebenden Harnkanälchen,

welche manchmal in einen der erwähnten Hohlräume sogar übergingen. Von der Wandung der Hohlräume in's Lumen gingen dann selten knopfförmige Vorsprünge hinein, welche auf dem Längsschnitt je aus 2 Reihen epithelialer Zellen bestanden. Dann waren diese Vorsprünge auch länger, hatten einen bindegewebigen Grundstock und waren von mehr gewundener Form. — Im Inneren der Hohlräume, welche nicht mit jenen zottigen Vorsprüngen gefüllt waren, und solche waren in der Mehrzahl vorhanden, fanden sich zahlreiche, abgestossene, gequollene, oft pigmenthaltige Epithelien, freies Pigment und concentrisch geschichtete Kalkconcremente. In diesem Falle zeigten die Hohlräume schon ein recht erhebliches Lumen und imponirten entschieden als kleine Cysten.

So viel über die multiplen Adenome der Nieren, inwieweit dieselben mit den grossen solitären Adenomen übereinstimmen, möge das folgende Beispiel lehren.

Fall IV.

Solitäres Nierenadenom.

B., männlich, 54 Jahre alt, Phthisis pulmonum, Amyloid der Unterleibsorgane, Nephritis mit Amyloid. In der rechten Niere fand sich, die vordere Oberfläche berührend, ein Tumor von etwas über Wallnussgrösse. Derselbe zeigte eine glatte Schnittfläche, schneeweisse Farbe, derbe Consistenz, jedoch makroskopisch keine deutlichen Bindegewebszüge. Er ging nach innen zu bis tief in die Marksubstanz, war hier nicht eigentlich scharf abgegrenzt gegen das Nierenparenchym, jedenfalls war er nicht von einer Kapsel umgeben. — Die mikroskopische Untersuchung frischer Präparate zeigte alveolär angeordnete epitheliale Zellen ohne Fettgehalt. — Nach der Härtung ergab dann die mikroskopische Untersuchung folgende Resultate:

Der ganze Tumor erwies sich zusammengesetzt aus einzelnen, durch schmale Bindegewebszüge von einander abgegrenzte Läppchen, welche eine exquisit drüsige Beschaffenheit zeigten. Denn es lagen in ihnen bei einander zahlreiche rundliche Alveolen und cylindrische Gebilde, deren Wand aus einer dünnen Membran mit einfacher epithelialer Auskleidung bestand. Die Epithelien waren von cubischer, seltener von kleincylindrischer Form und schickten faltige Erhebungen in das Lumen der Hohlräume, welche auf dem Durchschnitt ein bindegewebiges Centrum zeigten. An einzelnen Stellen waren diese von der Wand ausgehenden Erhebungen so zahlreich, dass die ganze Alveole mit einem Gewirr von baumartig verzweigten, zottenartigen Gebilden ausgefüllt war, welche stets einen bindegewebigen Grundstock zeigten, der allerseits mit Epithelzellen bekleidet war. An anderen wieder fehlten jene Vorsprünge vollständig, so dass die Geschwulstalveolen als kleine cystöse Hohlräume sich präsentirten, welche nur aus jener dünnen Wand und einfacher Epithelschicht bestanden. Die Epithelien unterschieden sich von denen der Harnkanälchen vornehmlich durch eine stärkere Färbbarkeit.

Auch waren sie häufig etwas schmäler als diese. Niemals waren die neugebildeten Drüsenläppchen solide, stets bestand die Epithelwand nur aus einer Lage von Zellen; und wenn sich in den Hohlräumen wirklich noch andere ausser den auskleidenden befanden, so war es deutlich, dass diese nur abgeschnittenen Kuppen jener von der Wand ausgehenden Vorsprünge entsprachen. — Diese Vorsprünge fanden sich nur in den rundlichen Geschwulstläppchen; oft auch präsentirten sich die letzteren, wie schon oben bemerkt, als einfache Hohlcylinder, welche dann von normalen Harnkanälchen kaum zu unterscheiden waren. — Im Centrum des Tumors lagen die Zellen ziemlich dicht bei einander, so dass hier eine Differencirung des Gewebes in einzelne Alveolen oder sogar in einzelne Zellen sehr schwierig, manchmal überhaupt nicht möglich war.

Glomeruli oder Gebilde, welche auf Neubildung solcher hinwiesen, waren in dem Tumor nicht aufzufinden.

Mit Nebennierengewebe hatte der Tumor absolut keine Aehnlichkeit, dagegen sahen die einzelnen Läppchen genau so aus wie jene Adenome in Schrumpfnieren.

Von der Nierensubstanz hob sich der Tumor mikroskopisch wohl sehr scharf ab, besonders durch die stärkere Färbbarkeit seiner Zellen, eine bindegewebige Hülle besass er aber nicht.

Die beschriebenen Geschwülste zeigen also ausser geringen Variabilitäten die gleiche Struktur. Sie sind zusammengesetzt aus kleineren oder grösseren Alveolen, welche stets von einer dünnen Membran umgeben sind. Die Alveolen sind theils rund, theils länglich, besitzen häufig bucklige Ausbuchtungen, die sich auch manchmal als Verzweigungen präsentiren. Ausser der feinen Membran haben die Alveolen noch eine Auskleidung von epithelialen Zellen, welche stets durch ihre starke Färbbarkeit auffallen. Die Zellen sind theils von cubischer, theils von cylindrischer Gestalt.

Hierdurch hat sich Sabourin veranlasst gesehen, eine principielle Scheidung dieser Geschwülste durchzuführen, je nachdem die Epithelien cubisch oder cylindrisch wären. Eine solche Trennung ist nun meiner Ansicht nach gar nicht nöthig, da sehr häufig, wie sich aus den oben beschriebenen Fällen ergiebt, beide Epithelien neben einander in einer Geschwulst vorkommen.

Eine andere Eintheilung dieser Geschwülste ist von Weichselbaum und Greenish gegeben worden. Sie unterscheiden alveoläre und papilläre Formen von Adenomen.

Dass die papillären[1]) Auswüchse, welche von der Wand in's Lumen hineinwachsen, so häufig sind, dass sie vollständig das mikroskopische Bild beherrschen, geht sowohl aus den Beschreibungen der Autoren, als auch aus meinen eigenen Beobachtungen hervor. Daneben kommen dann wieder andere Formen vor, welche ausschliesslich aus neugebildeten, mit einfachem Epithel ausgekleideten, rundlichen Drüsenbläschen bestehen ohne jede Spur einer papillären Wucherung. Diese reinen Exemplare könnte man dann schon als alveoläre Adenome von den papillären trennen; jedoch ist auch hier keine scharfe Grenze zu ziehen, da wir beide Formen neben einander in einer Geschwulst beobachten können. Das geht klar aus den oben beschriebenen Fällen III und IV hervor; hier sahen wir thatsächlich in derselben Geschwulst rundliche, mit einfachem Epithel ausgekleidete, sonst aber leere Drüsenbläschen neben grösseren cystischen Läppchen, welche letztere theils eine beginnende, theils eine so starke papilläre Wandwucherung zeigten, dass das ganze Lumen mit zottigen, baumartig verzweigten Gebilden ausgefüllt war.

Nun haben aber Weichselbaum und Greenish gar nicht jene Form von Geschwülsten als alveoläre bezeichnet; sie verstehen darunter vielmehr kleine Geschwülste, welche sowohl nach den Abbildungen, als auch nach den Beschreibungen gar nicht hierher zu rechnen sind, sondern unter die von versprengten Nebennierenkeimen ausgehenden Tumoren, wie es auch Grawitz, Benecke und Andere schon angenommen haben. Dafür sprechen die grossen, polyedrischen Zellen mit Fettgehalt, das spärliche bindegewebige Stroma, sowie das Verhältniss beider zu einander. Nicht in letzter Linie möchte ich ferner auf die von Weichselbaum und Greenish erwähnte Eigenschaft der Zellen hinweisen, bei Behandlung mit Kal. bichrom. einen gelblichen oder bräunlichen Farbenton anzunehmen, ein Umstand, der auch von Benecke mit Recht hervorgehoben wird.

[1]) Neuerdings hat Sudeck (a. a. O.) nachgewiesen, dass in einer Anzahl von Fällen diese Papillen vorgetäuscht werden durch die Schnittführung, und dass es sich hierbei um Stränge handelt, welche, mit Epithel bekleidet, von einer Wand des Hohlraumes zur anderen verlaufen.

Denn diese Braunfärbung der Zellen durch chromsaure Salze kommt nur den Marksubstanzzellen der Nebenniere zu und gilt für so charakteristisch, dass Stilling auf diese Reaction hin die Zellen der Carotisdrüse mit jenen Zellen auf eine Stufe gestellt hat.

Wenn wir also die alveolären Tumoren Weichselbaum's und Greenish's aus der Klasse der Nierenadenome entfernen und als versprengte Nebennierenkeime ansehen, müssen wir doch ihre andere Art, die papillären Formen thatsächlich als wahre Nierenadenome bezeichnen, wenn sie auch merkwürdiger Weise von Horn gleichfalls zu den versprengten Nebennierenkeimen gerechnet werden.

Da ich auf diese Frage noch an anderer Stelle zurückkommen muss, möchte ich hier nur Folgendes gegen Horn anführen.

Diese Tumoren sind augenscheinlich aus einer gutartigen Wucherung der Harnkanälchen entstanden, denn wir sahen ja, wenn auch nur ganz vereinzelt und in den kleinsten Tumoren, die mit Epithel ausgekleideten Hohlräume noch mit Harnkanälchen in Verbindung, so zwar, dass die letzteren direct in die ersteren übergingen.

Ferner bilden die Geschwulstläppchen auch in den kleinsten (stecknadelkopfgrossen) Knötchen stets Hohlräume, welche eine feine Tunica propria und eine einfache Lage kleincubischen oder cylindrischen Epithels zur Wandung haben.

Das kommt nun bei den versprengten Nebennierenkeimen, so lange die Knoten so klein sind, niemals vor, vielmehr bestehen diese stets aus soliden, rundlichen oder cylindrischen Zellhaufen, welche nur durch feine Capillaren von einander getrennt sind. Schliesslich zeigen die Zellen unserer Adenome eine so eclatante Verschiedenheit von Nebennierenzellen, dass wohl Niemand, der jemals beide gesehen hat, im Stande sein wird, sie zu verwechseln: Während die Adenome, wie schon erwähnt, kleine cylindrische oder cubische Zellen zeigen, finden wir in den versprengten Nebennierenkeimen stets grosse, polyedrische, mit körnigem Protoplasma oder Fetttropfen erfüllte Elemente, welche mit Leberzellen eine grosse Aehnlichkeit haben. — Die Horn'sche Erklärung der Genese unserer Geschwülste ist also sicher als falsch zu bezeichnen.

Zweitens habe ich mich gegen Sudeck zu wenden. Diesem ist es unbequem, dass die Adenome in Schrumpfnieren von seinen angeblich ächten grossen Adenomen, auf die ich gleichfalls noch später zurückkommen muss, ganz verschieden sind. Er rechnet sie deshalb nicht zu den wahren Adenomen, sondern bezeichnet sie als ektatisch-hyperplastische Bildungen auf entzündlicher Basis. Diese Auffassung ist zwar schon durch die vollständig zutreffende Aeusserung Lubarsch's (S. 200) widerlegt worden, dass es nichts Verwandteres gäbe, als die auf entzündlicher Basis entstandenen Hyperplasien eines drüsigen Organs und die Adenome, ich möchte aber noch 2 Gründe anführen, welche meiner Ansicht nach gleichfalls gegen Sudeck sprechen.

Erstlich müssten die grossen solitären Adenome der Niere, wenn Sudeck Recht hätte, von jenen Adenomen in Schrumpfnieren ganz verschieden gebaut sein. Dass dies nicht der Fall ist, geht ganz klar aus meinem Fall IV hervor. Dass dieser über wallnussgrosse solitäre Tumor ein reines Adenom ist, wird wohl niemand bestreiten wollen, wenn er auch von den Sudeck'schen sogenannten solitären Adenomen total verschieden ist. Nun finden wir aber in ihm alle Arten von kleinen Adenomen, wie sie stets in Schrumpfnieren beschrieben wurden (auch oben), wiedergegeben, so dass in der That kein Unterschied in der Struktur der beiden Tumorarten besteht. Dieses Beispiel von grossen, reinen, solitären Adenomen lässt sich übrigens aus den Arbeiten von Sturm, Ambrosius, Wiefel und Anderen beträchtlich vermehren. Die Ursache dieser Differenz in den Ansichten Sudeck's und der anderen Autoren ist natürlich nur in der falschen Prämisse des ersteren zu suchen, dass er nehmlich grosse Tumoren für Nierenadenome hält, die absolut nicht hierher gehören. Diesen Nachweis zu versuchen muss ich mir für das Capitel über die von versprengten Nebennierenkeimen ausgehenden Geschwülste aufsparen.

Doch nicht nur die solitären Adenome müssten von den Adenomen in Schrumpfnieren verschieden sein, wenn die Sudeck'sche Ansicht zu Recht bestehen sollte, sondern zweitens auch die Adenocarcinome, welche ja in ihren Anfängen ganz wie Adenome gebaut sein müssen. Dass jedoch auch diese Drüsen-

krebse an ihren jüngsten Stellen vollständig den Bau der Schrumpfnierenadenome wiedergeben, werden wir in dem nächsten Capitel über Carcinome erkennen.

II. Carcinome.

Die primären Krebse der Niere werden gewöhnlich in knotige und infiltrirende Carcinome eingetheilt; eine Bezeichnung, durch welche ausgedrückt werden soll, dass die eine Form in der Bildung von kleineren oder grösseren Krebsknoten zum Ausdruck kommt, welche meist schon makroskopisch ziemlich scharf von dem nicht befallenen Nierenparenchym abgegrenzt sind, während bei der anderen Form sich das Organ gleichmässig, also nicht in Form von Knoten, annähernd in seiner ganzen Ausdehnung vergrössert zeigt, dadurch, dass es in diffuser Weise von Krebssträngen durchsetzt ist.

Sehen wir also, ob unsere hierher gehörigen Fälle in jenes Schema passen, und untersuchen wir in erster Linie, ob es möglich sein wird, bezüglich der Genese des Krebses einen Zusammenhang zwischen präformirten und neugebildeten epithelialen Gebilden nachzuweisen.

Auf diesen Punkt wird in den meisten Arbeiten über primären Nierenkrebs merkwürdiger Weise ein recht geringes Gewicht gelegt, wie überhaupt die Angaben über die histologischen Untersuchungen in der Mehrzahl jener Arbeiten recht dürftig sind, und sich gewöhnlich nur auf das beschränken, was zur Feststellung der Diagnose nothwendig ist, während die klinischen Daten in grosser Ausführlichkeit gegeben werden. Deshalb werde ich es mir überhaupt versagen, auf diese letzteren näher einzugehen, um so mehr, da ich in dieser Beziehung auf die Arbeiten von Rohrer, Lacher, Kühn, Müllner, Steinmann, Lissard verweisen kann.

Fall V.

Frau R., 52 Jahre alt. Exstirpation der linken krebsigen Niere am 24. Januar 1888, Tod nach 36 Stunden in Folge von Thrombose der Aorta und der rechten Nierenarterie. 2 Jahre vor der Operation Hämaturie. — Der Fall rührt aus der Privatpraxis des Herrn Prof. Dr. E. Böckel her, dem ich diese Notizen verdanke. Aus dem Sectionsprotocolle (H. Stilling) erwähne ich Folgendes: Bauch eingesunken; der Zustand der Operations-

wunde bietet nichts Auffallendes. In der Bauchhöhle keine Flüssigkeit, Peritonäum überall glatt und spiegelnd. Herzklappen normal. Anfangstheil der Aorta ziemlich weit; die Intima mit zahlreichen Sklerosen besetzt; starke Sklerose der Aorta thoracica und abdominalis. In der letzteren ein wandständiger, das Lumen fast zur Hälfte ausfüllender, grauröthlicher Thrombus, welcher an der Austrittsstelle der Aa. renales beginnt und fast bis zu der Theilung hinabzieht. Die an der Oberfläche etwas zerklüftete Masse ist mit der Wand der Aorta ziemlich fest verbunden. Sie setzt sich einmal in die unterbundene linke Nierenarterie fort, deren Lumen durch den Thrombus ganz verschlossen ist, zweitens ragt sie auch in den Anfang der rechten A. renalis hinein. Die Partie des Thrombus, welche sich in dies Gefäss erstreckt, hat eine Länge von 0,5 cm. Die Lichtung des Gefässes wird erheblich durch sie verengt. In ihrem weiteren Verlauf ist die Arterie ziemlich frei; sie ist ziemlich weit, die Intima an manchen Stellen verdickt. Die rechte Niere selbst ist gross, ungemein schlaff, das Parenchym ist sehr blass und trüb, Heerdbildungen sind in demselben mit blossem Auge nicht zu erkennen. Bei der genaueren Verfolgung der Verzweigungen der Art. renal. innerhalb der Niere zeigen sich noch mehrere kleinere Aeste mit Thrombusmassen verstopft; eine derselben, die noch in einem innerhalb des Nierenbeckens verlaufenden Ast gelegen ist, erweist sich durch ihren Sitz an einer Theilungsstelle als Embolus. — Rechts neben der Aorta auf der Lendenwirbelsäule einige vergrösserte und mit weissen, offenbar krebsigen Massen durchsetzte Lymphdrüsen. Die Harnblase enthält nur wenige Tropfen sehr trüben Urins; Blasenschleimhaut blass.

Bericht über den Tumor (H. Stilling).

Die nur theilweise glatt auszuschälende Niere hat eine Länge von 15 cm, Breite von 7,5 cm, im Hilus über 5 cm dick. Sie ist im Allgemeinen wie eine hydronephrotische Niere beschaffen und besteht aus 2 Hauptsäcken mit grossen Seitenbuchten, die nach aussen meist nur ganz dünne Wandungen haben, welche aus dem auf wenige Millimeter reducirten Nierengewebe bestehen. Meistens haben die Höhlen eine glatte, schleimhautähnliche Wand, aber an 4 Stellen ist die innere Oberfläche höckrig, zum Theil sogar zottig durch durchbrechende Tumormassen. Namentlich findet sich am oberen Ende ein hydronephrotischer Sack fast ganz gefüllt durch einen apfelgrossen, an der Oberfläche sehr unebenen Tumor. Das Hilusfettgewebe sehr derb, offenbar mit Tumormassen durchsetzt; neben dem Hauptstamm der Art. renal. liegt eine hühnereigrosse Drüse.

Die mikroskopische Untersuchung ergab zunächst, dass die in das Nierenbecken hineinragenden Tumorpartien einen exquisit krebsigen Bau hatten: Stränge und Zapfen, aus grossen epithelialen Zellen bestehend, welche schönste Mosaikanordnung darboten. Ferner zeigte sich, dass auch das Nierenparenchym selbst in ganzer Ausdehnung durchsetzt war von den gleichen epithelialen Zellzügen. Abgegrenzt wurden die Krebszapfen von einander durch mehr oder minder starke Bindegewebszüge, welche häufig mit Rundzellen infiltrirt waren. — Die Form der epithelialen Elemente war

meist eine ovale oder polyedrische, die Grösse eine recht erhebliche; jedenfalls hatten die Zellen nur wenig Aehnlichkeit mit irgend einer Art von Harnkanälchenepithelien. — Der Kern war von grosser ovaler Gestalt, oft auch waren 2 Kerne vorhanden. Ausser dem Kern fanden sich häufig in den Zellen, sowie ausserhalb derselben, helle glänzende runde Kügelchen von verschiedener Grösse, welche sowohl Russel'sche Fuchsin-, als auch Weigert'sche Fibrinfärbung annahmen; augenscheinlich hatten wir hier also die sogenannten Russel'schen Fuchsinkörperchen vor uns.

Ganz verschieden von diesen aber lagen in den Zellen, und zwar viel zahlreicher, Einschlüsse, welche zwar unter einander nicht ganz gleich waren, principiell aber augenscheinlich durchaus nicht von einander verschieden waren.

Es waren dies helle Bläschen mit doppelt contourirter Wandung, welche sich in den verschiedensten Grössen in den Krebszellen vorfanden. Meist waren sie etwas grösser, als der Kern, kreisrund oder eiförmig, hatten den Kern etwas eingestülpt, so dass dieser wie ein Hütchen dem kugligen Einschluss aufsass. Dann wieder war das Bläschen so gross, dass es die Zelle ad maximum dilatirt und den Kern ganz platt gegen die Zellwand gedrückt hatte. Auch ganz kleine Formen dieser Einschlüsse kamen vor, oft zu 2 und mehreren (bis zu 6 Stück) in einer Zelle liegend. Der Inhalt dieser bläschenförmigen Zelleinschlüsse war nicht immer der gleiche. Gewöhnlich, besonders bei den kleineren Formen, bestand derselbe aus einem einzigen hellen soliden Kügelchen, welches dann im Centrum des Bläschens lag. Oft waren hiervon auch mehrere kleinere vorhanden, welche dann häufig eine sehr regelmässige concentrische Anordnung zeigten. Zu färben war weder die Wand dieser Einschlüsse, noch der Inhalt derselben nach irgend einer der gebräuchlichen Methoden. Am besten sprangen alle diese Gebilde in die Augen, wenn ich die Präparate mit Böhmer's Hämatoxylin färbte und in Glycerin einlegte; hierbei hoben sich jene glänzenden Einschlüsse am deutlichsten von Kern und Protoplasma ab (Fig. 4).

Was nun die in der Rinde gelegenen Tumorpartien betraf, so fielen hier bei der mikroskopischen Untersuchung eine Menge von ganz eigenartigen grossen Hohlräumen auf. Dieselben waren von rundlicher oder länglicher Gestalt, hatten eine recht beträchtliche Grösse und waren von von einer dünnen, bindegewebigen Wand umgeben. Auf dieser Wand sass nach innen zu eine ein- oder mehrfache Lage epithelialer Zellen auf, welche zum grossen Theil auch je einen solchen oben beschriebenen Einschluss in ihrem Innern zeigten. Im Lumen dieser Räume fanden sich nun immer in grosser Anzahl epitheliale Zellen mit denselben Eigenschaften, wie sie diejenigen hatten, welche der Wand aufsassen. Manchmal zeigte sich an irgend einer Stelle der epithelialen Auskleidung eine hüglige Vorwölbung, welche frei in's Lumen hineinragte und gleichfalls aus denselben epithelialen Zellen bestand (Fig. 1); augenscheinlich hatte hier eine starke Zellwucherung stattgefunden, von der man wohl annehmen konnte, dass sie bei stärkerem Wachsthum zur vollständigen Ausfüllung des Hohlraumes führen konnte,

ein Vorgang, durch welchen solch' ein Hohlraum dann natürlich das Aussehen eines soliden epithelialen Gebildes oder Krebszapfens erhalten hätte. Es fanden sich auch, allerdings sehr selten, Zellen mit 2 und mehr Kernen, welche dann sogar als richtige Riesenzellen imponirten. Betonen möchte ich noch, dass weder an diesen Hohlräumen, noch überhaupt an dem Tumor irgend eine regressive Metamorphose zu bemerken war, dass man diese Hohlräume also nicht etwa für Krebszapfen, die im Centrum erweicht waren, ansehen konnte.

Diese Räume hatten dann stets eine innige Beziehung zu den Krebszapfen. Nicht nur dass die Zellen beider die gleichen Eigenschaften zeigten, nein, es liess sich auch nachweisen, dass die soliden Krebsstränge einfach Fortsätze bildeten, welche, von den epithelialen Hohlräumen ausgehend, sich nach aussen, also in's Gewebe erstreckten. Es müsste also eine zwiefache Wucherung der epithelialen, die Hohlräume auskleidenden Elemente stattgefunden haben, einmal nach innen in's Lumen hinein, zweitens nach aussen in's umliegende Bindegewebe. — Noch eine andere Beziehung dieser Hohlräume, welche ich allerdings erst nach langem Suchen unzweifelhaft nachzuweisen in die Lage kam, war die zu den Harnkanälchen. Erstlich waren häufig sehr erweiterte Harnkanälchen mit wenig plattgedrücktem Epithel anzutreffen, welche mit den Hohlräumen eine sehr grosse Aehnlichkeit hatten, dann aber konnte ich feststellen, und zwar gelang das nur auf Längsschnitten, dass die Harnkanälchen mit diesen epithelialen Räumen ein Ganzes bildeten, dass also die letzteren nur eine spindlige Auftreibung der Harnkanälchen mit stark verändertem Epithel darstellten.

Schliesslich gelang es nur noch ganz vereinzelt, nachzuweisen, dass gewundene Harnkanälchen direct in Krebsstränge übergingen, und zwar wurde dies am deutlichsten an Serienschnitten, an denen ich unzweifelhaft feststellen konnte, dass ein solch spiraliges Gebilde auf dem einen Ende noch ein deutliches Harnkanälchen darstellte, während das andere Ende, welches durch nichts von dem ersteren getrennt war, als exquisiter solider Krebszapfen imponirte (Fig. 2).

Besondere Aufmerksamkeit verlangte noch das Verhalten der Gefässe: Es zeigte sich nehmlich schon in der Nähe der Rinde, besonders aber in den Bertini'schen Säulen und im Sinus-Bindegewebe, also in der Gegend der grösseren Gefässe, dass die die Arterien begleitenden Gefässe prall gefüllt waren mit Krebszellen, welche wiederum massenhaft Zelleinschlüsse aufwiesen. Diese Gefässe hatten meist eine dünne, nicht selten jedoch auch eine dicke, musculäre Wandung, zeigten häufig Klappen, sowie seitliche Ausbuchtungen und Einkerbungen, gingen spiralig oder circulär um die Arterien herum, entsprachen also hier augenscheinlich Lymphgefässen. Dann aber fehlten auch jene Kriterien für Lymphgefässe wieder, die mit Krebszellen gefüllten Gefässe verliefen parallel zu den Arterien, so dass eine gleichzeitige Betheiligung der Venen nicht ausgeschlossen werden konnte.

Der Fall ist also geeignet, unser Interesse in mehr als einer Hinsicht in Anspruch zu nehmen, und zwar zunächst bezüglich der Genese des Carcinoms. Es handelt sich hier natürlich um die Frage, ob dieser primäre Nierenkrebs nachweislich durch die Wucherung der normalen Epithelien und durch das Auswachsen der Harnkanälchen zu Krebszapfen entstanden ist.

Der erste Autor, welcher sich eingehender mit der Frage beschäftigt hat, ob die primären Nierenkrebse auf diese Art entstehen können, ist Waldeyer. Bekanntlich verdanken wir ja ihm und Thiersch überhaupt erst den Nachweis, dass alle (epithelialen) Carcinome durch eine Wucherung der präformirten Epithelien entstehen.

Waldeyer fand bei einem Fall von primärem Nierencarcinom die gewundenen Harnkanälchen in auffallender Weise verändert. Dieselben waren einzeln stark erweitert und vergrössert, erschienen vollgestopft mit unveränderten epithelialen Zellen und hatten an einzelnen Stellen kolbige und kurz cylindrische Auswüchse, oder man sah zwischen zwei Markstrahlen, die weiter als gewöhnlich aus einander gerückt waren, ein ganz unentwirrbares Knäuel solcher vergrösserter und offenbar in einander übergegangener Harnkanälchen liegen. Nach den Rändern zu erkannte er noch deutliche Kanalformen, in der Mitte schien alles zu ganz unregelmässigen Epithelmassen zusammengeflossen.

Hier scheint Waldeyer ganz ähnliche Bilder gesehen zu haben, wie ich sie oben beschrieben. Jene erweiterten Harnkanälchen mit kolbigen und cylindrischen Auswüchsen sind wohl zweifellos identisch mit meinen Hohlräumen, welche die gleichen Seitensprossen zeigten; diese Räume werden also von Waldeyer a priori schon für Harnkanälchen angesprochen.

Ueber einen anderen Fall, durch den er gleichfalls die Genese der Krebsstränge aus den Harnkanälchen nachweisen will, spricht sich Waldeyer ungefähr folgendermaassen aus: Es zeigte sich, dass in dem Gefässgerüst Zellen eingelagert waren, welche den Epithelzellen der gewundenen Harnkanälchen täuschend ähnlich waren, nur etwas grösser und dunkel gekörnt. „Da, wo noch normales Nierengewebe in der Nähe war, fand man auch verschiedene erweiterte und unregelmässig geformte Harnkanäl-

chen, sowie Krebskörper mit kleineren, auch in der Grösse ganz den Harnkanälchenepithelien gleichenden Zellen."

Ein directes Uebergehen eines Harnkanälchens in einen Krebszapfen, welches doch der sicherste Beweis für die Genese des letzteren wäre, wird jedoch von Waldeyer nicht beschrieben.

Die anderen Gebilde, welche keine deutlichen Kanalformen zeigen, können immer noch für gewöhnliche Krebszapfen gehalten werden und brauchen nicht Harnkanälchen zu entsprechen, wenn auch ihre Zellen den Epithelien der letzteren täuschend ähnlich sind oder ihnen vollständig gleichen. Sagt doch auch v. Recklinghausen, dass es „wegen der Vielgestaltigkeit der Epithelien der Harnkanälchen und wegen der vorwiegend polyedrischen Gestalt der Krebszellen unmöglich ist zu bestimmen, ob ein Krebsstrang, ob ein Harnkanälchen sich präsentirt".

Wie gross die Schwierigkeit ist, eine Entwickelung der Krebsstränge aus den Harnkanälchen mit Sicherheit nachzuweisen, geht aus der Arbeit von Perewerseff hervor.

Derselbe beschreibt einen Fall von angeblich primärem Nierenkrebs, in dem er unzweifelhaft feststellen konnte, dass der Krebs sich aus dem Epithel der Harnkanälchen entwickelt hatte. Bei der von v. Recklinghausen vorgenommenen Nachuntersuchung stellte sich dann heraus, dass es sich in dem erwähnten Falle gar nicht um einen primären Krebs der Niere, sondern um einen solchen der lumbalen Lymphdrüsen gehandelt hatte, dass also die Knoten in den Nieren sich als Metastasen erwiesen. Und zwar waren diese Metastasen auf retrogradem Wege zu Stande gekommen. Die präformirten Kanäle, in denen die Krebszellen lagen, waren also keine Harnkanälchen, sondern Lymphgefässe.

Dieser Perewerseff'sche Fall wird merkwürdiger Weise auch noch in neueren Arbeiten aus den Jahren 1890 und 1891 (Steinmann, Lissard) ohne die v. Recklinghausen'sche Rectification citirt. Interessant war es mir andererseits, dass in einer Dissertation von Müllner aus dem Jahre 1882, also bevor die Arbeit v. Recklinghausen's erschienen war, die von Perewerseff gegebene Deutung seines Falles stark angezweifelt wird, dass von Müllner vielmehr die Sacrolumbardrüsen als wahr-

scheinlicherer Ausgangspunkt der krebsigen Neubildung angesehen werden.

Wir sehen also, dass man sich bei der Beurtheilung dieser Dinge vor zwei Täuschungen zu hüten hat: Erstens giebt es in der That gemeine Krebsstränge, welche oft den Eindruck hervorrufen, als seien sie Drüsengänge, also Harnkanälchen, welche durch Wucherung des Epithels solide geworden sind, zweitens aber, und diese Täuschung ist viel begreiflicher, können oft mit Epithelien gefüllte Gefässe für ehemalige Harnkanälchen gehalten werden.

Wenn wir also von einem Krebszapfen unzweifelhaft beweisen wollen, dass er thatsächlich aus einem Harnkanälchen hervorgegangen ist, müssen wir unanfechtbare Harnkanälchen finden, welche ohne jede Grenze in deutliche Krebszapfen übergehen. Das wird wahrscheinlich bei den geraden Harnkanälchen der Marksubstanz leichter nachzuweisen sein, als bei den gewundenen der Rinde, da wir bei der ersteren die Harnkanälchen oft in ihrer ganzen Länge auf einem Schnitt zu Gesicht bekommen.

In dieser glücklichen Lage scheint Lissard gewesen zu sein, dem es gelang, bei einem Falle von primärem Nierenkrebs ausser einer Betheiligung der gewundenen Harnkanälchen noch nachzuweisen, dass die Neubildung direct aus einer Wucherung der geraden Harnkanälchen der Marksubstanz entstanden waren.

In unserem Falle war das nicht möglich, da die Marksubstanz wegen der starken Hydronephrose fast vollständig zu Grunde gegangen war. Ich musste deshalb versuchen, solch' ein directes Uebergehen von Harnkanälchen in Krebszapfen an den Tubulis contortis der Rinde nachzuweisen. Das ist mir nun, allerdings nach langem Suchen, in der That gelungen: Wie aus der obigen Beschreibung und noch besser aus der Fig. 2 hervorgeht, fanden sich in unserem Tumor gewundene Gebilde, welche auf dem einen Ende entschieden Harnkanälchen darstellten, während das andere, direct mit dem ersteren in Continuität stehende Ende als richtiger Krebszapfen imponirte.

Wenn es also hier gelang, durch solche Bilder direct festzustellen, dass die bösartige epitheliale Neubildung einem ab-

normen Wachsthum der präformirten drüsigen Einrichtungen ihr Dasein verdankte, so gab es noch einen zweiten Punkt, vermittelst dessen wir diesen Beweis indirect zu führen im Stande waren: Ich habe hier die erwähnten Hohlräume im Auge und ihre Beziehungen einerseits zu den Krebssträngen, andererseits zu den Harnkanälchen. Diese Hohlräume hatten ein grosses offenes Lumen und eine dünne Wandung, deren Innenseite mit einem ein- oder mehrschichtigen Epithel bedeckt war. Dieser epitheliale Belag zeigte eine sehr starke Wucherung der Zellen nach innen. Hier waren häufig in's Lumen prominente Zellenanhäufungen (Fig. 1) zu bemerken, deren einzelne Elemente auch eine erhebliche Vergrösserung erfahren hatten. Es ist klar, und ich habe das schon zum näheren Verständniss bei der obigen Beschreibung hervorgehoben, dass diese hügligen Prominenzen bei weiterer Wucherung die Lichtung des Hohlraumes vollständig ausfüllen und so zur Bildung eines soliden epithelialen Körpers, eines richtigen Krebszapfens führen mussten.

Wenn somit ein Modus gegeben war, nach dem aus jenen Hohlräumen Krebszapfen entstehen konnten, so liess sich noch eine andere Art der Entstehung der letzteren aus eben jenen Hohlräumen nachweisen, welche nicht durch eine Wucherung der Epithelien nach innen, sondern durch eine solche nach aussen, in's Bindegewebe bedingt wurde. Es liess sich nehmlich oft nachweisen, dass diese Hohlräume in directer Verbindung mit Krebssträngen standen, derart, dass diese dann als lange Seitensprossen ohne jede Grenze aus dem Epithel des betreffenden Hohlraumes herauskamen und sich frei in's Bindegewebe erstreckten.

War es also hiernach klar, dass diese Hohlräume bei stärkerer Wucherung zu Krebssträngen auswuchsen, so erinnerten ihre jüngsten Formen entschieden an Harnkanälchen, deren Lumen etwas erweitert und deren Epithelien etwas verändert waren. Dazu kam noch, dass oft genug unzweifelhafte Harnkanälchen eine starke Erweiterung ihres Lumens aufwiesen und hierdurch mit den Anfangsstadien jener Hohlräume eine grosse Aehnlichkeit zeigten.

Den sicheren Beweis dafür, dass diese Hohlräume directe Abkömmlinge von Harnkanälchen waren, konnte ich aber nur

dadurch geben, dass ich Bilder auffand, in denen ein Hohlraum mit einem Harnkanälchen ein Ganzes bildete. Es gelang dies nur an Bildern, welche einen dieser Hohlräume nicht im Quer-, sondern im Längsschnitt zeigten; hier konnte ich also feststellen, dass ein Harnkanälchen, allmählich sich erweiternd, in einen mit Epithel ausgekleideten Hohlraum überging, dass also letzterer nur eine spindlige Auftreibung des ersteren darstellte.

Recapituliren wir also kurz, was wir über die Genese des Krebses feststellen konnten: Die Krebszapfen waren aus den Harnkanälchen entstanden; und zwar erstens direct, zweitens indirect, dadurch, dass die letzteren Hohlräume gebildet hatten, aus denen dann durch Epithelwucherung Krebsstränge hervorgegangen waren.

Erschwert wurde die sichere Feststellung dieser Verhältnisse noch dadurch, dass sich eine erhebliche Anzahl von kleineren und grösseren Gefässen mit Krebsmaterial angefüllt erwiesen, Bilder, welche nach den obigen Bemerkungen oft nur sehr schwer von Harnkanälchen mit gewuchertem Epithel unterschieden werden können.

Hier schienen es in erster Linie die Lymphgefässe zu sein, welche bei der Deutung dieser Gebilde in Frage kamen. Dafür sprachen die seitlich ausgebuchteten Wandungen, die häufig angetroffenen Klappen, die starke Musculatur an den Röhren grösseren Calibers, und schliesslich ihr Verhältniss zu den Arterien. Ich konnte nehmlich oft genug constatiren, dass die mit Krebszellen angefüllten kleineren Gefässe sich ganz eng an die äussere Arterienwand anschmiegten; und zwar gingen sie nicht parallel mit der grossen Arterie, sondern liessen einen theils circulären, theils spiraligen Verlauf um dieselbe erkennen (Fig. 3). Wenn es hiernach also kaum einem Zweifel unterliegt, dass die Lymphgefässe mit Krebszellen vollgestopft waren, so wurden auch wiederum grosse, mit den gleichen Zellen prall gefüllte Gefässe angetroffen, welche wegen ihres parallelen Verlaufs zu den Arterien mit Wahrscheinlichkeit als Venen angesprochen werden mussten.

Was die Endothelien der mit Krebszellen gefüllten Gefässe anbetrifft, so liessen sich dieselben gewöhnlich recht gut differenciren; sie waren meist deutlich durch ihre länglichen schma-

len Kerne von der Ausfüllungsmasse der Gefässlumina abzugrenzen.

Es erübrigt jetzt noch kurz die Zelleinschlüsse zu besprechen, welche massenhaft in den Krebszellen zu finden waren.

Hierbei möchte ich jedoch gleich von vornherein die Russel'schen Fuchsinkörperchen ausschliessen, welche für Krebs absolut nicht charakteristisch sind, und nur auf jene bläschenförmigen Gebilde innerhalb der Zellen zurückkommen, welche ja von verschiedenen Autoren in der verschiedensten Weise gedeutet werden.

Und zwar sind es hauptsächlich drei Ansichten, die sich hier gegenüber stehen: die einen halten jene Gebilde für organisirte Wesen (Coccidien), andere einfach für Degenerationsprodukte des Zellprotoplasmas, während noch andere sie für eingewanderte Leukocyten oder Tochterzellen ansehen. Diese Verschiedenheit der Deutungen ist wohl zum grossen Theile dadurch bedingt, dass die verschiedenen Autoren ganz verschiedene Dinge vor sich gehabt haben. Es wird also vorerst nothwendig sein, eine möglichst objective Beschreibung dieser Gebilde mit guten Abbildungen zu liefern, wenn überhaupt eine Einigung erzielt werden soll. Ich möchte mich deshalb vor übereilten Schlüssen in Acht nehmen, und hier nur noch einmal jene Bilder beschreiben, welche ich zum Theil durch die Fig. 4 illustrirt habe: Die in diesem Nierenkrebs angetroffenen Einschlüsse boten stets in exquisiter Weise die Form von Bläschen, also Hohlräumen, dar. Dieselben zeigten eine anscheinend doppelt contourirte Wandung und einen Inhalt, der meist je nach der Grösse des Einschlusses verschieden war. In der Grösse waren diese intracellulären Gebilde nehmlich sehr verschieden. Theils waren sie nicht grösser oder sogar noch kleiner als die Kerne, lagen dann meist zu mehreren in einer Zelle, dann wieder waren sie so gross, dass ein einziger fast den ganzen Zellleib ausfüllte und den Kern zu einem schmalen Streifen an die Wand gedrückt hatte. Dazwischen kamen nun alle Abstufungen hinsichtlich der Grösse vor. Der Inhalt des Bläschens bestand, mit wenigen Ausnahmen, aus hellen, glänzenden, soliden Körnchen, welche fast immer die gleiche Grösse zeigten. Davon waren in den kleineren Einschlüssen je eins, in den grösseren deren mehrere vorhanden.

Hier zeigten sie oft eine ganz merkwürdige regelmässige Anordnung: sie fügten sich nehmlich zu kreisrunden, concentrisch angeordneten Figuren zusammen, welche im Centrum des Zelleinschlusses gelegen waren. Die Form der letzteren war theils oval, theils kuglig.

Der Kern der so behafteten Zellen war stets gut färbbar, zeigte ebenso wie die Zelle niemals eine Spur von irgend einer regressiven Metamorphose.

Ich habe nun längere Zeit zum Vergleich die stark coccidienhaltige Leber eines Kaninchens untersucht und muss allerdings sagen, dass eine gewisse morphologische Aehnlichkeit zwischen diesen Organismen und einem Theil jener bläschenförmigen intracellulären Gebilde nicht abzuleugnen ist. Ob man deshalb schon so weit gehen darf, die letzteren als Coccidien zu bezeichnen, erscheint mir mehr als zweifelhaft. Wenn dem aber auch wirklich so wäre, so würde das für die Aetiologie des Carcinoms noch gar nichts beweisen, denn jene Organismen könnten ja durch irgend welche Umstände in die schon entwickelte Neubildung gelangt sein! Hat doch Schreiber ganz ähnliche Gebilde in einem Dermoid des Eierstockes gefunden!

Auf die Literatur über Zelleinschlüsse einzugehen, muss ich mir hier versagen, zumal da erst vor kurzer Zeit sich Ströbe der ebenso mühevollen, wie dankeswerthen Aufgabe unterzogen hat, ein erschöpfendes Referat über diesen Gegenstand zu liefern.

Fall VI.

Carcinom der Niere; Lücke exstirp.

Die Niere zeigte nur in der äusseren Form noch eine gewisse Aehnlichkeit mit einem normalen, wenn auch stark vergrösserten Organ; innerer Bau, sowie Farbe und Consistenz waren vollständig verändert. Während die peripherischen Partien, also die ehemalige Rinde, in eine derbe, schwielige, weisse Masse verwandelt war, zeigten sich die centralen Theile stark erweicht, eine Höhle bildend, welche mit nekrotischen, bröckligen und käsigen Massen, zum Theil stark braunroth gefärbt, gefüllt war. Stränge verliefen hinüber und herüber durch jene Massen hindurch. Die Wandung der Höhle zeigte eine stark fetzige Beschaffenheit. Die Untersuchung wurde noch dadurch erschwert, dass ein grosser Theil des Tumors in Stücken herausgenommen war, welche offenbar zum grössten Theil den centralen Theilen angehörten.

Mikroskopisch zeigte sich dann, dass erst sehr lange gesucht werden musste, ehe sich Gewebstheile finden liessen, welche nicht durch irgend welche Degenerationsvorgänge für die Untersuchung verloren gegangen waren.

Was zunächst die peripherischen Theile anbetraf, welche also als Wand der mit nekrotischen Massen gefüllten Höhle sich präsentirten, so bestanden dieselben aus theils sklerosirten, theils vollständig hyalinen Bindegewebszügen mit zahlreichen Pigmenteinlagerungen fast ohne irgend welche zellige Elemente. Ganz vereinzelt fanden sich am äussersten Rande einige rundliche Gebilde, welche als sklerotische Glomeruli imponiren mussten, jedoch nirgendwo etwas, was an Harnkanälchen erinnert hätte. Die einzeln herausgenommenen Stücke, welche, von cubischer Gestalt, ein Volumen von etwa 3—5 ccm hatten, zeigten meist vollständig nekrotisches Gewebe oder gleichfalls solches von hyaliner Beschaffenheit dar. Daneben traf ich jedoch auch grosse, glänzende Schollen, welche deutliche Amyloidreaction (Jod sowohl als Anilinfarben) gaben. Zwischen den hyalinen Gewebsmassen fanden sich dann an einzelnen Stellen noch merkwürdig gut erhaltene solide, epitheliale Züge in einem bindegewebigen Stroma. Die Zellen waren von ovaler oder polyedrischer Gestalt, ziemlicher Grösse, zeigten meist einen sehr schönen, sich intensiv färbenden ovalen Kern.

Auf den ersten Blick leuchtet es ein, wie schwierig hier die richtige pathologisch-anatomische Diagnose zu stellen, und wie es vollständig unmöglich war, bezüglich der Genese irgend wie etwas Positives selbst nach eingehender Untersuchung zu Tage zu fördern, da durch die ausgedehnten regressiven Metamorphosen, von denen sowohl Neubildung, wie Niere ergriffen waren, es nicht gelingen konnte, irgendwelche Beziehungen zwischen beiden festzustellen. Trotzdem das ganze Präparat (Niere und Tumor) makroskopisch noch die Formen einer, wenn auch stark vergrösserten Niere wiedergab, so war es doch unmöglich, mikroskopisch auch nur Spuren von unverändertem Nierengewebe aufzufinden, da die centralen Partien durch Nekrose stark erweicht waren, während die peripherischen Theile des Organs in eine derbe, bindegewebige, schwielige Masse verwandelt waren, in welcher nur ganz vereinzelt vollständig sklerotische Glomeruli zu entdecken waren. An Degenerationen konnte sowohl die hyaline, als auch die amyloide verzeichnet werden. Das Nebeneinanderauftreten dieser beiden Arten von glasiger Gewebsumwandlung ist nicht ohne Interesse, wenn auch ein näherer Zusammenhang zwischen beiden bisher noch nicht festgestellt ist. Ob diese Degenerationen den präformirten Organtheilen oder der Neubilduug angehörten, liess sich auch nicht entscheiden. Ich musste sehr zufrieden sein, als es mir gelang, nach langen Untersuchungen festzustellen, dass der Tumor krebsiger Natur war. Das ging klar hervor aus den grossen, wohl erhaltenen, soliden, epithelialen Zapfen, welche, meist in einem bindegewebigen Stroma liegend, mitten in den degenerirten Partien gefunden wurden. — Offenbar war hier eine diffuse krebsige Infiltration der ganzen Niere vorhanden gewesen ohne irgend welche circumscriptere Knotenbildung etwa an einem Pole des Organes.

Was die Zellen anbetraf, welche die Krebszapfen zusammensetzten, so waren sie von ovaler Gestalt, ziemlicher Grösse, waren wesentlich von Harnkanälchenepithelien verschieden, zeigten überhaupt grosse Aehnlichkeit mit

den Zellen des vorher beschriebenen Carcinoms, hatten jedoch nicht die dort notirten Zelleinschlüsse.

Fall VII.

Sammlungspräparat. H. II. 12. Carcinom der Niere, Lücke exstirp. 4. November 1888.

Die untere Hälfte der Niere ist von einem höckrigen Tumor eingenommen. welcher nur noch den hinteren und oberen Theil des Organs freigelassen hat, so dass dieser dem Tumor aufsitzt. Die grösste Länge des Tumors auf dem Frontalschnitt beträgt 16 cm, grösste Breite 9½. Der ganze Tumor besteht aus einzelnen, sehr scharf von einander abgegrenzten Knoten, welche ihm eben jene höckrige Beschaffenheit verleihen. Die Knoten sind durch derbe Bindegewebszüge von einander getrennt, welche wieder einzelne feinere Septen in das Geschwulstparenchym entsenden. Dadurch erhält die Geschwulst einen exquisit drüsigen Charakter; ihre einzelnen Lappen haben eine markige Beschaffenheit, und sind von rein weisser Farbe.

Auch mikroskopisch erwies sich die Geschwulst aus einzelnen Läppchen zusammengesetzt, welche in ein bindegewebiges Stroma eingelagert waren. Dieselben bestanden in den von der Niere am meisten entfernt gelegenen Partien rein aus Zellen, welche dicht an einander gedrängt, ohne jegliche Intercellularsubstanz, das Gewebe darstellten. Den Charakter dieser Zellen festzustellen, bot einige Schwierigkeiten, da sie im Centrum der Läppchen so dicht an einander gelagert waren, dass man eigentlich nur intensiv gefärbte Kerne unterscheiden konnte. Mehr nach der Peripherie der Knoten konnten dann die Elemente als klein cylindrische oder cubische Zellen erkannt werden.

Die Geschwulstknoten, welche näher an der Niere lagen, bestanden dagegen aus Hohlräumen, deren Innenwand mit eben jenen cylindrischen Epithelien ausgekleidet waren. Von dieser Wand gingen dann in's Lumen leisten- und papillenartige Vorsprünge hinein, welche wirr durch einander lagen und ebenfalls mit jenen Zellen überzogen waren. Im Centrum der Hohlräume lagen dieselben oft so dicht, dass sie gar nicht zu entwirren waren, so dass wir hier also ähnliche Bilder erhielten, wie in jenen zuerst geschilderten soliden Geschwulstknötchen. Offenbar waren diese aus jenen Hohlräumen durch Wucherungen des Wandepithels hervorgegangen. An den Geschwulsttheilen, welche in der Marksubstanz lagen, zeigte sich dann, dass lange cylindrische, mit cubischem Epithel ausgekleidete Röhren, augenscheinlich gerade Harnkanälchen, direct in jene Hohlräume einmündeten, so zwar, dass die letzteren eine Erweiterung der ersteren darstellten.

Ueber die Diagnose dieses Tumors können wir wohl keinen Augenblick im Zweifel sein: Die soliden epithelialen Knoten in ein bindegewebiges Stroma eingelagert, welche, in grosser Menge zusammenliegend, einen grossen Tumor zusammensetzten, ver-

anlassen uns unbedingt, der Geschwulst den Namen Carcinom zu geben. Und zwar handelt es sich um ein Carcinom, welches zum grossen Theil, hauptsächlich in den jüngeren Partien den adenomatösen Typus zeigt. Denn wir sahen ja die der Niere zunächst gelegenen Theile des Tumors aus Hohlräumen bestehen, welche mit Epithel ausgekleidet waren und zahlreiche papilläre oder faltige Erhebungen der Wand zeigten. Diese papillären, in's Lumen der Hohlräume hineinragenden Excrescenzen zeigten stets einen bindegewebigen Grundstock, welcher, wenn drehrund, allerseits, wenn eine platte Falte darstellend, auf beiden Seiten mit dem Epithel der Hohlräume überzogen war. Die Zellen waren theils cylindrisch, theils cubisch; hier sehen wir also genau die gleiche Gewebsformation, wie in den oben beschriebenen Adenomen. Da diese adenomatösen Partien hier direct in jene soliden krebsigen Zapfen übergehen, ist es klar, dass wir hier die Geschwulstform vor uns haben, welche man auch als Adenocarcinom bezeichnet hat. Interessant ist es, dass wir die Genese des Tumors trotz der Ausdehnung desselben noch nachweisen konnten, denn wir fanden ja in der Gegend der ehemaligen Marksubstanz noch lange cylindrische, mit cubisch-cylindrischem Epithel ausgekleidete, röhrenförmige Gebilde, welche einerseits wohl unzweifelhaft gerade Harnkanälchen darstellten, andererseits in jene adenomatösen Hohlräume übergingen.

Bemerkenswerth erscheint noch, dass bei diesem Carcinom der dem Tumor aufsitzende Rest normaler Nierensubstanz sich sowohl makroskopisch, wie mikroskopisch frei von Geschwulsttheilen erwies.

Fall VIII.

Nierencarcinom. Einjähriges Kind. (Sammlungspräparat H. II. 5.)

Die 4½ cm lange Niere geht mit ihren medialen Theilen in einen grossen Tumor über, welcher auf dem Frontalschnitt eine fast rechteckige Fläche darbietet. Der Längsdurchmesser beträgt 17½ cm, der quere 13. Die Oberfläche ist stark höckrig; auf dem Schnitt besteht die Geschwulst aus weichen, markigen Knoten von rein weisser Farbe bis zu Apfelgrösse, welche durch derbe Bindegewebszüge von einander getrennt sind. Der ganze laterale Theil der Niere, die ganze Rindensubstanz, sowie der grösste Theil der Marksubstanz ist frei von Geschwulstknoten.

Mikroskopisch bestand die Geschwulst aus einem derben bindegewebigen Stroma, in welchem ziemlich viel spindlige Bindegewebselemente

zu erkennen waren. Die von dem Bindegewebe gebildeten Alveolen wurden eingenommen von einem Gewebe, welches ausschliesslich aus Zellen bestand, ohne Andeutung einer Zwischensubstanz; und zwar lagen die Zellen so dicht, dass man ihre Form nicht erkennen konnte, dass sich vielmehr nur Kern bei Kern im Gesichtsfelde präsentirte.

An kleinen Geschwulstläppchen liessen sich die Zellen jedoch deutlich als kleine Cylinderepithelien charakterisiren; auch waren hier deutliche Lumina in einzelnen Alveolen zu entdecken, so dass der Querschnitt manchmal als ein Drüsengang imponirte, welcher an Harnkanälchen erinnerte. Einen directen Uebergang unzweifelhafter Harnkanälchen in Tumorknoten konnte ich nicht nachweisen. — Das Nierenparenchym erwies sich frei von Tumorgewebe.

Auch diesen Tumor müssen wir als ein Carcinom vom gleichen Typus ansprechen, wie den vorigen. Denn wir sahen ja auch hier eine grosse, aus einzelnen Knoten bestehende Geschwulst, welche exquisit krebsige Beschaffenheit zeigten: solide epitheliale Stränge und Zapfen, in bindegewebiges Stroma eingebettet. Dazwischen konnten wir deutliche, mit Hohlräumen versehene drüsige Gebilde nachweisen, welche mit den gleichen cubisch-cylindrischen Zellen ausgekleidet waren, aus denen sich die soliden Krebsknoten zusammensetzten.

Es war in diesem Falle nicht möglich, ein directes Uebergehen weder der Harnkanälchen in die Hohlräume, noch der letzteren in die Krebsknoten nachzuweisen. Trotzdem stehe ich nicht an, sowohl nach der makroskopischen, wie nach der mikroskopischen Beschaffenheit diesem Krebs die gleiche Genese zu vindiciren, wie dem vorigen, sowie auch für ihn den Namen Adenocarcinom zuzulassen.

Hinweisen möchte ich noch auf das jugendliche (1 Jahr) Alter des Trägers dieses Carcinoms. Es sind ja gerade die Nierentumoren, und zwar sowohl Carcinome, wie Sarcome, verhältnissmässig sehr häufig bei Kindern beschrieben worden, eine Beobachtung, die schon mit grösster Wahrscheinlichkeit auf eine intrauterine Entwickelung dieser Geschwülste hinzeigt. Bewiesen wird die Möglichkeit dieser Entstehungsart durch den Fall von Weigert, in welchem es sich um ein beiderseitiges primäres Nierencarcinom bei einem Neugebornen handelte. Mikroskopisch konnte auch er, gerade wie in unserem Falle bei dem einjährigen Kinde, ein Adenocarcinom constatiren. Illustrirt wird dieser

Weigert'sche Fall noch durch die Beobachtung v. Kahlden's, welcher bei congenitaler Cystenniere den adenomatösen Ursprung nachweisen konnte.

So ähnlich, wie die beiden zuletzt beschriebenen Krebse sowohl hinsichtlich ihres makroskopischen, wie mikroskopischen Verhaltens sind, so verschieden sind sie von dem zuerst beschriebenen Carcinom (Fall V).

Und zwar zeigte sich diese Verschiedenheit zunächst schon höchst auffallend in ihrem makroskopischen Verhalten. Während sich im ersten Falle das ganze Organ vergrössert zeigte dadurch, dass die ganze Rinde und der Rest der Marksubstanz (Hydronephrose) in diffuser Weise durchsetzt war von Krebssträngen, welche sich von dem Parenchym in keiner Weise abgrenzten, während also in diesem Falle die ganze Niere ergriffen war, boten die beiden anderen Tumoren (VII und VIII) einen ganz anderen Habitus dar. Hier zeigte sich deutlich, dass die Neubildung als ein grosser Knoten nur einem bestimmten, ganz genau beschränkten Theil der Niere angehörte, während der übrige Theil sich makroskopisch sowohl, als mikroskopisch von Krebsmassen frei erwies. Wohl war es auch im ersten Fall zur Bildung von Knoten gekommen, welche frei in's Nierenbecken hineinragten, doch standen dieselben direct mit den übrigen Krebsmassen und dem Nierenparenchym in Zusammenhang, während bei den beiden anderen Fällen der Tumor sich von dem Nierenparenchym scharf absetzte und sich dadurch viel mehr als ein einheitliches Ganzes präsentirte.

Während wir also in den beiden letzten Tumoren deutlich den knotigen Typus hervortreten sehen, müssen wir den zuerst beschriebenen Krebs zu den infiltrirenden zählen.

Noch ein anderer höchst auffallender Unterschied zwischen den beiden Krebsarten zeigte sich an den Elementen, aus denen sich die epithelialen Krebszapfen zusammensetzten: Im ersten Falle sahen wir, dass die Tumorzellen von vornherein, d. h. selbst an den jüngsten Stellen vollständig von dem Epithel des Mutterbodens abwichen, denn sie waren stets länglich rund oder polyedrisch, niemals cubisch oder cylindrisch, waren auch im Allgemeinen grösser, als jede Art von Harnkanälchen, kurz sie waren im Hansemann'schen Sinne stark anaplastisch. Ganz

anders bei der zweiten Art des Nierenkrebses: Hier zeigten die Tumorzellen stets eine cylindrische oder cubische Form, glichen vollständig den Harnkanälchenepithelien, und waren nur in den centralen Partien der Knoten offenbar durch rein mechanische Einflüsse kleiner geworden.

Mit diesem Unterschied in dem Aussehen der epithelialen Elemente ging Hand in Hand eine völlige Verschiedenheit in ihrer Anordnung: Bei dem zuerst beschriebenen Tumor hatten wir selbst an jüngeren Stellen solide Krebszapfen, bei der zweiten Art des Krebses liess sich stets nachweisen, dass die Krebsstränge theils noch aus neugebildeten exquisit drüsigen Gebilden bestanden, theils sicher aus solchen hervorgegangen waren, kurz dass hier der Krebs den adenomatösen Typus darbot. Wohl war es auch im ersten Fall zur Bildung von Hohlräumen gekommen. Doch handelte es sich hier niemals um neugebildete Hohlräume, sondern nur um dilatirte Harnkanälchen. Diese zeigten dann stets das Bestreben, durch Anfüllung ihres Lumens compact zu werden oder durch seitliche solide (niemals hohle) Sprossen feste Krebsstränge zu bilden, während in den beiden anderen Fällen stets während einer langen Periode die Hohlgebilde sich bewahrt hatten. Dass diese Hohlräume nehmlich längeren Datums waren, konnte man deutlich an den papillären und faltigen Excrescenzen sehen, welche massenhaft in die Lumina der Alveolen hineinschossen. Auch dies ist ein wesentlicher Unterschied zwischen beiden Arten von Hohlräumen: Hier ausgezeichnete Bildung von Papillen, welche nicht nur aus epithelialen Erhebungen der Wandauskleidung bestanden, sondern stets einen bindegewebigen Grundstock zeigten, dort reine Epithelwucherung, welche in einer Anlagerung neuer Epithelien sowohl an der Innenseite, als auch an der Aussenseite der Wandung zum Ausdruck kam.

Wir konnten also constatiren, dass in jenen beiden Fällen (VII und VIII) der knotige Krebs den Bau des Adenocarcinoms zeigte, und wenn auch dies Material nicht ausreicht, um daraus den Satz abzuleiten, dass dies die Regel wäre, dass also der knotige Krebs der Niere im Gegensatz zum infiltrirenden stets mit dem Adenocarcinom identisch wäre, so geht doch aus den Untersuchungen von Sudeck hervor, dass eine solche Regel

zum mindesten sehr wahrscheinlich ist. Denn er konnte an 5 knotigen Krebsen die gleiche Beobachtung machen, wie ich, nehmlich, dass sie alle nach dem Typus der Nierenadenome gebaut seien, also aus Alveolen beständen, deren Wand mit cylindrischem oder cubischem Epithel ausgekleidet sei. Nun wird allerdings diese Beobachtung Sudeck's etwas fraglich dadurch, dass er etwas anderes unter Nierenadenom versteht, wie die übrigen Autoren, was schon daraus erhellt, dass er die Adenome in Schrumpfnieren nicht zu den wirklichen Adenomen rechnet. Ich muss jedoch daran festhalten, dass die Adenome in Schrumpfnieren ebenso gebaut sind, wie die richtigen, solitären grossen Adenome der Niere und auch wie die Adenocarcinome, wenigstens in ihren ersten Stadien, dass also die schon 20 Jahre alten Sturm'schen Ansichten noch vollständig zu Recht bestehen.

Auch die oben notirte Thatsache, dass jener erste Fall (Fall V) von Carcinom, also der infiltrirende Krebs ganz andere Epithelzellen zeigte, wie der knotige, findet seine Bestätigung in den Untersuchungen von Sudeck, welcher aus infiltrirenden Nierenkrebsen niemals cylindrisches oder cubisches Epithel finden konnte, sondern feststellte, dass sich hier die Krebsstränge stets aus polymorphen Zellen zusammensetzten.

Trotzdem nun die Bilder, welche man bei beiden Arten von Krebs erhält, so sehr verschieden sind, wird dieser Unterschied häufig gar nicht hervorgehoben; so spricht z. B. Benecke nur von Carcinomen, welche, aus der Adenomform hervorgehend, papillenreiche Räume mit dichter Bekleidung von Epithel enthalten. Dem gegenüber muss also betont werden, dass es ausser diesen sogenannten Adenocarcinomen, welche dem präformirten Epithel gleiche Zellen zeigen, auch thatsächlich primäre Nierencarcinome giebt, welche sich aus vollständig differenten, epithelialen Elementen zusammensetzen.

Was nun den zweiten Fall (Fall VI) der oben beschriebenen Carcinome betrifft, so können wir ihn wohl zu dem durch den ersten Fall repräsentirten Typus der infiltrirenden Krebse rechnen, wenn auch bezüglich des Verhältnisses des Nierengewebes zur Neubildung in Folge der ausgedehnten Degenerationen nichts zu eruiren war. So viel liess sich jedoch feststellen, dass 1) die ganze Niere ergriffen war, dass 2) die Krebsstränge stets solide

und niemals nach dem adenomatösen Typus gebaut waren, dass schliesslich die Zellen, aus denen sich diese Krebszapfen zusammensetzten, der Form nach vollständig von den Epithelien der Harnkanälchen abwichen.

(Fortsetzung folgt.)

Literatur.

Ambrosius, Beitrag zur Lehre von den Nierengeschwülsten. Inaug.-Diss. Marburg 1891.

Benecke, Zur Lehre von der Versprengung von Nebennierenkeimen in der Niere nebst Bemerkungen zur allgemeinen Onkologie. Ziegler's Beitr. Bd. IX.

Derselbe, In Zülzer's Handbuch der Nierenkrankheiten.

Ebstein, Deutsches Arch. f. klin. Med. Bd. 30. S. 399.

Grawitz, Die sogenannten Lipome der Nieren. Dieses Archiv. Bd. 93.

Derselbe, Langenbeck's Archiv. Bd. 30. S. 824.

Hildebrand, Langenbeck's Archiv. Bd. 48. S. 343.

Horn, Dieses Archiv. Bd. 126.

O. Israel, Dieses Archiv. Bd. 86. S. 359.

v. Kahlden, Ziegler's Beitr. Bd. XIII. S. 291.

Derselbe, Ebendaselbst. Bd. XV. S. 626.

Klebs, Handbuch. I. S. 616.

Kühn, Deutsches Arch. f. klin. Med. Bd. XVI. S. 306. 1875.

Lacher, Münchn. med. Wochenschr. 1886. No. 45.

Lissard, Dissert. Würzburg 1891.

Lubarsch, Dieses Archiv. Bd. 135. S. 149.

Metzner, Beitr. zur Kenntn. der prim. Nierengeschwülste. Dissert. Halle 1888.

Müllner, Ueber einen Fall von prim. Nierenkrebs. Dissert. München 1882.

Nauwerck und Hufschmid, Ziegler's Beitr. Bd. XII. S. 1.

Perewerseff, Dieses Archiv. Bd. 59.

v. Recklinghausen, Dieses Archiv. Bd. 100.

Rohrer, Das prim. Nierencarcinom. Dissert. Zürich 1874.

Sabourin, Rev. d. Medic. 1884. No. 6.

Schreiber, Dieses Archiv. Bd. 133. S. 165.

Sharkey, Transact. of the path. soc. 33. p. 195. 1885.

Steinmann, Dissert. Würzburg 1890.

Stilling, Du ganglion intercarotidien. Lausanne 1890.

Ströbe, Centralbl. f. path. Anat. 1894. Heft 1—3.

Sturm, Arch. d. Heilkunde. 17. S. 193. 1875.

Sudeck, Dieses Archiv. Bd. 133.

Waldeyer, Dieses Archiv. Bd. 41.
Derselbe, Ebendaselbst. Bd. 55.
Weichselbaum und Greenish, Wiener med. Jahrbücher. 1883.
Weigert, Dieses Archiv. Bd. 67. S. 492.
Wiefel, Ueber Adenome der Nieren. Dissert. Bonn 1885.

Erklärung der Abbildungen.

Tafel V.

Fig. 1. Fall V. Hohlraum mit hügeliger Epithelwucherung im Innern. Vergrösserung Zeiss DD, 4.

Fig. 2. Derselbe Fall. Uebergang von einem Harnkanälchen in einen Krebszapfen. Zeiss DD, 4.

Fig. 3. Derselbe Fall. Anfüllung der periarteriellen Lymphgefässe mit Krebsmassen. Zeiss AA, 4.

Fig. 4. Derselbe Fall. Zelleinschlüsse. Zeiss DD, 4, ausgezogener Tubus.

Berichtigung.

Bd. 141. Hft. 3. S. 420 Z. 8 v. u. lies: weiten statt meisten.
- 430 - 25 v. o. - 1843 - 1893.

Virchow's Arch

W
D
W
W
W

F

F

F

F

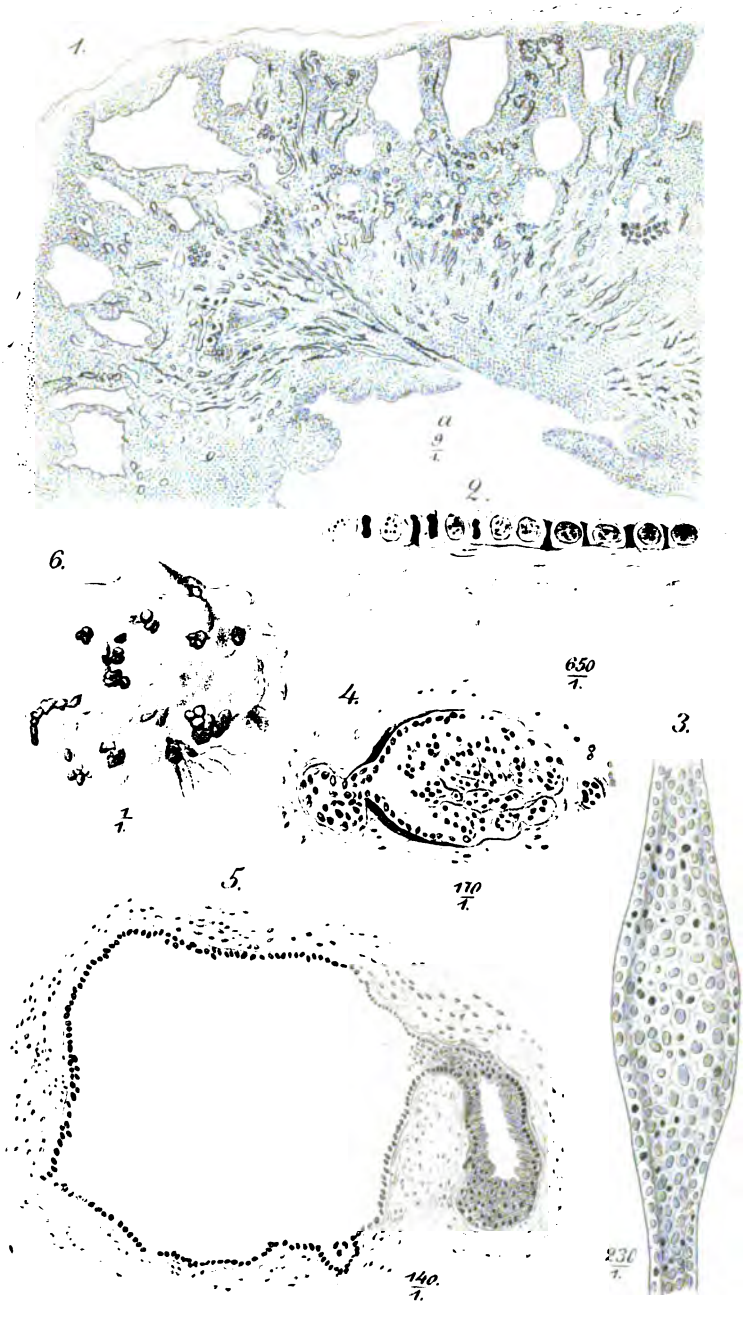

W. Grohmann sc.

Virchow's Archiv. I

7.

11.

60
1.



Taf. II.

Fig. 2.



Fig. 3

h

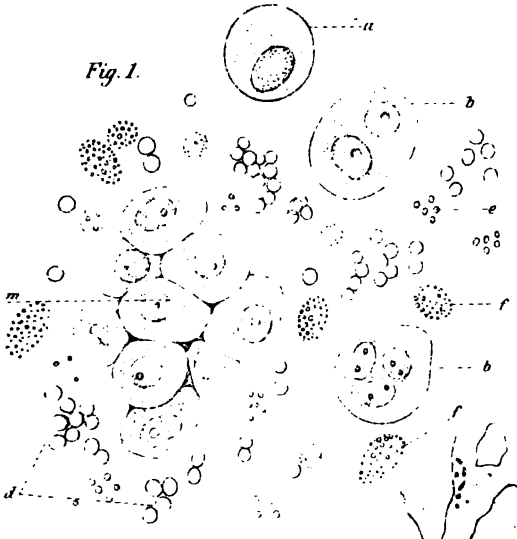

Fig. 1.

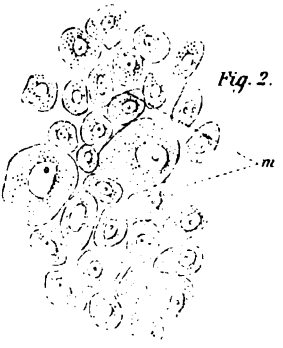

Fig. 2.

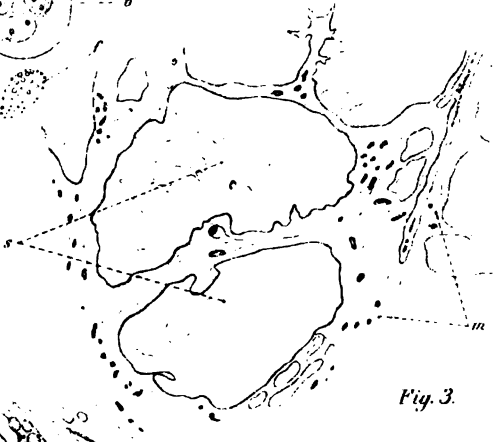

Fig. 3.

Fig. 4.

1

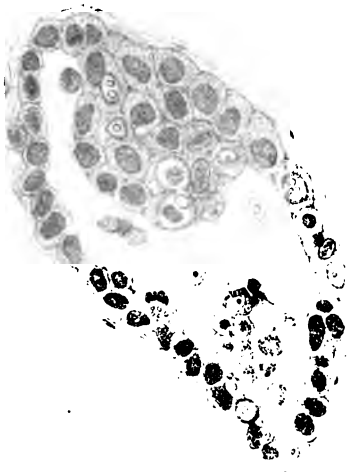

2

3



4



Archiv
für
pathologische Anatomie und Physiologie
und für
klinische Medicin.

Bd. 142. (Vierzehnte Folge Bd. II.) Hft. 2.

VII.

Beiträge zur Aetiologie der Uterusgeschwülste.

Von Dr. med. Gustav Ricker,
I. Assistenten am Pathologischen Institut der Universität Zürich.

(Hierzu Taf. VI.)

Die Cohnheim'sche Geschwulsttheorie, Anfangs mit allgemeinem Beifall aufgenommen und durch manche schöne Beobachtung fester gestützt, hat seit geraumer Zeit viele ihrer ehemaligen Freunde verloren und keine neuen dazugewonnen. Erst in neuester Zeit hat sie Ribbert der Vergessenheit, welcher sie langsam anheimzufallen schien, entrissen und auf den alten Fundamenten einen Umbau des einst von Cohnheim errichteten Gebäudes hergestellt, der fast ein Neubau zu nennen ist.

Die Frage der Geschwulstgenese ist damit wieder in den Vordergrund des Interesses gestellt worden und jeder neue Beitrag zur Beantwortung derselben darf wohl gerade jetzt auf besondere Beachtung rechnen. Ich werde im Folgenden Beobachtungen mittheilen, die eine Anwendung der Cohnheim'schen Theorie genau im Sinne ihres Meisters auf die Geschwülste eines Organs erlauben, welches bis jetzt in dieser Beziehung nur sehr geringe Ausbeute geliefert hat. Dieses Organ, der Uterus, gehört dem Urogenitalsystem an, dessen von anderen Theilen ausgehende Geschwülste die besten Stützen der Cohnheim'schen Lehre genannt werden dürfen;

durch die nunmehr mitzutheilenden Ergebnisse meiner Untersuchungen wird der Uterus dem für Cohnheim's Theorie werthvollsten Organ, der Niere, ebenbürtig an die Seite gestellt.

I. Ueber die Verlagerung des Paroophoron in die Uteruswand.

Der im Folgenden zu beschreibende Befund wurde kurz hinter einander an zwei im Uebrigen normalen Uteri älterer Frauen erhoben. Bei beiden befand sich unter der Serosa an der Vorderfläche, nahe der seitlichen Kante und dem Fundus des Organs ein rundliches linsengrosses Körperchen, das durch seine gelbe Farbe sich scharf von dem Grauroth der Uterusmusculatur abhob und unter der Serosa nicht prominirte. In Serienschnitte zerlegt, erwiesen sich beide Gebilde von fast vollständig übereinstimmendem Bau und ich werde sie daher gemeinsam beschreiben.

Die Schnitte lassen auf den ersten Blick erkennen, dass es sich um ein epitheliales Gebilde handelt, welches in einer muldenförmigen Ausbuchtung der Uteruswand liegt. Sie zeigen eine grössere Anzahl (etwa 20) längsgetroffener, schön parallel neben einander ziehender Kanälchen, die zum Theil gestreckt, zum Theil in Schraubenwindungen verlaufen. Die grösste Anzahl dieser Kanälchen mündet frei nach aussen, also in den Peritonäalraum, ein kleiner Theil erreicht diesen nicht, sondern endet kurz vorher blind. Hinter den gegen die Uterushöhle zu blickenden Enden dieser Gänge befinden sich noch ziemlich zahlreiche, schräg und quer getroffene kurze Kanälchen von annähernd demselben, zum Theil aber auch grösserem Durchmesser, deren grösste Mehrzahl man als Seiten- und Endverzweigungen der erst erwähnten Kanälchen deutlich nachweisen kann. Fig. 1 auf Taf. VI stellt etwa den 3. Theil eines Schnittes durch ein solches Körperchen dar.

Alle diese Gänge sind ausgekleidet mit einem ein- bis dreischichtigen, sehr gut ausgebildeten, flimmerlosen Epithel.

Das Lumen der Hohlräume ist meist leer, hier und da enthält es abgestossene Epithelien, körnige und fädige Zerfallsprodukte und gar nicht so selten auch Zellformen, die sich von Lymphocyten in keiner Beziehung unterscheiden. Da dieselben Zellen auch zwischen den Epithelien gelegentlich wahrnehmbar

sind, so wird man sie in der That als durchgewanderte, einkernige Leukocyten auffassen müssen.

Zwischen jenen epithelialen Gebilden findet sich ein reichlich ausgebildetes Bindegewebe, wo fast überall Kern dicht an Kern stösst und nur hier und da spärliche feinste Fasern sichtbar sind. Es entsteht so ein histiologisches Bild, das sehr an das der Uterusschleimhaut erinnert, eine Aehnlichkeit, die übrigens, um das schon jetzt zu erwähnen, rein äusserlicher Art ist und für das Verständniss der Gebilde nichts beiträgt.

Diese Elemente, Epithel und Bindegewebe, setzen den grössten Theil der Körperchen zusammen. Indessen fehlt auch die glatte Musculatur in ihnen nicht ganz, denn obwohl die Körperchen im Ganzen sehr gut gegen die benachbarte Uterusmusculatur abgesetzt sind, so erstrecken sich doch in einigen Schnitten einzelne Bündel derselben in verschiedener Richtung eine kleine Strecke weit in ihr Inneres hinein. Die nähere und weitere Umgebung der Gebilde erwies sich in zahlreichen Schnitten ganz frei von epithelialen Bestandtheilen.

Das eine der beiden Körperchen wies noch eine Eigenthümlichkeit auf, die noch kurz erwähnt werden muss. Ausser den geschilderten Kanälchen und ihren Verzweigungen befanden sich nehmlich in ihm noch mehrere runde, vollkommen geschlossene Cysten, einige so gross, dass sie im gefärbten Präparat eben noch mit unbewaffnetem Auge wahrgenommen werden können. Auch die erwähnten Endverzweigungen der Hauptkanälchen waren hier zum grossen Theil cystisch erweitert und man gewinnt ohne Weiteres den Eindruck, dass jene freien Cysten aus erweiterten Kanälchen hervorgegangen sind.

Wenn wir uns nun ein Urtheil über den eben beschriebenen, in zwei Fällen erhobenen Befund bilden wollen, so kann es zunächst keinem Zweifel unterliegen, dass es sich nicht um wirkliche Geschwülste handelt.

Die beiden Körperchen bestehen ausser dem zellreichen Bindegewebe aus epithelialen Schläuchen, die nach aussen frei münden und so regelmässig neben einander angeordnet sind, in ihrer Gesammtheit so deutlich den Charakter eines Organes tragen, dass der Gedanke an eine atypische Neubildung, die dann als ein Adenom bezeichnet werden müsste, nicht aufkommen

kann. Es fragt sich nur, was für ein Organ ist es, zu welchem wir diese Gebilde in Beziehung zu bringen haben.

Wir haben oben schon darauf hingewiesen, dass sie eine gewisse Aehnlichkeit mit der Uterusschleimhaut besitzen, und in der That ist dies der erste Gedanke, der jedem, dem ich die mikroskopischen Bilder gezeigt habe, aufgestossen ist. Die kleinen Körper würden danach als verlagerte Theile der Uterusschleimhaut aufzufassen sein.

Prüfen wir diese zunächst durchaus berechtigte Vermuthung näher, so finden wir, dass sie ohne die grössten Schwierigkeiten nicht wohl durchzuführen ist.

Es ist vor Allem die Richtung der epithelialen Gänge, welche, gerade entgegengesetzt der der Uterindrüsen, zu der gewiss unwahrscheinlichen Annahme zwingen würde, dass das verlagerte Schleimhautstück eine vollständige Drehung eingegangen sei, eine Drehung, die genau so weit hätte erfolgen müssen, bis die früher nach der Uterushöhle sich öffnenden Lumina die Serosa erreicht hätten, um dann in die Leibeshöhle auszumünden. Ist also diese Vorstellung schon für einen ganz vereinzelten Fall schwierig genug, ja kaum denkbar, so verliert sie mit dem zweiten oben erwähnten, ganz gleich beschaffenen Fall noch mehr an innerer Wahrscheinlichkeit, und wenn, woran wohl nicht zu zweifeln ist, der geschilderte Befund in derselben Art noch öfter gemacht werden sollte, so wird es zur Gewissheit erhoben werden, dass jene epithelialen Organe mit der Uterusschleimhaut nichts zu thun haben können.

Gegenüber diesem gewiss schwerwiegenden Bedenken kann die oberflächliche Aehnlichkeit jener Gebilde mit der Uterusschleimhaut nicht mehr schwer in die Wagschale fallen, zumal wir eine andere Erklärung bereit haben, die in ungezwungener und ansprechender Weise die Herkunft jener Körperchen zu erklären vermag. An eine solche Erklärung müssen wir die Anforderung stellen, dass sie einmal über die Organnatur, und dann über den Umstand, dass jene Epithelschläuche in den Peritonäalraum münden, befriedigenden Aufschluss giebt.

Vorher sei ein kleiner entwickelungsgeschichtlicher Excurs gestattet.

Nach Ablauf der Entwickelung des hier nicht in Betracht

kommenden Vornierensystems entwickelt sich bekanntlich bei allen Wirbelthieren die sogenannte Urniere, der Wolff'sche Körper, derart, dass sich aus dem Epithel der Leibeshöhle dicht neben einander liegende, parallele Querkanälchen bilden, die mit einem Ende frei in die Bauchhöhle münden und mit dem anderen, nachdem es eine Zeit lang blind geendigt hat, Vereinigung mit dem in früherer Zeit der Entwickelung nach demselben Princip gebildeten Vornierengang suchen. Ist die Verbindung hergestellt, so heisst der frühere Vornieren- nun Urnieren- oder Wolff'scher Gang. Jene Querkanälchen erfahren dann zahlreiche Windungen und Schlängelungen, treten in eine intime Beziehung zum Gefässsystem im Sinne einer „Niere", um dann bei Vögeln und Säugethieren sich zurück- und umzubilden und in den Dienst der Geschlechtsorgane zu treten.

Während beim Manne die Urniere sich in sehr wichtige Organe umwandelt, verkümmert sie beim Weibe zu zwei rudimentären Organen, dem Parovarium (Epoophoron), zwischen Tube und Ovarium gelegen und den obersten Kanälchen des Wolff'schen Körpers entsprechend, und dem Paroophoron, medianwärts nahe dem Uterus gelegen, dem unteren Theil der Urniere entsprechend.

So weit die anatomischen Thatsachen, mit denen wir unseren Befund in Einklang zu setzen haben.

Zunächst haben wir in unseren beiden Fällen keine Spur eines Hauptkanals, entsprechend dem Wolff'schen, oder, wie er nach seinem Entdecker beim erwachsenen weiblichen Thier gewöhnlich genannt wird, Gartner'schen Gang, gefunden, in den die Querkanälchen gemündet hätten.

Dieser Umstand darf nicht Wunder nehmen, denn nach den Arbeiten von Dohrn und Rieder beginnt der Gang, wenn überhaupt etwas von ihm erhalten ist, erst in der Cervix uteri, während der obere Theil spurlos verschwindet. Auch die Beschreibungen der Histiologen erwähnen es nur als einen seltenen Ausnahmefall, dass die Kanälchen in einen Längskanal münden und auch dann nur bei dem Epoophoron, nicht aber bei dem Paroophoron, das allgemein als aus parallel neben einander liegenden, überall geschlossenen, mit Cylinderepithel ausgekleideten Kanälchen von sehr wechselnder Zahl bestehend beschrieben wird.

Wenn also dieses Verhalten seine befriedigende Aufklärung gefunden hat, so fragt es sich weiter, ob wir an das Ep- oder an das Paroophoron zu denken haben. Jenes wird sich von vornherein schon weniger dazu empfehlen, weil es viel weiter abliegt vom Uterus und also eine viel grössere „Wanderung" hätte zurücklegen müssen, als dieses so nahe neben dem Uterus gelegene Organ. Vielleicht dürfte auch der Umstand hier von Wichtigkeit sein, dass das Epoophoron in einer sehr engen Verbindung mit dem Ovarium steht, ja bei vielen Wirbelthieren und vielleicht auch beim Menschen einen Theil der weiblichen Keimdrüse, die Markstränge, liefert. Auch diese Thatsache, so wenig sie auch eine Entscheidung bringen kann, macht es immerhin bis zu einem gewissen Grade unwahrscheinlich, dass jene intime organische Verbindung gelöst und das Organ, vom Ovarium losgerissen, in den Uterus verlegt worden sei.

Anders steht es mit dem Paroophoron, dem Rest des hinteren Theils der Urniere, der ganz nahe neben dem Uterus im Ligamentum latum gelegen ist und dieselbe gelbe Farbe besitzt, die auch unseren Körperchen eigen war. Mit diesem dürfen wir mit aller Sicherheit, die in solchen der directen Beobachtung unzugänglichen Fragen überhaupt möglich ist, unsere zwei Befunde in Beziehung bringen.

Nur ein Punkt scheint zunächst gegen die Annahme zu sprechen, dass jene Organe die abnorm liegenden Paroophoren darstellen: dieses Organ besitzt nehmlich beim Erwachsenen blinde epitheliale Kanälchen, während diejenigen unserer Organe fast alle in die Bauchhöhle mündeten. Wir brauchen uns nur an die oben skizzirte Entwickelungsgeschichte des Wolff'schen Organs zu erinnern, um in diesem Verhalten lediglich einen Stillstand auf einem frühen embryonalen Stadium zu erblicken, ohne dass dadurch unsere Auslegung des Befundes die geringste Einbusse an Wahrscheinlichkeit erlitte. Ja, wenn wir einmal genauer über die zeitlichen Verhältnisse unterrichtet sind, nach denen sich die einzelnen Aeste der Entwickelung des Urogenitalsystems beim Menschen vollziehen, so kann uns der Umstand, dass die Kanälchen unserer Organe noch in die Leibeshöhle münden, die obere Grenze der Zeit angeben, innerhalb welcher die Verlagerung erfolgt sein muss.

Leider kann ich für diese zwei Beobachtungen nicht mittheilen, ob das Paroophoron vollständig verlagert gewesen ist, oder ob noch Theile von ihm an der gewöhnlichen Stelle im Ligamentum latum liegen geblieben sind. Künftige Beobachtungen werden darauf zu achten haben.

Hat dieser Befund neben seinem allgemeinen Interesse für die Pathologie des Embryonallebens noch ein besonderes für pathologische Verhältnisse im extrauterinen Leben? Diese Frage können wir mit Ja beantworten.

v. Recklinghausen hat einige interessante Beobachtungen gemacht, die hierher gehören.

In eigenartig missgebildeten Uteri von platter, breiter Form, ferner bei Uterus bicornis mit Hypertrophie, namentlich einseitiger, fand er neben dem schon sehr häufig beobachteten erhaltenen Wolff'schen Gang Drüsenschläuche mit Kystombildung in den Tubenecken der Uteri. Von diesen ausgehend zogen dann durch den ganzen Uteruskörper breite Züge und Schichten eines äusserst gefässreichen, mit Drüsenschläuchen versehenen kernreichen Bindegewebes, — ein Bild, dem v. Recklinghausen geradezu den Namen Adenofibrom giebt.

Diese Bildungen führt v. Recklinghausen auf die Wolff'schen Drüsengänge zurück, während er ebenfalls ihre Beziehung zu der Uterusschleimhaut trotz aller Aehnlichkeit ablehnt. Es kann danach kein Zweifel sein, dass von verlagerten Theilen des Wolff'schen Organs Adenofibrome des Uterus ausgehen können und es ist sehr wahrscheinlich, wenn auch aus des Autors kurzer Beschreibung nicht ganz deutlich erkennbar, dass die Drüsenschläuche in den Tubenecken, die er als Ausgangspunkt seiner Adenofibrome bezeichnet, die verlagerten Paroophoren gewesen sind und mit dem Bau unserer zweimal beobachteten Körperchen übereingestimmt haben. Immerhin ist es ja auch denkbar, dass nicht so grosse, ihren Organcharakter deutlich bewahrende Theile des Wolff'schen Körpers, wie wir sie beobachten und als Paroophoron bezeichnen konnten, verlagert und der Ursprung jener Geschwülste gewesen sind, sondern mehr vereinzelte, kleinere Theile des Wolff'schen Körpers, etwa nur einige Drüsenschläuche in dem kernreichen Bindegewebe.

Wir haben oben darauf aufmerksam gemacht, dass in dem

einen der beiden Fälle ziemlich grosse, selbständige Cysten in dem verlagerten Paroophoron vorhanden waren. Dieser Befund ist von Interesse für die mehrfach beschriebenen Cysten des Corpus uteri. Wir wissen aus zahlreichen Mittheilungen, dass das Paroophoron Cysten im Ligamentum latum bilden kann; nachdem nunmehr die Möglichkeit seiner abnormen Lage im Uterus nachgewiesen ist, dürfte es gewiss nicht zu gewagt sein, jene räthselhaften Cysten im Uteruskörper auf das verlagerte Paroophoron zurückzuführen, während die Cysten der Cervix und der Vagina mit dem Wolff'schen Gange in Zusammenhang zu bringen sind.

v. Recklinghausen glaubt die Wolff'schen Kanälchen auch für die in Uterusmyomen aufgefundenen epithelialen Räume zur Erklärung heranziehen zu müssen. Wir werden uns mit dieser Frage im II. Abschnitt dieser Arbeit eingehend zu beschäftigen haben, betonen aber schon jetzt, dass die histiologische Zusammensetzung der Reste des Wolff'schen Körpers ausschliesslich aus zellreichem Bindegewebe und Epithel, während die sehr spärlichen Muskelbündel in der Peripherie offenbar der Uteruswand angehören, diese Annahme von vornherein unmöglich macht. Wir werden daher nur cystische Tumoren und die Adenofibrome v. Recklinghausen's im Uterus auf verlagerte Theile des Wolff'schen Körpers zurückführen können, nicht aber Myome. Und schliesslich ist auch die Möglichkeit nicht von der Hand zu weisen, dass Sarcome oder Carcinome von dem verlagerten Paroophoron eben so wohl ausgehen können, wie von der verlagerten Nebenniere.

II. Ueber Epithel in Myomen.

Wenn wir in Cohnheim's Vorlesungen den lebendigen und geistvollen Worten lauschen, in die der Autor seine berühmte Geschwulstheorie kleidet, so verweilt er mit besonderer Vorliebe bei der Aetiologie der Myome des Uterus. Abnormes Wachsthum auf Grund immanenter Anlage, mit diesen Worten giebt Cohnheim seiner Auslegung des grossen Problems der Geschwulstgenese den kürzesten Ausdruck, und er glaubte keinen besseren Beleg für seine Lehre finden zu können, als den Uterus und die Myome desselben. Das Wachsthum des Uterus in der Pubertät

und Gravidität, zwar im Typus unserer Organisation begründet und deshalb normal, aber zum übrigen Körper in Beziehung gesetzt ohne Zweifel abnorm, ist ihm gleichsam ein physiologisches Vorbild des krankhaften Prozesses, den wir Geschwulstbildung nennen; dieselben bei der embryonalen Entwickelung des Organs unverbraucht liegen gebliebenen Wachsthumskeime, deren physiologische Erregung zu der gewaltigen Grössenzunahme des schwangeren Uterus führt, vermögen nach Cohnheim's Vorstellung bei pathologischer Erregung in atypische Entwickelung zu gerathen und Tumoren, Myome zu bilden. Die Thatsachen, dass sich die Myome immer erst nach der Pubertät und mit Vorliebe bei alten Jungfern entwickeln, passten ihm vortrefflich zu seiner Annahme.

Diese Wachsthumskeime Cohnheim's sind weder im Uterus, noch irgendwo anders nachgewiesen worden und es ist auch nicht gelungen, ihre Existenz auch nur wahrscheinlich zu machen. Dagegen hat eine ganz andere Betrachtungsweise erlaubt, die Genese einiger Geschwülste mit embryonalen Vorgängen in Beziehung zu bringen.

Bekanntlich sind diejenigen Geschwülste, für welche diese allgemein anerkannt ist, dadurch ausgezeichnet, dass sie aus einem normaler Weise am Ausgangsort der Geschwulst nicht vorkommenden Gewebe, das nur im Fötalleben dahin gelangt sein kann, ganz oder zum Theil, meist nur zum allerkleinsten Theil bestehen.

Die Uterusmyome, anscheinend durchaus einförmige und einheitliche Geschwülste, schienen für die Anwendung dieses Princips unzugänglich zu sein. Dennoch liegen schon seit längerer Zeit einige wenige Beobachtungen vor, welche die Bedeutung embryonaler Entwickelungsstörungen für die Entstehung auch der Myome wahrscheinlich machen.

Wir meinen hier nicht die zahlreichen, in der Literatur älterer und neuerer Zeit niedergelegten Fälle von „krebsiger Entartung" der Myome, die nach unseren jetzigen Anschauungen die Anwesenheit von Epithel in Myomen zur Voraussetzung hätten. Alle diese Fälle ohne Ausnahme sind zum einen Theil gar nicht histiologisch untersucht, zum anderen Theil gegen die nachgewiesenermaassen vorkommende Metastasirung eines Car-

cinoms in ein Myom ungenügend geschützt und der Rest beruht auf den gröbsten histiologischen Missverständnissen, die nur noch an der Entdeckung des Myomcoccus durch Gottschalk ein würdiges Seitenstück finden.

Wenn wir demnach alle diese Fälle ausscheiden müssen, so bleiben als einwandsfreie Beobachtungen des Vorkommens eines fremden Gewebes im Innern von Uterusmyomen nur die mehrfach in ihnen beobachteten epithelialen Cysten übrig. Solche, mit Cylinderepithel, zum Theil flimmerndem, ausgekleidet, sind von Babesiu (1882), Diesterweg (1883), Hauser (1893) und zuletzt von Schottländer (1894) beobachtet und von einzelnen dieser Autoren, wie z. B. Hauser, der jene Cysten auf die Müller'schen Gänge zurückführt, auch im Sinne der Cohnheim'schen Theorie verwerthet worden, während andere, wie Schottländer, ein secundäres Eindringen von Drüsenschläuchen aus der Uterusschleimhaut in ein schon ausgebildetes Myom angenommen haben.

So sehen wir denn, dass die Anzahl dieser Beobachtungen noch sehr gering ist und dass über ihre Auslegung durchaus keine Uebereinstimmung unter den Autoren herrscht. Ich habe versucht, durch systematische Untersuchung aller im Verlauf eines Halbjahres am Züricher pathologischen Institut gefundenen Myome neue Erfahrungen über die Frage zu sammeln. Es haben sich unter einer Anzahl von etwa 35 jedesmal in einer sehr grossen Anzahl von Schnitten, die epithelhaltigen in Serienschnitten, untersuchten Myomen aller Grössen, meist aber sehr kleinen, 5 mit epithelialen Bestandtheilen gefunden, alle bei Leichen, die an keiner Körperstelle ein Carcinom besassen und alle in Uteri, deren Musculatur, wie zahlreiche Schnitte aus verschiedenen Stellen nachwiesen, frei von epithelialen Bestandtheilen war.

Der erste Tumor hatte etwa Erbsengrösse und war, im Fundus des Uterus subserös genau in der Mitte zwischen den beiden Tubenecken gelegen und leicht prominent, äusserlich von einem gewöhnlichen Myom gar nicht unterschieden.

Die mikroskopische Untersuchung hat nachgewiesen, dass es sich nicht um ein reines Myom handelte, sondern dass demselben zahlreiche epitheliale Elemente beigemischt waren. Zwischen den Muskelbündeln befanden sich nehmlich in jedem Schnitt eine grosse Anzahl länglicher und runder, mit

theils ein-, theils mehrschichtigem Epithel ausgekleideter Cysten, alle mit leerem Lumen und von sehr geringer Grösse. Die Gestalt dieser cystischen Hohlräume richtet sich im Allgemeinen nach der umgebenden Musculatur, deren Lücken von ihnen eingenommen werden; nirgends aber sind die Muskelbündel so angeordnet, dass sie eine intimere Beziehung zu den Cysten gewännen und sie etwa wie eine „Muscularis" umgäben.

Im Ganzen ist also das Bild, so interessant es ist, einförmig: zwischen den Muskelbündeln eines reinen, nicht durch Bindegewebe complicirten Myoms zahlreiche epitheliale Räume, ausgekleidet mit einem sehr schön entwickelten Epithel.

Ein zweiter Tumor unterscheidet sich durch die Anordnung des Epithels wesentlich von dem eben beschriebenen.

Er besass die Grösse einer Erbse und reichte bis an die Serosa der Uterusvorderfläche, nahe dem Fundus, heran, ohne an der Aussenfläche des Organs zu prominiren.

Der Tumor stellt abgesehen von den gleich zu erwähnenden epithelialen Bestandtheilen ein gut abgesetztes reines Myom ohne bindegewebige Beimengungen und ohne regressive Veränderungen dar. Auch in der Richtung der Muskelzüge ist nichts Auffälliges wahrzunehmen, höchstens vielleicht der Umstand, dass in grösserer Anzahl als man es sonst wohl zu sehen gewohnt ist, in einer gemeinsamen Richtung, entsprechend der Längsaxe des ovalen Tumors, verlaufen, während die Schnitte viel weniger Bündel quer getroffen haben.

Die Muskelbündel mögen an Masse etwa $\frac{3}{4}$ des ganzen Tumors ausmachen, der Rest fällt auf epitheliale Bestandtheile.

Zwischen den Muskelbündeln und parallel mit ihnen liegen nehmlich meist sehr lange, zum Theil auch kürzere Reihen von sehr deutlich ausgeprägten und auf den ersten Blick als solche zu erkennenden Epithelzellen mit grossen ovalen Kernen, meist dicht an einander gedrängt, so dass die an anderen Stellen sehr deutlich wahrzunehmende Cylinderform der Zellen meist nicht mehr deutlich ist. Es entstehen so ziemlich regelmässig mit einander abwechselnde Bänder von Muskel- und Epithelzellen, nur gelegentlich sind diese durch in anderer Richtung verlaufende Muskelbündel auseinandergedrängt, so dass sie mehr rundliche, kleinere und grössere Haufen bilden, ja zuweilen in Gruppen von nur 3—6 Zellen zusammenliegen. Fast alle diese in Serienschnitten untersuchten Epithelstränge sind im Gegensatz zu dem zuerst beschriebenen Tumor solid, und nur an wenigen Stellen in den zahlreichen Schnitten konnten kleine runde Cysten mit schönem einschichtigem Cylinderepithel nachgewiesen werden.

Die drei noch übrigen Tumoren können ganz wohl gemeinsam beschrieben werden; sie sind alle von Kirschgrösse und weniges darüber, leicht oval gestaltete, intraparietal, doch nahe der Serosa gelegene reine Myome, die nur in der Umgebung

der Gefässe ganz wenig kernarmes Bindegewebe enthalten. Die Vertheilung des Epithels in ihnen ist im Wesentlichen gleich: sie stehen in dieser Hinsicht in der Mitte zwischen den beiden soeben geschilderten Extremen, jenem ersten nur Cysten und dem zuletzt erwähnten, fast ausschliesslich solide Epithelstränge enthaltenden Tumor, so zwar, dass sie sich mehr diesem annähern.

Die Abweichungen von dem zweiten, soeben beschriebenen Myom bestehen darin, dass die soliden Zellstränge weder die Länge, noch die regelmässige, mit Muskelbündeln abwechselnde Lagerung aufweisen können, wie sie eben geschildert wurde. Es sind in dem bei Weitem grössten Theil der Tumoren mehr runde kleine Haufen von Epithelzellen, die zwischen den in den verschiedensten Richtungen getroffenen Muskelbündeln ganz regellos eingelagert sind. In jedem Schnitt, wo immer nur eine Lücke zwischen den Muskelzügen sich findet, da ist sie auch mit Epithel ausgefüllt. Nur gegen die Peripherie der Tumoren hin finden sich auch längere Zellstränge, so wie die beim zweiten Tumor beschriebenen, die zum Theil deutlich mit einander anastomosiren und hier auch schön parallel neben einander liegen können. Epitheliale Cysten finden sich in diesen Tumoren sehr häufig, fast jeder Schnitt kann deren mehrere aufweisen, jedoch sind sie recht klein, ihr von ein- oder auch mehrschichtigem Cylinderepithel begrenztes Lumen ist sehr eng und zwar rund oder häufiger spaltförmig. Man vergleiche Fig. 2 und Fig. 3 der Tafel VI. Einer der drei Tumoren weicht insofern von diesem gemeinsamen Verhalten ab, als er ausser den bis jetzt erwähnten epithelialen Bestandtheilen annähernd in seinem Centrum eine ausserordentlich schön ausgebildete und grosse, im Ganzen kuglige Cyste besitzt, die im Präparat makroskopisch sehr gut sichtbar und ohne Zweifel auch im frischen Object zu erkennen gewesen wäre. Die Cyste zeigt viele, meist schön abgerundete Ausbuchtungen und ist ausgekleidet mit einem sehr hohen geschichteten Cylinderepithel, das in einem Radius der Cyste 6 und mehr Kerne aufweist. Das geräumige Innere der Cyste ist fast vollständig ausgefüllt mit einem körnigen, ungefärbten Material, in dem sehr viele lebhaft mit Hämalaun gefärbte Chromatinkörner eingestreut sind. Solche Reste von untergegangenen Kernen finden sich übrigens auch in ziemlicher Menge zwischen dem Cylinderepithel der Wand vertheilt. Flimmern fehlen diesem ganz, wie an dem vortrefflich in Zenker'scher Flüssigkeit fixirten Object mit Sicherheit zu constatiren ist. Eine eigentliche, von dem umgebenden Myomgewebe sich absetzende Muscularis besitzt auch diese Cyste nicht, sie liegt mitten in wirr durch einander ziehenden Muskelbündeln.

Wir beginnen nun mit dem Versuch, die Frage nach der Herkunft dieser epithelialen Elemente in Myomen zu beantworten.

Man wird zunächst geneigt sein, anzunehmen, dass dieselben in irgend welcher Beziehung zu der Schleimhaut des Uterus stehen müssen, da ja diese der einzige Ort ist, an dem normaler Weise Epithel im Uterus vorkommt. So ist, wie bereits erwähnt, Schottländer der Ansicht gewesen, dass in das von ihm beschriebene Myom Theile der Schleimhaut hineingewachsen sind.

Hauser lehnt diese Möglichkeit im Hinblick auf das von ihm beschriebene, subserös gelegene, epitheliale Cysten enthaltende Myom ab, und ich kann mich dieser Auffassung auf Grund meiner eigenen Beobachtungen nur anschliessen.

Meine Tumoren lagen alle entweder subserös oder aber in den äussersten Schichten des Myometriums: wie kann man sich vorstellen, dass in diese Myome Epithel von der Uterusschleimhaut hineingewachsen sei? Diese Vorstellung ist discutirbar für submucöse Myome, für die subserösen ist sie von vornherein abzulehnen. Ich möchte auch an dieser Stelle noch einmal betonen, dass ich in jedem Falle zahlreiche Schnitte aus der näheren und ferneren Umgebung der Myome gemacht und das Myometrium vollkommen epithelfrei gefunden habe. Eine Metastase von unverändertem, nicht carcinomatösem Schleimhautepithel in fremdes, entfernt gelegenes Gewebe, dazu noch eine Geschwulst und ausschliesslich gerade in eine solche, kennen wir aber nicht.

Ist aber diese Vermuthung unhaltbar, so sind wir mit zwingender Nothwendigkeit auf Vorgänge im Embryonalleben hingewiesen, welche das Hineingelangen von Epithel in einen später zur Geschwulst sich umbildenden Bezirk der Uteruswand oder aber die gleichzeitige Absprengung von Epithel und Musculatur bewirkt haben müssen. Denn dieses sind die zwei Möglichkeiten, welche a priori denkbar sind; wir werden übrigens sofort sehen, dass nur die zweite thatsächlich in Betracht kommen kann.

Wir haben oben auf die Bedeutung des Wolff'schen Organes für die Pathologie des Uterus hingewiesen und bereits erwähnt, dass dieses, als ausschliesslich aus zellreichem Bindegewebe und Epithel bestehend, zwar der Ursprungsort anderer Geschwülste von entsprechender Zusammensetzung sein kann, nicht aber von

Myomen, weil es gar keine Musculatur enthält. Erst der Gartner'sche Gang erhält eine Muscularis, die, wie Dohrn und Rieder angeben, um ihn in seinem Verlauf durch die Cervix nachweisbar ist. Nur auf diesen Gang könnte also die gleichzeitige Absprengung von Epithel und Musculatur zurückgeführt werden, von den Wolff'schen Kanälchen dagegen könnte nur Epithel oder auch zellreiches Bindegewebe in die Uterusmusculatur hineingelangt sein.

Dieses zellreiche Bindegewebe fehlt, wie wir gesehen haben, vollständig in unseren Tumoren: die Epithelstränge und -Cysten derselben werden direct von Zügen glatter Musculatur begrenzt. Wollten wir also trotzdem mit v. Recklinghausen auf die Wolff'schen Kanälchen zurückgehen, so müssten wir einen sehr complicirten Vorgang annehmen: zunächst müssten nehmlich die Epithelzellen aus ihrem engen Verbande mit dem sie umgebenden zellreichen Bindegewebe losgelöst worden sein, ehe sie in die wachsende Uterusmusculatur hätten eingeschlossen werden können. Ist das schon sicher eine wenig befriedigende Vorstellung, so erhebt sich nunmehr die weitere Schwierigkeit, wie und warum diese verlagerten Epithelzellen die sie umgebende glatte Musculatur des Uterus zur Proliferation, zur Geschwulstbildung anregen konnten, anstatt selbst zu proliferiren. Von einer Uebertragung der Wachsthumsenergie von einem Gewebe auf ein anderes ganz fremdes, die wir damit annehmen müssten, wissen wir schlechterdings gar nichts Positives und wir sind daher, um es noch einmal zu wiederholen, ausser Stande, die Myome mit Epitheleinschlüssen in irgend einen Zusammenhang mit dem vollständig muskellosen Wolff'schen Körper zu bringen.

Es bleiben danach noch zwei Möglichkeiten: unsere Myome auf den Wolff'schen (Gartner'schen) oder auf den Müller'schen Gang zurückzuführen; beide Gänge, als aus Musculatur und Epithel bestehend, erlauben uns die nach dem eben Auseinandergesetzten unerlässliche Annahme, dass beide Gewebe, Epithel und Musculatur gleichzeitig von ihnen abgetrennt und zum Mutterboden unserer Tumoren geworden sein können.

Versuchen wir nunmehr, uns für den einen oder den anderen

der beiden Gänge zu entscheiden, so stossen wir auf grosse Schwierigkeiten, von denen die grösste die ist, dass wir über die Zeit des Embryonallebens, in welcher die zu postulirende Absprengung von Musculatur und Epithel sich vollzieht, nichts wissen können.

Der Müller'sche Gang entsteht bei den amnionlosen Wirbelthieren durch Abspaltung aus dem Wolff'schen Gang. Dieser Nachweis ist für die Amnioten noch nicht geliefert, aber der analoge Vorgang durchaus wahrscheinlich gemacht. Verläuft bei diesen die Entwickelung ebenso, so würde freilich unsere Frage für den Fall gegenstandslos, dass wir die Abspaltung in jene frühe Zeit zurückverlegen dürften, wo die beiden Gänge noch nicht von einander getrennt sind.

Setzen wir aber den Abspaltungsvorgang etwas später an, so dürfte vielleicht gerade jene Zeit, in der sich der so complicirte und in der ganzen Entwickelungsgeschichte fast einzig dastehende Vorgang der Längsspaltung eines Ganges in zwei sich vollzieht, besonders geeignet erscheinen, uns die Absprengung von Epithel und Musculatur verständlich zu machen. Freilich wissen wir über die histiologischen Details dieses interessanten Vorganges nichts, aber so viel können wir uns wohl recht gut vorstellen, dass jene Zeit als eine Periode raschen Wachsthums und einer bedeutenden Aenderung des gegenseitigen Lageverhältnisses der beiden Organe vor Allem Bedingungen schaffen wird, unter denen mehr oder minder grosse Theile aus ihrem Zusammenhang gelöst werden und, etwa durch eine ungleiche Theilung zu Gunsten des neu entstehenden Organes dem Uterus zugetheilt, in diesem unbenutzt liegen bleiben können, um im späteren Leben unter begünstigenden Umständen, die uns ja gerade für die Myome nicht ganz unbekannt sind, zu Geschwülsten heranzuwachsen.

Die weiteren Wachsthumsverhältnisse der beiden Gänge nach vollendeter Ausbildung des Müller'schen sind dadurch charakterisirt, dass dieser ein rasches Wachsthum einschlägt und sich zu Tube, Uterus und Vagina entwickelt, während der Wolff'sche Gang sich ganz oder theilweise zurückbildet.

Fällt die Abspaltung der Musculatur und des Epithels in diese Zeit, so kann uns die Wahl nicht schwer werden, welchen

der beiden Gänge wir für dieselben verantwortlich zu machen haben.

Zwar ist es denkbar, dass in Folge einer abnormen Lage des Wolff'schen Ganges er ganz oder theilweise in sein grösseres Nachbarorgan eingeschlossen werden und dadurch auch in das Corpus uteri gelangen könnte, wo (im Gegensatz zur Cervix) bis jetzt noch niemals eine Spur von ihm beobachtet worden ist. Aber auch damit wäre nicht viel gewonnen: wir hätten dann im Corpus als seltenen Ausnahmefall das, was in der Cervix und Vagina nach Rieder in $\frac{1}{4}$ aller Frauenleichen zu finden ist. Wir brauchen uns aber nur der Thatsache zu erinnern, dass Myome im Corpus viel häufiger sind, als in der Cervix oder gar in der Vagina, wo sie grosse Raritäten darstellen, um einzusehen, dass der Wolff'sche Gang, als ein rudimentäres, dem Untergang geweihtes Organ, wohl kaum mit der Entstehung von Geschwülsten in Zusammenhang gebracht werden kann, die an jeder beliebigen Stelle des ganzen Uterus und zwar mit Vorliebe im Corpus uteri zur Ausbildung gelangen.

Noch eine andere Betrachtungsweise erlaubt uns schliesslich, auch noch im bereits ausgebildeten Müller'schen Gang die Möglichkeit zu der in Rede stehenden Absprengung zu finden.

Der Müller'sche Gang erfährt, um die genannten so voluminösen Organe zu bilden, ein so lebhaftes Wachsthum, er macht ferner, um aus seiner einen gestreckten Schlauch darstellenden Urform in die in verschiedenen Ebenen liegenden Tuben, Uteruskörper und Cervix überzugehen, so mannichfache Krümmungen und Lageveränderungen, dass wir uns wohl vorstellen können, dass auch bei diesen verwickelten Vorgängen gelegentlich Theile aus ihrem Zusammenhang gelöst werden.

Es liegt in der Natur der Dinge, dass wir eine genauere und endgültige Antwort auf unsere Frage nach der Herkunft der epithelialen Elemente unserer Myome und damit dieser selbst, nicht erhalten konnten. Immerhin glaube ich doch, dass es unseren Betrachtungen gelungen ist, die Vermuthung auf einen recht sicheren Boden zu stellen, dass Myome mit epithelialen Einschlüssen auf eine Absprengung von glatter Musculatur und Epithel von dem Müller'schen

Gang, sei es nun während der (für die Amnioten noch hypothetischen) Abtrennung desselben vom Wolff'schen Gang, sei es bei der späteren complicirten Eigenentwickelung des Müller'schen Ganges zurückzuführen sind.

Wenn wir nun noch die Bedeutung unserer Befunde kurz würdigen wollen, so dürfen wir wohl zunächst auf die überraschende Häufigkeit des Vorkommens von Epithel in Myomen hinweisen. Es sind etwa 35 Myome untersucht und es ist in 5 Fällen Epithel gefunden worden. Von besonderer Wichtigkeit ist es, dass diese 5 Tumoren alle klein waren, von Erbsen- bis Kirschgrösse, während es nicht ein einziges Mal gelang, in einem grösseren Tumor Epithel aufzufinden. Dass auch solche einmal Epithel enthalten können und dann nach den nunmehr vorliegenden Erfahrungen ebenfalls im Sinne der Cohnheim'schen Theorie erklärt werden müssen, beweist der von Schottländer beschriebene Fall.

Immerhin scheint es ein seltenes Vorkommniss zu sein, und wenn man die histiologische Struktur eines kleinen mit der eines grossen Myoms vergleicht, so wird dieses Verhalten begreiflich genug: dort weiche, ganz oder nahezu reine Myome ohne oder mit sehr geringem jungem Bindegewebe, hier harte Tumoren mit grossen Mengen meist ausserordentlich derben Bindegewebes, während die musculären Bestandtheile mehr oder weniger in den Hintergrund treten und fast regelmässig die verschiedensten Formen von Degeneration aufzuweisen pflegen. Die fibroiden Bestandtheile eines grösseren Myoms haben mich oft genug bei der histiologischen Untersuchung an das Stroma eines recht derben Scirrhus erinnert und mich von vornherein veranlasst, meine Hoffnungen auf das Auffinden epithelialer Bestandtheile auf die jungen, kleinen Myome zu setzen.

Beiläufig bemerkt, sind nicht alle kleinen Myome auch jung und histiologisch so beschaffen, dass man ihnen ein weiteres Wachsthum zutrauen könnte. Eine ziemlich grosse Anzahl der von mir untersuchten kleinen Myome besass schon die deutlichen Zeichen einer weit vorgeschrittenen Degeneration: auf grosse Strecken hin war die Musculatur hyaliner Entartung verfallen, oder aber selbst ganz kleine „Myome" enthielten schon sehr

viel derbes, altes Bindegewebe. Auch für diese Tumoren ist es durchaus verständlich, dass in ihnen etwa vorhanden gewesene fremde Bestandtheile, vor Allem so empfindliche, wie Epithelzellen, sich nicht hätten erhalten können.

Wenn nun bei allen von Anderen und mir beschriebenen Myomen mit epithelialen Einschlüssen ihr embryonaler Ursprung nicht dem geringsten Zweifel unterliegen kann, so muss nur noch die Frage erörtert werden, ob wir auf Grund der bisherigen Beobachtungen berechtigt sind, diese Auffassung auf alle Myome auszudehnen, auch auf die weit häufigeren epithellosen, für die man dann einen Untergang des Epithels annehmen müsste.

Ich habe schon darauf hingewiesen, dass meine Untersuchungen in einer überraschend grossen Anzahl positiven Erfolg aufzuweisen hatten, dass ferner die histiologischen Veränderungen in den meisten grösseren, recht häufig aber auch schon in ganz kleinen Myomen es durchaus verständlich machen, dass in ihnen epitheliale Bestandtheile sich nicht haben erhalten können; Hauser's Fall beweist schliesslich noch sehr deutlich, dass Epithel nur an einer ganz beschränkten Stelle vorhanden sein und deshalb leicht übersehen werden kann. Man kann deshalb von einem Myom nur dann behaupten, es sei epithelfrei, wenn es in lückenlosen Serienschnitten ohne Erfolg untersucht worden ist. Wie oft ist dies aber bisher geschehen?

Das sind alles Momente, die eine Ausdehnung der embryonalen Aetiologie auf das Myom überhaupt nicht besonders gewagt erscheinen lassen. Daneben möchte ich aber auch nicht vergessen, darauf hinzuweisen, dass ich eine grössere Anzahl von Myomen, bei denen regressive Metamorphosen fehlten und deren Struktur überhaupt nicht derart war, dass in ihnen Epithel nothwendig hätte zu Grunde gehen müssen, in allerdings nicht ganz lückenlosen Serienschnitten frei von epithelialen Beimischungen gefunden habe. Freilich ist es recht wohl denkbar, dass andere Momente, deren Natur wir nicht kennen, in solchen Tumoren, schon ehe sie als solche auffielen, epitheliale Elemente haben untergehen lassen; ja und schliesslich wollen wir noch den allerdings ganz hypothetischen Gedanken nicht unterdrücken, dass vielleicht nur Muskelgewebe ohne Epithel von den Müller'-

schen Gängen abgesprengt und zum Keim späterer Myome werden kann.

Fassen wir alles zusammen, so können wir doch wohl so viel sagen, dass der embryonale Ursprung aller Myome durchaus nicht unwahrscheinlich ist, ja dass wir in Ermangelung einer anderen Vorstellung ihrer Genese an der embryonalen vorläufig so lange festhalten dürfen, bis zuverlässige Beobachtungen über andere Ursachen der Myombildung bekannt geworden sind. Für mein umfangreiches und mit grosser Genauigkeit untersuchtes Material kann ich nur angeben, dass es trotz besonders darauf gerichteter Aufmerksamkeit mir nicht gelungen ist, neue Gesichtspunkte in dieser Frage aufzufinden oder die von früheren Autoren, wie Klebs, geäusserten zu bestätigen.

III. Zur Frage der malignen Degeneration der Myome.

Vor Kurzem erhielt das hiesige Institut ein durch Laparotomie entferntes kindskopfgrosses Myom zur Untersuchung zugesandt wegen Verdachtes auf „maligne Degeneration".

Auf dem Durchschnitt bot der Tumor einige Abweichungen von dem gewöhnlichen Bilde eines Myoms dar. Ueberall prominirten erbsen- bis kirschgrosse Partien, die nach Consistenz und Farbe durchaus wie ein gewöhnliches reines Myom aussahen; dazwischen waren Streifen und Züge etwa von der Breite des Durchmessers jener prominenten Theile und darüber, die eine mehr grauweissliche Farbe besassen und sich wenigstens an vielen Stellen deutlich weicher anfühlten.

In beiden Partien, den vorspringenden und den dazwischen in einem tieferen Niveau gelegenen, fanden sich auf jeder Schnittfläche des Tumors mehrere feinste Kanälchen, die in der Länge einiger Millimeter mit einem feinen Haar sondirt werden konnten. Ihrem Aussehen nach und gemäss dem Resultat der frischen Untersuchung, welche ihre Wand als in fettiger Degeneration begriffen nachwies, hielt ich diese Kanälchen für epitheliale Gänge; die genauere Untersuchung des gehärteten Tumors ergab jedoch ein in anderer Beziehung interessantes Resultat, über das ich im Folgenden berichten will.

Der Tumor unterscheidet sich histiologisch an den meisten der erwähnten prominenten Stellen in keiner Beziehung von einem gewöhnlichen reinen Myom; die glatte Musculatur ist sehr gut entwickelt, es sind besonders breite und sehr lange Spindeln mit den bekannten schmalen Kernen, die gerade in diesem Tumor eine ganz ausserordentliche Länge besitzen. Diese rein musculären, kugligen Theile sind umgeben oder wechseln vielmehr ab mit rein bindegewebigen Bestandtheilen: diese ziehen theils in gewundenen Zügen

um die beschriebenen, rein myomatösen Partien des Tumors herum, theils haben sie eine gestreckte Richtung und gewinnen damit eine selbständige Stellung in dem Tumor, der etwa zur Hälfte aus diesem fibromatösen Gewebe bestehen mag. Es ist also in den bis jetzt beschriebenen, den grössten Theil des ganzen Tumors einnehmenden Theilen Musculatur und Bindegewebe auf's schärfste von einander getrennt nnd jeder der beiden Bestandtheile an einer und derselben Stelle in grossen Mengen angehäuft: ein Verhalten, das zwar nicht die Regel in Fibromyomen darstellt, aber auch durchaus keine Seltenheit ist.

Dieses Bindegewebe ist an vielen Stellen ausserordentlich zellarm und besteht zum grössten Theil aus sehr feinen, welligen Fasern, zwischen denen sich häufig grosse, dickwandige Gefässe zeigen. An anderen, durchaus nicht seltenen Stellen gewinnt dieses Bindegewebe ziemlich unvermittelt einen ganz anderen Charakter; es treten in ihm kleine Inseln von runder oder länglicher Gestalt auf, die aus dicht an einander gedrängten Bindegewebszellen von ovaler bis spindelförmiger Gestalt und grossen ovalen, sogenannten „bläschenförmigen", besser „endothelioiden" Kernen bestehen. Im Centrum dieser Inseln sind die Kerne am dichtesten gedrängt, um gegen die Peripherie hin lockerer angeordnet zu sein: hier sieht man dann auch die zarten Bindegewebsfasern aus der Umgebung der Inseln in diese hineintreten, während sie im Centrum derselben vor der Masse von Zellen nicht mehr sichtbar sind.

Untersucht man wieder andere Stellen der bindegewebigen Theile des Tumors, so werden diese Inseln grösser, ihre scharfe Begrenzung geht verloren, sie treten mit einander durch schmale Stränge desselben ausserordentlich zellreichen Gewebes in Verbindung und bald hat man grosse Strecken vor sich, die jeder Beobachter ohne Bedenken für ein Spindelzellensarcom von besonders schöner Entwickelung erklären wird. In solchen Partien des Tumors fehlt das früher geschilderte zellarme Bindegewebe vollständig und in ganz derselben Anordnung und Ausdehnung findet sich an seiner Stelle das Sarcomgewebe.

Sehen wir uns hier nach dem Muskelgewebe um, so ist dasselbe in diesen myosarcomatösen Partien an einigen Stellen eben so gut entwickelt, wie es vorhin von den fibromyomatösen beschrieben wurde. Sehr häufig ändert sich aber sein Aussehen bedeutend. Wir sehen nehmlich an der Peripherie der Myomkugeln Züge des Spindelzellensarcoms in diese eintreten und in grosser Ausdehnung durchsetzen. An anderen Stellen ist dieser Eintritt des sarcomatösen Gewebes nicht zu beobachten, dagegen sieht man hier Züge des Sarcoms mit solchen des Myoms abwechseln. Fast überall, wo wir Sarcom- und Myomgewebe neben einander beobachten, findet sich dieses im Zustand der hyalinen Degeneration oder einfacher Atrophie, — im auffallenden Gegensatz zu der vortrefflichen Ausbildung, die die Muskelfasern in den rein myomatösen Theilen der Mischgeschwulst aufweisen. Gelegentlich sieht man auch Bündel von Muskelfasern mitten zwischen Sarcomgewebe liegen, die auf's deutlichste als von benachbarten grösseren Myomknoten abgetrennt

sich documentiren und besonders deutlich eine starke Atrophie erkennen lassen.

Die feinere Histiologie der sarcomatösen Bestandtheile bietet im Allgemeinen keine Besonderheiten dar; es ist das typische Bild eines ächten Spindelzellensarcoms, das wir nicht erst zu beschreiben brauchen. Hier und da, wo besonders ausgedehnt Sarcomgewebe vorliegt und makroskopisch die erwähnten Kanälchen sichtbar waren, ist dasselbe in einer Art myxomatöser Umwandlung begriffen: man sieht im Bereich der anscheinenden Kanäle einzelne dünne Bündel der Sarcomzellen in einer theils körnigen, theils fädigen Substanz liegen, und während die Sarcomzellen sonst Spindelform besitzen, sieht man hier verzweigte Formen, wie sie dem Myxomgewebe zukommen. Bei der frischen Untersuchung erwies sich, wie erwähnt, die Umgebung dieser Stellen zum Theil als in fettiger Degeneration begriffen, und auf diese dürfen wir die runden Lücken beziehen, die das gehärtete Präparat in dem Protoplasma der Sarcomzellen und neben diesem in der amorphen Substanz erkennen lässt. Ein Theil des Sarcoms zeigte also bereits die Zerfallserscheinungen, welche so gewöhnlich bei dieser rasch wachsenden Geschwulstart auftreten.

Man sieht, dass es sich um einen ausserordentlich klaren und leicht zu deutenden Fall handelt. Es kann gar kein Zweifel obwalten, dass wir hier die Umwandlung der bindegewebigen Bestandtheile eines Fibromyoms in Sarcomgewebe, die Bildung eines Sarcomyoms aus einem Fibromyom beobachtet haben. Diese Umwandlung hat an vielen Stellen der Mischgeschwulst stattgefunden, das neugebildete Sarcomgewebe hatte an vielen Stellen das benachbarte oder eingeschlossene Myomgewebe zur Atrophie gebracht und wies selbst bereits Zeichen des Zerfalls auf.

Die „maligne Degeneration“ eines Myoms spielt bekanntlich bei den Klinikern eine grosse Rolle, und das Züricher pathologische Institut wird nicht das einzige sein, an welches so häufig die Anfrage gestellt wird, ob diese verhängnissvolle Wendung in einem bestimmten Falle bereits eingetreten ist. Nichtsdestoweniger lehrt ein Blick auf die Literatur dieser Frage, dass ein einwandsfreier Beweis einer solchen malignen Degeneration von Myomen noch nicht lange und nur für sehr wenige Fälle erbracht ist, und wir müssen auch heute noch mit v. Kahlden die meisten anderen beschriebenen Fälle als entweder mangelhaft oder in einem zu späten Stadium untersucht oder aber als einer anderen Deutung fähig erklären.

v. Kahlden kann demnach mit Recht Anspruch darauf erheben, den ersten einwandsfreien Fall von Uebergang multipler

Fibromyome in Sarcom beschrieben zu haben. Er glaubt diesen Prozess als eine Metaplasie von Muskel- in Sarcomzellen auffassen zu müssen, während unser Fall diese Auffassung nicht zulässt und den Ausgang des Sarcoms von den bindegewebigen Theilen des Fibromyoms mit Sicherheit beweist.

Ich muss gestehen, dass v. Kahlden's Deutung schon lange bevor ich den eben geschilderten Mischtumor kennen gelernt hatte, durchaus nicht überzeugend auf mich gewirkt hat.

v. Kahlden beschreibt zahlreiche in der Uteruswand liegende und gegen diese durch Bindegewebe begrenzte Knötchen von den verschiedensten Grössen, von denen jedes einzelne aus zwei auf's schärfste getrennten Gewebsarten bestand: aus Myom- oder Fibromyomgewebe und aus kleinen, dicht gedrängten Spindelzellen. Beide Bestandtheile waren in verschiedenen Mengen vorhanden, in einem Theil der Knötchen überwog die glatte Musculatur, andere bestanden fast ganz aus Spindelzellen; daneben waren auch Knötchen aus reinem Sarcomgewebe aufzufinden.

Ich glaube, man kann diesen Befund ganz ungezwungen auch so auffassen, dass in jedem dieser kleinen Fibromyomknötchen eine Umwandlung von fibromatösen Bestandtheilen in sarcomatöse stattgefunden hat. Bei der Untersuchung ganz kleiner Myome habe ich recht häufig die Beobachtung gemacht, dass die bindegewebigen Bestandtheile eines solchen Tumors ganz scharf gegen die musculären abgesetzt waren und etwa die Hälfte oder ein Viertel der Durchschnitte durch solche kleinste Knötchen einnahmen, oder es bestand eine derartige Lage beider Theile, dass ein kleines Knötchen reiner Musculatur von einer Schicht dicht gedrängten und zellreichen Bindegewebes umgeben war, während sich erst nach aussen von dieser eine Art Kapsel aus zellarmem Bindegewebe gebildet hatte. Nach diesen gar nicht seltenen Befunden kann man sich sehr wohl v. Kahlden's Bilder derart entstanden denken, dass in jedem einzelnen dieser Knötchen eine vorher fibromatös gewesene Partie sich in Sarcomgewebe umgewandelt habe, — ohne dass man gezwungen wäre, eine Metaplasie der Muskel- in Sarcomzellen anzunehmen. Diese Vermuthung wird natürlich um vieles wahrscheinlicher, nachdem ich im Vorhergehenden den Beweis erbracht habe, dass

diese Umwandlung der bindegewebigen Theile eines Fibromyoms in Sarcom thatsächlich vorkommt und sich in einem so günstigen Falle, wie der meine einer ist, auf's leichteste beobachten lässt.

Mit dieser Deutung lassen sich auch folgende Angaben v. Kahlden's auf's beste vereinen, nehmlich einmal, dass die sarcomatösen Theile gewöhnlich an der Peripherie der Knötchen lagen, — aber da, wo wir in kleinen Fibromyomen fast jedesmal, wenn die beiden Gewebsarten scharf getrennt sind, das Bindegewebe antreffen, und zweitens der Umstand, dass beide Gewebsarten, wie der Autor auf's nachdrücklichste betont, jedesmal sehr scharf getrennt waren. „Niemals trifft man in diesen ganz kleinen Knoten beide Elemente regellos durch einander zerstreut."

Folgt man v. Kahlden's Auslegung, so muss es doch gewiss sehr auffallend erscheinen, dass die vermuthete Metaplasie stets in einem ganz bestimmten, scharf abgegrenzten Bezirk der Myomknötchen angetroffen wurde und also auch jedesmal an einem bestimmten Ort der Geschwülstchen begonnen hat, wobei dann noch die Bevorzugung der Peripherie räthselhaft erscheinen muss. Als ganz unverständlich muss es schliesslich bezeichnet werden, dass v. Kahlden in dem Grenzgebiet gar keine Uebergangsformen der beiden so sehr verschiedenen Zellarten aufgefunden hat, die doch hätten nachweisbar sein müssen, wenn es sich wirklich um den doch wohl nicht momentan verlaufenden Vorgang einer Metaplasie gehandelt hätte. Folgt man meiner Auffassung, so sind alle diese Schwierigkeiten auf's beste gelöst: Sarcomgewebe hat sich nur da gefunden, wo sich das Bindegewebe in kleinen Fibromyomen zu finden pflegt, und es war genau so scharf gegen die Musculatur abgesetzt, wie es das Bindegewebe in Fibromyomen ebenfalls recht häufig ist.

Alle diese Erwägungen gelten mutatis mutandis auch für die von Pick beschriebenen Fälle. Wenn z. B. Pick aus dem Umstand, dass das Centrum eines seiner Tumoren aus reinem Myomgewebe bestand, schliesst, dass das auch in der Peripherie der Fall gewesen und dass das hier gefundene Sarcomgewebe darum nothwendig durch Metaplasie entstanden sein muss, so

wird diese Argumentation bedeutungslos durch das nach meinen Erfahrungen nicht seltene Vorkommniss eines Kernes reinen Myomgewebes, der von einer fibromyomatösen Zone umgeben ist: in einer solchen, so ist dann die nächstliegende Annahme, ist die sarcomatöse Umwandlung der bindegewebigen Theile erfolgt. Kurz, alle Versuche, die Bildung eines Sarcomyoms durch Metaplasie zu erklären, scheitern an der grossen Mannichfaltigkeit der Lage und Vertheilung des Bindegewebes in Fibromyomen, dessen vorherige Anwesenheit an einer später sarcomatös angetroffenen Stelle niemals ausgeschlossen werden kann.

Alle diese Bilder, die Pick und in derselben Weise Williams beschreiben, sind ungezwungen durch eine Durchwachsung von Myombündeln seitens des Sarcomgewebes zu erklären. Und wenn schliesslich Pick erzählt, dass er Uebergangsformen zwischen Muskel- und Sarcomkernen oder -Zellen beobachtet habe, so kann mich die Zeichnung, welche er giebt (Arch. f. Gynäk. Bd. 48), davon nicht überzeugen: in dieser (seiner 3. Figur) ist jedem einzelnen Kern, auch seinen sogenannten Uebergangsformen, auf den ersten Blick anzusehen, welchem der beiden Gewebe er angehört — die Abbildung beweist für mich das Gegentheil von Pick's Ansicht.

Wenn wir uns dazu noch erinnern, dass eine Metaplasie glatter Muskel- in Bindegewebszellen unter keinen anderen Verhältnissen jemals zur Beobachtung gelangt und bei der geringen Rolle, die die Metaplasie in der Histiologie selbst unter den nahe verwandten Angehörigen einer Gewebsgruppe, wie z. B. des Epithels, spielt, durchaus unwahrscheinlich ist, so weist diese Ueberlegung, so wenig sie auch ausschlaggebend sein kann, doch darauf hin, dass es besonders triftiger und unzweideutiger Beweise bedurft hätte, um jene Metaplasie sicher zu stellen. Ich glaube, dass dies weder v. Kahlden, noch Pick und Williams gelungen ist.

Es wäre interessant zu erfahren, wie der klinisch so häufig gebrauchte, anatomisch nur in ganz ausserordentlich seltenen Fällen bestätigte Begriff der „malignen Degeneration“ der Myome entstanden ist. Niemals ist bis jetzt der Nachweis gelungen, die „carcinomatöse Entartung“ eines Myoms festzustellen. Möglich ist sie immerhin, da, wie wir gesehen haben, Myome gar

nicht so selten Epithel enthalten. Und was die sarcomatöse Degeneration angeht, so ist diese zwar mit Sicherheit beobachtet, aber so ungemein selten, dass sie praktisch gar nicht in Rechnung gezogen werden muss und für ein Myom eben so wenig zu fürchten ist, wie für ein ganz gewöhnliches Fibrom an irgend einer Körperstelle, das allgemein für harmlos gehalten wird.

Erklärung der Abbildungen.

Tafel VI.

Fig. 1. Der dritte Theil eines Schnittes durch ein in die Uteruswand verlagertes Paroophoron (a). b Uterusmusculatur. c ein in das Paroophoron sich erstreckendes Bündel derselben. Zeiss, Obj. A, Oc. 2.

Fig. 2. Aus einem kirschgrossen Myom mit unregelmässig in den Interstitien der Muskelbündel gelagerten Epithelhaufen und einzelnen Cysten (c, c). Zeiss, Obj. A, Oc. 2.

Fig. 3. Aus einem anderen Myom. a Musculatur. b solider Epithelstrang. c kleine Cyste. Zeiss, Oelimmers. $\frac{1}{12}$, Oc. 2.

VIII.

Ueber das Vorkommen von Rupturen der elastischen Innenhaut an den Gefässen Gesunder und Herzkranker.

(Aus dem Königl. pathologischen Institut der Universität zu Königsberg i. Pr.)

Von Dr. Paul Hilbert,
Privatdocenten.

Die nachstehenden Untersuchungen sind in der Zeit von September 1891 bis Mai 1892 im hiesigen Königl. pathologischen Institute ausgeführt. Sie verdanken ihre Entstehung einer gesprächsweise gegebenen Anregung seitens meines damaligen Chefs, Herrn Professor Schreiber; bei der Ausführung derselben hat Herr Geheimrath Neumann mich durch die Erlaubniss, die Mittel des pathologischen Institutes benutzen zu dürfen, sowie durch seinen stets gern ertheilten Rath unterstützt.

Da die Ergebnisse der Untersuchungsreihe dem Ziel der Arbeit nicht völlig entsprachen, habe ich bisher gezögert, dieselben zu veröffentlichen. Bei einer erneuten Durchsicht der Literatur stiess ich jedoch auf die unter Thoma's Leitung gearbeiteten Dissertationen von v. Zwingmann[1]) und von Schulmann[2]), welche im Wesentlichen zu ähnlichen Resultaten gelangt sind, wie ich, mir aber bisher unbekannt geblieben waren. Da nun meine Untersuchungen im Stande sind, einerseits die Befunde der genannten Autoren zu bestätigen, andererseits in manchen Punkten zu erweitern, will ich nicht länger anstehen, sie in Kürze zu veröffentlichen.

Ausgehend von der längst bekannten klinischen Beobachtung, dass bei einer Reihe von Herzaffectionen, welche zu beträcht-

[1]) Das elastische Gewebe der Aortenwand und seine Veränderungen bei Sklerose und Aneurysmen. Dorpat 1891.

[2]) Untersuchungen über die Struktur des elastischen Gewebes der gesunden und kranken Arterienwand. Dorpat 1892.

licher Hypertrophie des linken Ventrikels geführt haben, ausgesprochene Auscultationsphänomene an den peripherischen Arterien, sowie charakteristische Veränderungen des Pulses auftreten, legte ich mir die Frage vor, ob diesen Erscheinungen entsprechend anatomische Veränderungen an den Gefässen nachweisbar seien. A priori hat eine solche Annahme einige Wahrscheinlichkeit für sich, da ja beispielsweise die bei Aorteninsufficienz auftretenden spontanen Töne und Doppeltöne in den Schlagadern mittleren und kleineren Calibers der üblichen Erklärung zu Folge durch die plötzliche starke Anspannung und darauf folgende Entspannung der Arterienmembran entstehen und die damit verbundenen, über das normale Maass hinausgehenden Dehnungen die Struktur des Gefässrohres wohl zu verändern im Stande sein dürften, zumal sie sich unausgesetzt und in rascher Folge wiederholen.

In der Literatur hat dieser Gegenstand bisher kaum Berücksichtung gefunden. So weit mir bekannt geworden, ist Quincke[1]) der einzige, welcher denselben in seiner Bearbeitung der Krankheiten der Gefässe einer kurzen Besprechung gewürdigt hat. Er giebt an, bei einigen Fällen von Aorteninsufficienz mit bedeutender Hypertrophie des linken Ventrikels an den Arterien mittleren Calibers, z. B. Brachialis, Radialis, Hypertrophie der Media gefunden zu haben, und sieht die Ursache dafür in einer erhöhten antagonistischen Thätigkeit der Gefässmusculatur gegenüber dem hypertrophischen Herzmuskel.

Für die mit Hypertrophie des linken Ventrikels einhergehenden chronischen Nephritiden wurde von Gull und Sutton eine Verdickung der kleinsten Arterien und Capillaren nachgewiesen, welche nach Ansicht der genannten Autoren auf einer Anlagerung von hyalin-fibroider Substanz vorzugsweise in der Adventitia bestehen sollte. Diese Angaben sind mehrfach mit verbesserten Hülfsmitteln nachgeprüft; Johnson und Ewald bestätigen die Thatsache einer Verdickung der Gefässwände, glauben jedoch nachgewiesen zu haben, dass dieselbe wesentlich auf Rechnung einer Volumszunahme der Media zu setzen sei.

[1]) v. Ziemssen's Handbuch der speciellen Pathologie und Therapie. II. Aufl. Bd. VI.

Ewald[1]) hat seine Untersuchungen an Arterien der Pia mater, deren Durchmesser zwischen 10 und 30 Mikromillimeter schwankte, ausgeführt und das Verhältniss des Lumens zur Wanddicke nur an optischen Durchschnitten der ungehärteten, aber gefärbten Gefässe festgestellt; ich glaube daher, dass seine Resultate nur mit grosser Vorsicht zu verwerthen sind. Er findet nahezu in allen Fällen chronischer interstitieller Nephritis Muskelhypertrophie des Herzens und der Gefässe, während secundäre Nephritiden und Vergrösserungen des Herzens, welche eine andere Ursache als primäre Nierenkrankheit haben, nicht zu Gefässhypertrophie führen.

Durch die Arbeiten der genannten Autoren scheint demnach die Verdickung der Wand der kleineren Arterien bei chronischer Nephritis bewiesen und es schwebt zur Zeit nur noch die Streitfrage, ob die Hypertrophie der Gefässmusculatur eine Folge der vermehrten Arbeitsleistung des hypertrophischen Ventrikels, oder ob beides Effekt einer und derselben Ursache ist.

Klinisch wird bei nicht mit Herzklappenfehlern complicirter chronischer Nephritis ein harter, gespannter Puls gefunden, dagegen werden auscultatorische Phänomene in der Regel vermisst, was wohl seinen Grund hat darin, dass der Wechsel der Wandspannung während der Füllung und Entleerung des Gefässrohrs kein erheblicher ist [Weil[2])].

Ich habe in den Kreis meiner Untersuchung zumeist Fälle von Herzklappen- oder Herzmuskelerkrankungen gezogen, welche in dem Königl. pathologischen Institut zur Section gelangten. Gleich nach Beendigung der Autopsie entnahm ich Stücke der Aorta abdominalis, der Carotis communis, der Iliaca externa dicht oberhalb des Ligamentum Poupartii und der Art. renalis aus der Leiche, härtete dieselben in starkem Alkohol und fertigte sodann Querschnitte möglichst durch das ganze Gefäss mittelst des Mikrotoms an. Zur Controle wurden gelegentlich auch Längsschnitte von den untersuchten Theilen hergestellt. Zur Färbung benutzte ich Anfangs Hämatoxylin und Eosin, später fast ausschliesslich Pikrocarmin nach der von Herrn Geheimrath Neu-

[1]) Ueber die Veränderungen kleiner Gefässe bei Morb. Brightii und die darauf bezüglichen Theorien. Dieses Archiv. Bd. 71.

[2]) Die Auscultation der Arterien und Venen. Leipzig 1875.

mann seit längerer Zeit im hiesigen pathologischen Institut eingeführten Methode (Pikrocarminborax, salzsaures Glycerin) und daneben die Manchot'sche Färbung, indem ein Theil der angefertigten Schnitte mit Pikrocarmin, der andere nach Manchot behandelt und dadurch das Ergebniss der einen Methode durch das der anderen controlirt wurde. Die letztgenannte Färbung führte ich genau nach der Vorschrift von Manchot[1]) in der Weise aus, dass die Schnitte zunächst in einer concentrirten wässrigen Fuchsinlösung für eine halbe Stunde verweilten, sodann in eine mit einigen Tropfen concentrirter Schwefelsäure versetzte Rohrzuckerlösung von der Consistenz des Glycerins übertragen wurden, bis alles Gewebe mit Ausnahme der elastischen Fasern entfärbt war. Hierzu genügten meist wenige Minuten. Die Schnitte werden sodann in einer reinen Rohrzuckerlösung derselben Consistenz abgespült und in derselben auf den Objectträger gebracht und untersucht. Die elastischen Fasern und Lamellen heben sich in derart behandelten Präparaten durch ihre prachtvolle rothviolette Färbung von der ungefärbten Umgebung sehr gut ab. Die gleichzeitige Färbung der Zellkerne durch Alauncarmin, wie sie von Manchot angegeben ist, gelang mir nicht in befriedigender Weise, dagegen erhielt ich durch Bismarkbraun gute und in der Farbenwirkung harmonische Bilder. Das Verfahren gestaltete sich dann derart, dass die eine halbe Stunde in Fuchsin gefärbten Schnitte in ein Uhrschälchen mit schwefelsaurer Zuckerlösung, welcher etwa 8—10 Tropfen starker wässriger Bismarkbraunlösung zugefügt waren, gebracht wurden und in dieser Lösung einige Zeit blieben, wobei die Entfärbung und gleichzeitig die Färbung der Zellkerne mit Vesuvin sich vollzog. Nach Abspülen in reiner Zuckerlösung konnten sie dann ebenfalls in dieser direct untersucht werden. Behufs längerer Conservirung umzog ich Anfangs die Präparate mit Maskenlack; da jedoch viele durch Auskrystallisiren des Zuckers nach Schadhaftwerden des Lackringes verdarben, habe ich später zur Umrandung Xylolbalsam benutzt und auf diese Weise einen grossen Theil der Präparate bis zum heutigen Tage, d. h. also vier volle Jahre unverändert erhalten.

[1]) Ueber die Entstehung der wahren Aneurysmen. Dieses Archiv. Bd. 121.

Um das Ergebniss der Untersuchungen möglichst einwandsfrei zu gestalten, habe ich vorwiegend Fälle gewählt, deren Gefässe frei von arteriosklerotischen Veränderungen gefunden wurden, oder, wo solche vorhanden waren, Theile zur Untersuchung genommen, welche makroskopisch gesund erschienen.

Auf eine zahlenmässige Feststellung des Verhältnisses von Wanddicke zum Lumen des Gefässes habe ich verzichtet und nur grobe, deutlich in die Augen springende Verdickungen der Gefässwände notirt, zu deren Feststellung ich mich des Vergleiches mit von der gleichen Stelle entnommenen und in derselben Weise präparirten Gefässen eines gleichaltrigen, kräftigen, an einer acuten Krankheit verstorbenen Individuum bediente. Ich glaubte mich um so mehr auf diese etwas rohe Methode beschränken zu dürfen, als einerseits das Lumen der Gefässe innerhalb weiter Grenzen schwankt und jedenfalls sehr wesentlich durch die Behandlung nach der Herausnahme beeinflusst wird, andererseits auf diese Weise nur bedeutende Differenzen festgestellt werden können, mithin Vortäuschungen pathologischer Befunde durch geringe, innerhalb der Norm fallende Abweichungen mit grösserer Wahrscheinlichkeit ausgeschlossen sind.

Die Abgrenzung von Intima und Media bietet bei Gefässen, welche eine vorwiegend musculöse Media besitzen, keine Schwierigkeiten, die Grenze wird bei diesen durch die Elastica interna gebildet, und zwar, wo dieselbe in zwei oder mehrere Lagen gespalten ist, durch das äusserste Blatt derselben. Letzteres zeichnet sich bei der Behandlung nach Manchot durch seine intensive Färbung aus, während die inneren Lamellen, wo sie vorhanden, blässer, mehr hellblau, oder bei etwas forcirter Entfärbung fast weiss erscheinen. Zu den Gefässen dieser Gattung gehören die Arteria iliaca externa und die Arteria renalis.

Die Aorta und Arteria carotis communis haben eine vorwiegend aus elastischen Lamellen aufgebaute Media; deshalb ist bei ihnen die Grenze zwischen Media und Intima viel schwerer zu bestimmen. Nach den vorliegenden Angaben glaube ich nicht fehlgegangen zu sein, wenn ich bei nach der Manchot'schen Methode gut gefärbten Präparaten die vom Lumen des Gefässes aus gerechnet erste intensiv rothviolett gefärbte Lamelle als äusserstes Blatt der Elastica interna der Intima ansah und

die nach innen von dieser gelegenen, meist viel schwächer gefärbten und gekörnt erscheinenden elastischen Elemente als zum Gewebe der Intima gehörig rechnete.

Die Grenze zwischen Media und Adventitia ist stets leicht zu finden. Bei Gefässen von der Art der Iliaca externa ist sie durch eine stärkere Anhäufung elastischer Elemente gekennzeichnet, welche von Henle als Elastica externa beschrieben ist; bei der Aorta und Carotis ist sie durch das Aufhören der elastischen Lamellen markirt. —

Nach diesen Vorbemerkungen gehe ich zu dem Bericht über den mikroskopischen Befund der untersuchten Herzkranken über, den ich bei der Mehrzahl summarisch und nur bei einzelnen besonders typischen oder bemerkenswerthen Fällen ausführlicher zu beschreiben gedenke. Ich schicke jedem die kurze Angabe des Sectionsergebnisses und bei den Kranken, welche während ihres Lebens zeitweise in der Poliklinik unter meiner Beobachtung standen, einige Bemerkungen über die wichtigsten Symptome voraus. Die Beschreibung der mikroskopischen Bilder bezieht sich, wo nicht besondere Angaben gemacht sind, auf die Färbung nach Manchot.

1. Otto L., 23 Jahre alt, Aorteninsufficienz und Nephritis, hat mehrere Jahre in poliklinischer Behandlung gestanden. Er bot während des Lebens ausser einer leichten Hemiparese die ausgesprochenen Zeichen von Aorteninsufficienz — hochgradige Hypertrophie des linken Ventrikels mit verstärktem, hebendem Spitzenstoss ausserhalb der Mamillarlinie, diastolischem Geräusch über dem Sternum, exquisitem Pulsus celer und Capillarpuls, paukenden Tönen an Cruralis und den weiter peripheriewärts gelegenen Gefässen. Nach einer erneuten Hemiplegie der anderen Seite gelangte er zur Aufnahme in die medicinische Klinik und starb bald darauf.

Die Section ergab ausser Embolien beider Art. fossae Sylvii mit Erweichungsheerden in beiden Hemisphären und doppelseitiger, chronischer, interstitieller Nephritis am Herzen folgenden Befund:

Herz doppelseitig bedeutend vergrössert, Sulcus longitudinalis anterior 3 cm rechts von der Herzspitze verlaufend; Septum stark nach rechts verdrängt. Höhle des linken Ventrikels sehr bedeutend kuglig dilatirt, die Wand desselben in der Mitte über 2 cm dick; die Wand des rechten Ventrikels misst 0,5 cm.

Beim Hereingiessen von Wasser in die Aorta bleibt eine dreieckige Oeffnung von etwa 1 cm Durchmesser zwischen den Klappenrändern. Alle 3 Semilunaren der Aorta sind geschrumpft, der freie Rand bedeutend verdickt und starr gegen die Basis retrahirt.

Mikroskopische Untersuchung: Aorta abdominalis dicht oberhalb des Abganges der beiden Iliacae.

Die Intima weist eine ziemlich kernreiche Bindegewebslage auf, welche an der dicksten Stelle bis über ein Viertel der Dicke der Media beträgt, an der dünnsten nur einen schmalen Saum darstellt. Die Abgrenzung gegen die Media wird durch eine sehr intensiv violett gefärbte elastische Lamelle gebildet, welche an sehr zahlreichen Stellen unterbrochen ist. Bei starker Vergrösserung und Einstellung in verschiedenen Ebenen mittelst der Mikrometerschraube sind mitunter zarte, feine, elastische Fäserchen als Verbindungsfäden zwischen den Enden zu erkennen, während meist jedoch jegliche Verbindung fehlt, so dass die beiden Enden sich scharf abgeschnitten mit breiten Flächen gegenüber stehen. Wo die Zerklüftung der Elastica interna besonders stark ausgesprochen ist, finden sich nach dem Lumen des Gefässes zu noch mehrere, stark gewellte und dicht an einander gelagerte, auf dem Durchschnitt wie gekörnt aussehende, elastische Lamellen, welche bei der Färbung nach Manchot einen schwach hellblauen Farbenton angenommen haben, während sie, mit Pikrocarmin behandelt, blasser gelb gefärbt erscheinen als die Lamellen der Media.

Media. Die elastischen Lamellen sind vielfach dichotomisch getheilt und zersplittern sich in feine Fäserchen, communiciren durch Verbindungsfäden mit den benachbarten Lamellen. An einigen Stellen weisen sie auch Unterbrechungen auf. Zwischen den Grundlamellen befinden sich reichliche feinere elastische Gebilde.

Adventitia, so weit erhalten, ohne Besonderheiten.

Arteria iliaca externa: Die Bindegewebslage der Intima stellt einen schmalen, das ganze Lumen des Gefässes umgebenden Ring dar, welcher excentrisch gelagert ist, so dass die dickste Stelle der dünnsten gegenüberliegt.

Die Elastica interna ist eine halskrausenartig gefaltete, gefensterte Membran. Ihre Continuität ist nur auf kurze Strecken unversehrt. An über 30 Stellen weist sie deutliche Unterbrechungen auf, wobei die Zwischenräume stellenweise erheblich grösser sind, als die darauf folgenden Stücke elastischen Gewebes. Die Enden der einzelnen Fragmente sind scharf abgeschnitten, sie sehen aus wie abgebrochen oder abgerissen. Man gewinnt den Eindruck, als ob der von der Elastica interna gebildete Ring in eine Unzahl einzelner Stücke auseinander gesprengt ist, welche sich in Folge ihrer Elasticität zusammengezogen und gefaltet haben.

An einigen Stellen findet sich nach innen von der Elastica interna, die Lücken derselben theilweise überbrückend, eine ebenfalls gefaltete, schwächer gefärbte, elastische Lamelle (inneres Blatt der El. interna), an anderen fehlt eine solche vollständig.

Die Media ist mindestens ½mal so dick wie bei einem gleichalterigen, gesunden Manne; sie besteht fast ausschliesslich aus musculösen Elementen, feine elastischen Fasern sind nur sehr spärlich in ihr vertreten.

Adventitia bietet nichts Besonderes.

Arteria hypogastrica: Beim Anfertigen der Schnitte mittelst des Mikrotoms knirscht das Gefäss leicht unter dem Messer.

Die Bindegewebslage der Intima bietet analoge Verhältnisse wie die Iliaca externa.

Die Elastica interna (äusseres Blatt) weist auf den mit Pikrocarmin gefärbten Präparaten zahlreiche Zerklüftungen auf. Einzelne der Fragmente sind durch einen auffallend hellen Glanz ausgezeichnet; dieselben scheinen in schmalen Gewebslücken zu liegen, das Gewebe ihrer Umgebung ist gleichmässig blassröthlich gefärbt und kernarm. Die nach Manchot gefärbten Präparate zeigen ebenfalls reichliche Rupturen der Elastica interna, lassen aber an den eben beschriebenen Stellen die Elastica sehr viel weniger scharf hervortreten, als nach den Pikrocarminpräparaten zu erwarten stand. Die Hämatoxylin-Eosinfärbung, bei welcher normaler Weise die elastischen Elemente ungefärbt bleiben, liefert über diese eigenthümliche Erscheinung insofern Aufschluss, als im vorliegenden Falle die Präparate an den entsprechenden Stellen eine intensiv dunkel blauschwarze, etwas in die Umgebung diffundirende Verfärbung der anscheinend um über das Doppelte verdickten Elastica aufweisen. Bei starker Vergrösserung erkennt man jedoch, dass die Elastica als blasser, farbloser Streifen in der Mitte der dunklen Massen hinzieht, von denselben wie von einem Mantel umkleidet. Es handelt sich hier demnach wohl um eine fremdartige Substanz, welche die Fragmente der stark degenerirten Elastica interna stellenweise umgiebt. In Anbetracht dessen, dass dieselbe in mit Säuren behandelten Präparaten (Pikrocarmin, Manchot) verschwunden war und dass das Gefäss beim Schneiden leicht knirschte, ist der Prozess wohl mit grösster Wahrscheinlichkeit als Verkalkung der elastischen Lamelle aufzufassen.

Ein inneres, schwächer gefärbtes Blatt der Elastica interna ist streckenweise deutlich ausgebildet.

Media stark verdickt, im Uebrigen ohne Besonderheiten.

2. Hermann S., 31 Jahre alt, Aorteninsuffienz.

Pat. war längere Zeit in poliklinischer Behandlung und bot während dessen die ausgeprägtesten Zeichen von Insufficienz der Aortenklappen dar, Hypertrophie des linken Ventrikels, diastolisches Geräusch auf dem Sternum, Pulsus celer, Capillarpuls, Doppeltöne an der Cruralis.

Bei der Section wurde das Herz sehr bedeutend vergrössert, die Höhlen erweitert gefunden. Die Herzspitze abgerundet, stumpf, von beiden Ventrikeln gleichmässig gebildet. Wand beider Ventrikel verdickt, derb.

Beim Eingiessen von Wasser in die Aorta bleibt zwischen den Semilunaren eine schmale Abflussöffnung.

Die Aortenklappen selbst zeigen nur geringfügige Veränderungen, die hintere und die linksseitige sind etwas verdickt und retrahirt.

Die Aorta ist bis zum descendirenden Theil erweitert, ihre Innenfläche sklerotisch, am Abgange der Anonyma finden sich grosse Kalkplatten. Umfang des Gefässes an dieser Stelle 13 cm.

Art. carotis: Die Intima weist eine ziemlich mächtige, kernreiche, excentrisch zum Lumen des Gefässes angeordnete Bindegewebslage auf, welche an der dicksten Stelle ungefähr dreimal so stark ist wie an der gegenüber liegenden dünnsten. Die nicht überall gleichmässig scharf ausgeprägte Grenze gegen die Media wird durch eine intensiv rothviolett gefärbte Lamelle gebildet, welche zahlreiche Unterbrechungen darbietet, zwischen denen bei stärkerer Vergrösserung an einigen Stellen Verbindungsfäden hinziehen, während sie an anderen fehlen.

Medialamellen bieten gleiche Verhältnisse wie bei Fall 1.

Art. iliaca externa: Bindegewebe der Intima nur an einigen Stellen des Gefässes spärlich entwickelt.

Die Elastica interna besteht aus zwei Blättern, welche in gleichmässiger Entfernung von einander verlaufen. Das innere Blatt liegt dem Epithel fast überall unmittelbar an, wird nur an wenigen Stellen von Bindegewebe überlagert. Es ist schwächer gefärbt wie das äussere, streckenweise stark aufgefasert und dann wie ein Geflecht feiner elastischer Fasern aussehend, an anderen Stellen dagegen intensiv gefärbt und daselbst den Bau gefensterter Membranen darbietend. Rupturen findet man an demselben nicht.

Das äussere Blatt ist eine intensiv rothviolett gefärbte, gefensterte Haut, welche an 24 Stellen zum Theil sehr ausgedehnte Unterbrechungen aufweist; die Enden sind theils scharf abgeschnitten, theils lassen sich von ihnen noch feine elastische Fäserchen wie Ausläufer eine kurze Strecke verfolgen, an einigen Stellen schliesst sich an sie als directe Fortsetzung eine ungefärbte, etwas glänzende (degenerirte?) Lamelle an, welche dann ebenfalls kurz abgebrochen aufhört.

Die Media ist vorwiegend musculös, hat nur spärliche, zarte, elastische Fäserchen; sie ist im Vergleich zu den Gefässen gleichaltriger, kräftiger Individuen erheblich (mindestens um ein Drittel) verdickt.

Adventitia ohne Besonderheiten.

3. Friedrich R., 18 Jahre alt, Aorteninsufficienz und Nephritis.

Sectionsergebniss: Herz vergrössert, Spitze abgerundet, vom linken Ventrikel gebildet; linke Herzhöhle erweitert, Septum nach rechts gewölbt; Musculatur des linken Ventrikels über 1 cm dick.

An den Semilunaren der Aorta ist der freie Rand verdickt, verkürzt, nach innen gerollt.

Chronische interstitielle Nephritis.

Mikroskopischer Befund: Aorta und Carotis besitzen in der Intima einen schmalen Bindegewebssaum, bieten im Uebrigen im Wesentlichen dieselben Verhältnisse wie die bisher beschriebenen Fälle.

Iliaca externa: Die Elastica interna besteht aus zwei Blättern, welche durch einen schmalen Zwischenraum von einander getrennt sind. Nach innen von dem inneren Blatt ist keine Bindegewebsschicht mehr anzutreffen, es grenzt direct an das Endothel. Das innere Blatt ist schwächer, hellblau gefärbt, erscheint stellenweise wie gekörnt und ist

an einigen Bezirken in 2 bis 3 dicht an einander liegende Lamellen gespalten.

Das äussere Blatt ist eine rothviolett gefärbte, gefensterte Haut, welche an 10 Stellen Unterbrechungen mit scharf abgerissenen Rändern ohne jede Verbindung zeigte.

Media vorwiegend musculös, ist um etwa ein Drittel gegenüber analogen Gefässen verdickt.

Art. renalis: Elastica interna besteht ebenfalls aus zwei Blättern, von denen das innere blasser gefärbt und an einigen Stellen aus Netzwerk elastischer Fasern zu bestehen scheint. Das äussere ist eine gefensterte Lamelle, welche zwei kurze Unterbrechungen mit scharf abgeschnittenen Enden besitzt.

Media verdickt.

4. Mann B., 58 Jahre alt, Aorteninsufficienz und Nephritis.

Sectionsergebniss: Herz in toto vergrössert, Spitze vom linken Ventrikel gebildet; linker Ventrikel wenig dilatirt, dagegen stark hypertrophirt, Musculatur 2—2,5 cm dick. Rechter Ventrikel nicht erweitert, Musculatur 0,8 cm dick.

Aortenklappen zeigen namentlich an den Nodulis und der Basis umschriebene, zum Theil verkalkte, sklerotische Verdickungen, eine wesentliche Grössen- und Formveränderung besteht jedoch nicht.

Arcus aortae erweitert; Brust- und Bauchaorta stark sklerotisch, mit einzelnen atheromatösen Geschwüren bedeckt.

Nierencirrhose.

Mikroskopischer Befund: Carotis: Die Intima hat eine sehr stark entwickelte Bindegewebslage, in welcher einige Partien stark verfettet sind. Die als Grenze gegen die Media anzusprechende elastische Lamelle ist intensiv gefärbt, hat zahlreiche Unterbrechungen, an welche sich mitunter noch ein Stück ungefärbter, weisslich glänzender Lamelle anschliesst. Nach innen von dieser und ihr nahe anliegend finden sich noch mehrere ungefärbte, stark gewellte, etwas glänzende Züge.

Media wie in den früheren Fällen.

Iliaca externa: Mächtige Bindegewebsschicht in Intima. Elastica interna (äusseres Blatt) grösstentheils gut gefärbt, wenig geschlängelt, mit deutlichen Fensterungen; an 6 Stellen grössere Unterbrechungen mit scharfen Enden. Nach innen von derselben eine ungefärbte, theils inmitten der Bindegewebsschicht verlaufende, theils an das Gefässlumen direct angrenzende elastische Lamelle (inneres Blatt), mitunter in mehrere Blätter gespalten.

Media bietet nichts Besonderes; keine wesentliche Verdickung.

Art. renalis: Intima hat dünne Bindegewebsschicht. Die Elastica interna ist eine geschlängelte, gut gefärbte, gefensterte Membran mit Unterbrechungen an zwei Stellen. Die Verbindung zwischen den Enden wird durch mehrere, halbkreisförmig zwischen denselben ausgespannte, ungefärbte, glänzende Lamellen von der Dicke der Elastica hergestellt.

5. Robert G., 44 Jahre alt, Aortenstenose und Nephritis.

Sectionsergebniss: Herz sehr bedeutend vergrössert, beide Ventrikel erweitert. Wand des rechten 1 cm (wovon ¾ auf Musculatur, ¼ auf Fettgewebe kommt), des linken 3 cm dick.

Beim Aufschneiden der Aorta zeigen sich die Klappen von oben her betrachtet als dicke, knotige Massen, die das Ostium fast vollständig versperren und nur eine Spalte, durch die sich ein Finger einzwängen lässt, frei lassen. Bei näherer Besichtigung zeigt sich die hintere und die rechte Klappe unter einander verschmolzen, auch ihre Sinus vollständig confluirt. Die Klappen sind durchweg auf beiden Seiten mit Knollen besetzt, so dass sie ein drusiges Aussehen darbieten, ihr Rand ist abgerundet.

Chronische Nierencirrhose.

Mikroskopischer Befund: Aorta und Carotis haben eine stark entwickelte Bindegewebslage der Intima, bieten im Uebrigen keine abweichenden Befunde gegenüber den bisher beschriebenen dar.

Iliaca externa: In der halben Circumferenz des Gefässes besteht ein schmaler, sichelförmiger Bindegewebssaum der Intima. Die Elastica interna ist eine einfache, gut gefärbte elastische Membran, welche nur an einer Stelle eine ziemlich grosse Lücke mit scharf abgeschnittenen Rändern aufweist.

Media nicht verdickt.

6. Ida P., 39 Jahre alt, Aorteninsufficienz.

Pat. bot während des Lebens die ausgesprochensten Erscheinungen von Aorteninsufficienz dar. Hypertrophie des linken Ventrikels, verstärkten, hebenden Spitzenstoss, diastolisches Geräusch auf dem Sternum, sichtbare Pulsationen und spontanes Tönen der peripherischen Arterien.

Sectionsergebniss: Cor bovinum, Spitze vornehmlich vom linken Ventrikel gebildet. An der Hinterfläche des Herzens in der Nähe der Spitze eine schlaff membranöse, trichterförmig einsinkende Stelle der Herzwand in einer Ausdehnung von etwa 1½ cm (Aneurysma cordis).

In die Aorta eingegossenes Wasser läuft leicht ab.

Linke Ventrikelhöhle colossal dilatirt, Septum nach rechts vorgebuckelt. Papillarmuskeln abgeplattet.

Aortaklappen bieten an den Schliessungslinien ausgedehnte sklerotische Verdickungen.

In dem Anfangstheil der Aorta zahlreiche confluirende sklerotische Platten.

Mikroskopischer Befund: Iliaca externa: Intima hat nur an wenigen Stellen eine geringe Bindegewebsschicht. Elastica interna besteht fast durchweg aus zwei gut gefärbten, nahe an einander gelagerten (stellenweise bis zur Berührung) gefensterten Membranen, von denen die innere keine, die äussere an vier Stellen Unterbrechungen mit scharf abgeschnittenen Rändern ohne Verbindungsfäden dazwischen aufweist.

Media nicht nachweisbar verdickt.

Renalis: Die Elastica interna ist eine einfache, gefensterte Haut, welche

an einer Stelle in mehrere Lagen, die anscheinend aus elastischem Netzwerk bestehen, aufgefasert ist. An dieser Stelle bietet auch die Media, die sonst arm an elastischen Elementen ist, eine stärkere Entwickelung derselben dar.

7. Franz Sch., 37 Jahre alt, Nephritis.

Sectionsergebniss: Hypertrophie des linken Ventrikels; kleine rothe Niere links, grosse weisse Niere rechts.

Mikroskopischer Befund: Carotis: Intima ziemlich mächtige, excentrisch angeordnete Bindegewebslage, innerhalb derselben mehrere, kaum gefärbte, elastische Lamellen. Elastica interna intensiv gefärbt, mit zahlreichen Unterbrechungen.

Iliaca: Bindegewebe in Intima nur an umschriebener Stelle zu dickerer Schicht entwickelt.

Elastica interna fast durchweg doppelt; inneres Blatt schwach gefärbt, gekörnt aussehend und dem äusseren stellenweise dicht anliegend; äusseres, intensiv gefärbtes Blatt hat 6 grössere Lücken mit scharf abgebrochenen Rändern ohne jegliche Verbindung.

Media rein musculös, verdickt.

Renalis: Elastica interna ist eine einfache, gefensterte Haut ohne Unterbrechungen.

8. Wilhelmine Br., 43 Jahre alt, Nephritis

bot während des Lebens das Bild chronischer Nierenentzündung mit starken Oedemen.

Sectionsergebniss: Herz von mässiger Grösse, Spitze von beiden Ventrikeln gebildet, linker Ventrikel nicht hypertrophisch, Wand 1 cm dick. Klappen normal; ausgebreitete Arteriosklerose des Anfangstheils der Aorta.

Fettniere mit Amyloid.

Mikroskopischer Befund: Carotis: Bindegewebe der Intima excentrisch angeordnet, an der dicksten Stelle viermal so stark wie an der gegenüberliegenden dünnsten, wo es nur einen schmalen Saum darstellt.

Elastica interna intensiv rothviolett gefärbt, in der Gegend, wo das Bindegewebe eine dünne Lage bildet, mit zahlreichen Unterbrechungen, zwischen denen sich kein Zusammenhang nachweisen lässt, so dass sie daselbst nur aus einzelnen Fragmenten zu bestehen scheint.

Media wie bei den vorigen Fällen.

Iliaca externa: Doppelte Elastica interna, das innere Blatt grenzt direct an das Endothel, ist schwächer gefärbt als das äussere, welches halskrausenartig gefaltet und an drei Stellen unterbrochen ist.

9. Urias St., 51 Jahre alt, Nephritis.

Sectionsergebniss: Herz vergrössert, Grenze zwischen beiden Ventrikeln nach rechts verschoben, Spitze vom linken Ventrikel gebildet. Dicke der Wand des linken Ventrikels 2,5 cm, des rechten 0,5 cm.

Mitralklappen normal, Aortenklappen leicht verdickt.

In der Aorta kleine sklerotische Platten.

Nephritis diffusa interstitialis duplex.

Mikroskopischer Befund: Aorta: Dicke, in der ganzen Circumferenz des Gefässes gleichmässig entwickelte Bindegewebsschicht, auf welche nach aussen mehrere, schwach gefärbte, elastische Lagen folgen. Die Grenze gegen die Media wird durch eine intensiv gefärbte elastische Haut gebildet, welche zahlreiche kurze Lücken aufweist, die Enden der Lamellen sind theils durch ungefärbte, wellige (elastische?) Züge verbunden, theils stehen sie sich scharf abgeschnitten gegenüber.

Medialamellen wie in den früher beschriebenen Fällen.

Iliaca: Das Bindegewebe der Intima ist an zwei Stellen zu hügelartigen Platten verdickt (Sklerose). Elastica interna besteht aus zwei Blättern, welche nahe an einander gelagert und beide intensiv gefärbte, wenig geschlängelte, gefensterte Häute sind. Das innere ist lückenlos, das äussere hat an 20 Stellen Unterbrechungen, streckenweise mit bedeutenden Zwischenräumen. Enden scharf abgeschnitten, ohne Verbindung mit einander.

Media ohne Besonderheiten.

Renalis: Intimabindegewebe nur in etwa $\frac{1}{4}$ der Circumferenz stärker entwickelt. Elastica interna grösstentheils einfach, in der Gegend der stärksten Bindegewebsentwickelung zwei nahe an einander liegende Blätter. An zwei Stellen grössere Lücken, welche durch farblose, stark geschlängelte Lamellen ausgefüllt sind.

10. Frau X., 40 Jahre alt, Mitralstenose und geringe Mitralinsufficienz. Herzgewicht 395 g.

Mikroskopischer Befund: Aorta und Carotis haben dicke Bindegewebslage der Intima, bieten im Uebrigen in Rücksicht der elastischen Elemente die gleichen Verhältnisse dar, wie die früheren Fälle.

Iliaca externa: Bindegewebslage der Intima in der halben Circumferenz des Gefässes stark entwickelt. Elastica interna besteht aus 2 Blättern, von denen das innere, schwächer gefärbte an der Stelle, an welcher wenig Bindegewebe vorhanden ist, dem Endothel direct anliegt, wo das Bindegewebe stärker entwickelt ist, in dasselbe sich einsenkt und mitunter in mehrere, kaum gefärbte, stark gewellte Lagen gespalten ist. Das äussere, intensiv gefärbte Blatt zeigt 12 Lücken ohne Verbindungsfäden dazwischen. Die Mehrzahl derselben entfällt auf die Strecke der stärksten Bindegewebsentwickelung und ist hier der Verlauf der Elastica ein fast geradliniger (Sklerose?).

Renalis: Elastica interna ist in geringer Ausdehnung einfach; wo das Bindegewebe der Intima zu stärkerer Schicht entwickelt ist, doppelt; das innere Blatt ist schwach gefärbt und vielfach in mehrere ungefärbte Lamellen sich spaltend, das äussere stark gefärbte weist 4 grössere Lücken auf.

11. Tobias B., 41 Jahre alt, Myocarditis.

Sectionsergebniss: Herz ausserordentlich vergrössert, von kugliger Form, Herzspitze ausschliesslich vom rechten Ventrikel gebildet. Herzgewicht 630 g.

Wanddicke des rechten Ventrikels 1,0, des linken 1,5 cm.

Septum wölbt sich nach links vor.

Mikroskopischer Befund: Carotis analog den bisherigen Beschreibungen.

Iliaca externa: Keine nennenswerthe Bindegewebsschicht der Intima. Elastica interna besteht aus zwei gut gefärbten Blättern, welche streckenweise dicht an einander gelagert sind. Das äussere hat an 10 Stellen zum Theil recht ausgedehnte Unterbrechungen, ohne sichtbare Verbindung der Enden.

Renalis: Elastica interna hat keine Unterbrechungen, an einigen Stellen besteht sie aus 2 Blättern.

12. Frau O., 66 Jahre alt, Fettherz.

Sectionsergebniss: Allgemeine Lipomatose.

Herz in beiden Dimensionen stark vergrössert, Spitze vom linken Ventrikel gebildet. Herzgewicht 600 g.

Musculatur rechts 0,6, links 2,0 cm dick.

In der Aorta sklerotische Platten.

Mikroskopischer Befund: In der Intima von Iliaca und Renalis sehr starke Verdickungen des Bindegewebes mit Verfettung in Folge von Arteriosklerose.

Elastica interna der Iliaca verläuft fast vollkommen gestreckt, an einigen Stellen besteht sie aus zwei Blättern, und lässt mehrfach längere Lücken mit scharfen Rändern erkennen, welche theilweise durch ungefärbte, gekörnt erscheinende Membranen von gleicher Dicke ausgefüllt werden.

Elastica interna der Renalis ist einfach und hat zwei Unterbrechungen.

13. Friedrich D., 53 Jahre alt, Fettherz.

Sectionsergebniss: Allgemeine Lipomatose.

Herz in beiden Dimensionen wesentlich vergrössert; Spitze vom linken Ventrikel gebildet; rechter Ventrikel stark erweitert, Musculatur wenig hypertrophisch; linker Ventrikel erheblich erweitert, Musculatur 1,5 bis 2 cm dick.

Klappen normal.

Sklerose der Aorta.

Mikroskopischer Befund: Carotis wie bei den früheren Fällen.

Iliaca externa: Starke Bindegewebslage. Elastica besteht aus zwei wenig geschlängelten Blättern, welche streckenweise gleich gut gefärbt sind, während an anderen Stellen das innere sehr viel blasser erscheint. Beide weisen Unterbrechungen auf, zahlreicher das äussere.

Renalis: Elastica interna ist eine einfache, stark geschlängelte, gefensterte Membran, ohne Unterbrechungen, welche nur an einer Stelle, an welcher etwas Bindegewebe in der Intima entwickelt ist, sich in mehrere Lagen spaltet.

14. Mann mittleren Alters, Alkoholherz.

Herzgewicht 730 g.

Mikroskopischer Befund: Carotis wie bisher.

Iliaca externa: Starke Bindegewebslage. Elastica interna besteht aus 2 Blättern, von denen das innere schwächer gefärbt ist, das äussere zahlreiche Unterbrechungen ohne Verbindung der Enden aufweist.

Renalis: Einfache Elastica interna ohne Unterbrechungen.

15. Mann W., 29 Jahre alt, syphilitische Myocarditis.

Sectionsergebniss: Herz in beiden Durchmessern vergrössert, rechter Ventrikel etwas hypertrophisch, links Musculatur 1,5 cm dick. Klappen normal.

Myocarditis fibrosa, besonders des Septum.

Nierencirrhose.

Mikroskopischer Befund: Carotis wie bisher, mit mässiger Bindegewebsentwickelung der Intima und zahlreichen Unterbrechungen der als Grenze gegen die Media anzusehenden Lamelle.

Iliaca externa: Intima hat kein Bindegewebe. Elastica interna ist streckenweise doppelt. Beide Blätter an einigen Stellen rupturirt, doch sind die Unterbrechungen des äusseren Blattes zahlreicher, ungefähr 10 an der Zahl.

Renalis: Einfache, stark geschlängelte Elastica interna mit zwei Unterbrechungen.

16. Mann K., 41 Jahre alt, Hypertrophie des rechten Ventrikels in Folge von Lungenkrankheit (Emphysem und Tuberculose).

Mikroskopischer Befund: Carotis wie bisher.

Iliaca externa: Kein Intimabindegewebe. Elastica interna besteht grösstentheils aus zwei Blättern, welche dicht an einander gelagert und gut gefärbt sind und an vier Stellen gemeinsame Lücken aufweisen; das äussere hat ausserdem noch an fünf Stellen Unterbrechungen mit scharf abgebrochenen Enden, zwischen denen keinerlei Verbindung existirt.

Renalis: Elastica interna nur auf kurze Strecken doppelt, Unterbrechungen an zwei Stellen.

Die Untersuchungen pathologischer Fälle umfassen somit 5 Aorteninsufficienzen, von denen 3 mit Nephritis combinirt sind, 1 Aortenstenose, 1 Mitralstenose, 3 reine Nephritiden und 6 Herzmuskelerkrankungen. Als Ergebniss derselben ist zunächst zu constatiren, dass bei Fall 1—3 eine beträchtliche Verdickung der Media an Iliaca und Renalis nachgewiesen wurde; bei diesen Kranken lag hochgradige Aorteninsufficienz vor. Es erfährt somit hierdurch die Angabe von Quincke Bestätigung, dass bei Aorteninsufficienz mit beträchtlicher Hypertrophie des linken Ventrikels die Mediamusculatur der mittleren Gefässe verdickt ist.

Nächstdem war das Verhalten der elastischen Elemente, besonders der Elastica interna bei der Färbung nach Manchot sehr auffallend und von den Beschreibungen der älteren und

neueren Lehrbücher (Kölliker, Rindfleisch, Toldt, Stöhr), sowie von der Darstellung Marchand's[1]) durchaus abweichend. Die Elastica interna besteht nach Toldt bei den Gefässen von der Grösse der Gehirnarterien aus einer gefensterten Membran, während sie in den mittleren Arterien, z. B. der Art. radialis durch ein dichtes Netzwerk stärkerer und feinerer elastischer Fasern ersetzt wird. Von den meisten anderen Autoren wird dieselbe auch bei den mittleren Gefässen als eine zusammenhängende gefensterte Membran dargestellt, welche sich mitunter in mehrere feine Blätter spaltet. Nähere Angaben über den Bau der Elastica interna finden wir in den Arbeiten Thoma's[2]) und seiner Schüler. Thoma hat, wie vor ihm schon Winiwarter, auf die häufige Verdoppelung der El. interna aufmerksam gemacht, Westphalen[3]) schildert sie als „eine gefensterte Membran, die auf dem Querschnitt mehrfach Unterbrechungen aufweist und sich häufig in ein Netzwerk mit einander anastomosirender elastischer Fasern aufblättert". Auf die Arbeiten v. Zwingmann's und Schulmann's komme ich erst später zurück, da dieselben bei Anstellung dieser Untersuchungen noch unbekannt waren.

Resumire ich die Angaben der Autoren, so stellt die Mehrzahl die Elastica interna als eine zusammenhängende, einfache oder gespaltene, gefensterte Membran dar, nur Westphalen erwähnt kurz, dass er mehrfach Unterbrechungen in derselben wahrgenommen habe.

Meine Präparate ergaben nun, dass in sämmtlichen untersuchten Fällen zahlreiche und ausgedehnte Unterbrechungen der Elastica interna bestanden, und zwar, wo dieselbe aus zwei Blättern bestand, besonders zahlreich an dem äusseren, welches meist durch eine intensivere Färbung bei der Behandlung nach Manchot vor dem inneren, oft gekörnt erscheinenden sich auszeichnete. Am reichlichsten waren dieselben bei den Fällen von Aorteninsufficienz, bei Fall 1 war sogar von einer zusammen-

[1]) Realencyklopädie der gesammten Heilkunde, herausgeg. von Eulenburg. III. Aufl. Bd. II.

[2]) Dieses Archiv. Bd. 93 und 95.

[3]) Histologische Untersuchungen über den Bau einiger Arterien. Inaug.-Diss. Dorpat 1886.

hängenden Elastica keine Rede mehr, dieselbe bestand vielmehr aus einzelnen kleinen, auseinander gesprengten und durch breite Zwischenräume von einander getrennten Fragmenten.

Bevor ich an eine Deutung dieser Befunde gehen konnte, war natürlich zu entscheiden, ob es sich hier um in vita entstandene Rupturen oder vielmehr um durch die Behandlung der Präparate erzeugte Kunstprodukte handele. Die letztere Möglichkeit konnte ausgeschlossen werden, da einerseits der gleiche Befund bei der verschiedensten Behandlung und Färbung der Präparate, sowie bei den zu verschiedenen Zeiten von demselben Object angefertigten Schnitten stets an gleicher Stelle erhoben wurde, andererseits keinerlei Defecte oder Zerstörungen an den benachbarten Geweben zu bemerken waren. Dass es sich ferner thatsächlich um Zerreissungen der elastischen Haut handelt, dafür sprechen die scharf abgeschnittenen, abgebrochenen Endigungen, welche durchaus Aehnlichkeit haben mit den durch Zerzupfen der Präparate künstlich hergestellten Rupturen.

Ich hatte somit Rupturen in dem elastischen Gewebe der Intima verschiedener mittlerer und grösserer Gefässe bei Herzerkrankungen nachgewiesen und musste nun des weiteren ein Urtheil zu gewinnen versuchen, ob dieselben als pathologische Produkte anzusehen seien, welche in ursächlichem Zusammenhange mit dem Grundleiden stehen.

Zu diesem Zwecke war eine genaue Kenntniss des Verhaltens der Elastica interna bei normalen, herzgesunden Individuen nothwendig. Da die in der Literatur niedergelegten Angaben nicht genügenden Aufschluss gaben, habe ich bei einer Reihe normaler Individuen mit gesundem Gefässapparat, welche an acuten Erkrankungen gestorben waren, die gleichen Gefässe wie vorhin nach der Methode von Manchot unter gleichzeitiger Controle mittelst der Pikrocarminfärbung untersucht und dabei möglichst alle Altersstufen berücksichtigt.

Ich gebe im Folgenden kurze Auszüge aus meinen, zur Zeit der Untersuchung aufgenommenen Protocollen, deren Richtigkeit ich beim Niederschreiben dieser Zeilen nochmals an der Hand der conservirten Präparate, so weit dieselben noch vorhanden waren, sowie von Abbildungen, welche mittelst des Abbe'schen Zeichenapparates gewonnen waren, geprüft habe. Auch hier

bezieht sich die Beschreibung der mikroskopischen Befunde, wo keine besonderen Angaben gemacht sind, auf die mit der Manchotschen Färbung erhaltenen Bilder.

1. 7monatlicher Fötus.

In den untersuchten Gefässen keine Bindegewebslage der Intima. In der Aorta grenzt stellenweise eine intensiv gefärbte, elastische, gefensterte Haut direct an das Lumen des Gefässes, theils schieben sich noch vor sie feinere, schwächer gefärbte, etwas körnig auf dem Querschnitt aussehende Lamellen. Spärliche Unterbrechungen an der erstgenannten Haut.

Carotis: Das Lumen des Gefässes ist umfasst von einer intensiv gefärbten, gefensterten Membran ohne Rupturen. Die Medialamellen sind schwächer gefärbt, ebenfalls ohne Rupturen.

Cruralis: Die Elastica interna ist eine intensiv gefärbte, gefensterte Haut ohne Rupturen. Die El. externa besteht aus 2—3 feinen, elastischen Lamellen.

2. Neugebornes Kind, Perforation des Kopfes bei der Geburt.

Keine Intimabindegewebslage in den Gefässen.

Aorta: Die innersten elastischen Lagen sind schwach gefärbt und sehen wie gekörnt aus; ungefähr die dritte von innen ist intensiv blauroth gefärbt, bildet vermuthlich die Grenze gegen die Media. Keine deutlichen Unterbrechungen.

Medialamellen zart, vielfach dichotomisch verästelt, spärliche Unterbrechungen.

Carotis: Elastica interna durch eine intensiv gefärbte, gefensterte Membran gebildet, welche einige kurze Lücken aufweist.

Iliaca externa: El. interna ist eine einfache, gefensterte Haut ohne Unterbrechungen.

3. Margarethe K., 11 Monate alt, Bronchopneumonie.

Herz und Gefässe makroskopisch normal.

Carotis communis: Kein Intimabindegewebe. Dem Lumen des Gefässes zunächst einige, kaum gefärbte, gekörnt aussehende Lamellen, dann (als Grenze zwischen Intima und Media) eine intensiv gefärbte Membran mit vielfachen kurzen und längeren Unterbrechungen.

Renalis: Die Elastica interna ist eine einfache, stark gefärbte, gefensterte Haut ohne Unterbrechungen.

4. Fritz R., 1 Jahr alt, Bronchopneumonie.

Herz und Gefässe makroskopisch normal. In den Gefässen keine Bindegewebslage der Intima.

Aorta: Die an das Lumen grenzenden Lamellen sind kaum gefärbt und sehen gekörnt, theilweise wie aus einzelnen Stückchen zusammengesetzt aus. Ungefähr die vierte (von innen gerechnet) ist stark gefärbt und zeigt sehr zahlreiche Unterbrechungen mit, auch ohne feinere Verbindungsfäden,

Die Medialamellen bieten vielfach Anastomosen, dichotomische Theilungen, unvermitteltes Aufhören oder auch Unterbrechungen mit Erhaltung der Continuität durch feine, schwächer gefärbte Fäserchen dar.

Carotis: Dem Lumen des Gefässes liegt an vielen Stellen eine schwach gefärbte, gekörnte, elastische Lamelle an, dann folgt die intensiv gefärbte Elastica interna, welche in der halben Circumferenz in eine Unzahl kleiner Stücke zerbrochen ist, die keine Verbindung mit einander aufweisen. Die Rupturirung tritt auch an mit Pikrocarmin gefärbten Präparaten deutlich hervor.

Iliaca externa: Elastica interna theils aus einem Blatte bestehend und daselbst an zwei Stellen Rupturen zeigend, theils doppelt, wobei das innere Blatt schwächer gefärbt ist und in etwa ¼ der Circumferenz sich in 4 bis 5 feine Lamellen zerfasert, von denen einige sich in dem Gewebe der Media verlieren.

5. Robert N., 1 Jahr 2 Monate alt, Meningitis tuberculosa.

Gefässe makroskopisch normal.

Aorta: Intima besitzt schmalen, excentrisch zum Gefässlumen gelagerten Bindegewebssaum. Die die Grenze gegen die Media bildende elastische Lamelle ist dick, scheint bei Färbung mit Pikrocarmin aus einzelnen glänzenden Schollen zu bestehen, welche durch weniger glänzendes elastisches Gewebe verbunden sind. In den nach Manchot behandelten Präparaten wechseln intensiv rothviolett gefärbte Partien mit blassen oder ganz ungefärbten ab, an einigen Stellen bestehen auch Defecte.

Nach innen von dieser Elastica interna sind streckenweise noch 2 bis 3 weniger glänzende, mit Fuchsin sich fast gar nicht färbende, stark gewellte Lamellen anzutreffen.

Carotis: Keine Bindegewebslage der Intima. Elastica interna intensiv rothviolett gefärbte Membran mit mehrfachen Unterbrechungen, theils mit, theils ohne Verbindungsfäden zwischen den Enden.

Iliaca externa: Die El. interna liegt dicht unter dem Epithel, nur an wenigen Stellen durch einen schmalen Saum von Bindegewebe von ihm getrennt, und ist eine einfache, intensiv gefärbte, gefensterte Haut ohne Unterbrechungen.

6. Paul P., 3 Jahre alt, erstickt in Folge eines in den Kehlkopf gelangten Fremdkörpers.

Herz und Gefässe makroskopisch normal.

Carotis: Dünne Intimabindegewebslage; erste (vom Lumen aus gerechnet) stark gefärbte, elastische Lamelle weist vielfache Unterbrechungen auf und fehlt streckenweise vollkommen. Nach innen von ihr 3—4 schwächer gefärbte, gekörnte Lamellen.

Iliaca externa: Doppelte Elastica interna ohne Unterbrechungen.

Renalis: Elastica interna an vielen Stellen doppelt, ohne Unterbrechungen.

7. Fritz H., 3½ Jahre alt, Meningitis tuberculosa. Tuberculose des Hodens.

Gefässe makroskopisch normal.

Aorta: Dünne Bindegewebslage der Intima. Innerste elastische Lamelle an einigen Stellen aufgefasert, jedoch ohne deutliche Unterbrechungen.

Carotis: Innerste, gut gefärbte, elastische Lamelle zeigt sehr viele Unterbrechungen.

Iliaca externa: El. int. grösstentheils doppelt, ohne Rupturen.

8. 5jähriger Knabe.

Iliaca: Doppelte El. int. ohne Rupturen.

Renalis: Einfache El. int. ohne Rupturen.

9. Fritz K., 7 Jahre alt, eitrige Meningitis.

Gefässe makroskopisch normal.

Aorta: Dünne Bindegewebsschicht; innerste Elastica aus einzelnen, dicht neben einander gelagerten Fragmenten bestehend.

Carotis: Innerste Elastica in eine Reihe kleinerer und grösserer, zum Theil durch lange Zwischenräume getrennter Fragmente zerfallen. An einigen Stellen ist der Zwischenraum zwischen denselben durch ungefärbte, schmälere Lamellen hergestellt, an anderen fehlt jede Verbindung, die Enden sehen wie abgebrochen aus.

Medialamellen nach der Peripherie zu stärker, vielfach unter einander anastomosirend oder unterbrochen endend oder in feine Fasern auslaufend. Zwischen ihnen feinere elastische Fasern.

Iliaca externa: Die El. int. besteht aus zwei Blättern, welche verschieden stark gefärbt und zum Theil dicht an einander gelagert sind. Das äussere Blatt hat an 4 Stellen Rupturen ohne jede Verbindung zwischen den Enden.

Renalis: Einfache gefensterte El. int. ohne Rupturen.

An diesem Gefäss ist eine interessante Abnormität zu bemerken. An zwei Stellen sitzen der Intima warzenartige Gebilde auf, kegelförmig in das Lumen des Gefässes hinein ragend. Der Höhendurchmesser des grösseren ist ungefähr gleich dem Querdurchmesser der Media, der des kleineren nur etwa ein Viertel desselben. Die Elastica interna zieht unter der Basis ununterbrochen, wenn auch bei dem grösseren etwas verdünnt, hinweg und sendet von den Rändern her feine Fasern in die Mitte des Tumors. An der Basis des grösseren finden sich in der Längsrichtung des Gefässes verlaufende (Muskel?) Faserzüge.

Das Gefäss ist sonst durchaus normal, so dass hier augenscheinlich eine seltene Anomalie vorliegt, welcher keinerlei pathologische Bedeutung zukommt. Analoge Beobachtungen sind mir nicht bekannt geworden.

10. Siegfried L., 13 Jahre alt, tuberculöse Peritonitis.

Gefässe makroskopisch normal.

Iliaca externa: Keine Bindegewebslage; El. interna besteht aus zwei, zum Theil dicht an einander gelagerten Blättern ohne Rupturen.

11. Moses D., 15 Jahre alt, Lebercirrhose.

Gefässe makroskopisch normal.

In der Aorta stellenweise eine geringe Bindegewebslage der Intima, an den anderen Gefässen nicht.

Aorta und Carotis wie in den früheren Fällen.

Iliaca: El. interna fast durchweg in zwei gut gefärbte Blätter gespalten, von denen das innere continuirlich ist, das äussere an 6 Stellen Rupturen, theilweise mit langen Unterbrechungen und ohne Verbindung zwischen den Enden aufweist.

Renalis: Einfache El. interna mit zwei Unterbrechungen.

12. Andreas P., 26 Jahre alt, Sarcom der Vierhügel.

Gefässe makroskopisch normal.

Carotis: Excentrische Bindegewebslage der Intima. Wo dasselbe am stärksten entwickelt ist, folgen nach aussen mehrere Lagen dünner, gekörnter, schwach gefärbter und vielfach zerstückelter, elastischer Gebilde, dann die erste stark gefärbte El. interna, welche ebenfalls zahlreiche Rupturen aufweist.

Auch an einigen Medialamellen findet man Unterbrechungen.

Iliaca externa: Kein Bindegewebe. Elastica interna grösstentheils doppelt, das äussere Blatt hat zahlreiche Rupturen.

Renalis: Einfache El. interna ohne Rupturen.

13. Mann K., 27 Jahre alt, Typhus abdominalis.

Herz und Gefässe makroskopisch normal.

Carotis: Dünne Bindegewebslage der Intima. Innerste elastische Lamelle kaum gefärbt, körnig. Erste stark gefärbte Elastica besteht fast in der ganzen Circumferenz aus kleinen Fragmenten, welche zum Theil durch grössere Zwischenräume von einander getrennt sind.

Iliaca externa: Kein Bindegewebe. El. interna besteht nur auf kurze Strecken aus einem Blatte, weist aber auch in diesen Partien eine Ruptur auf. Grösstentheils zerfällt sie in zwei Blätter, von denen das innere, schwächer gefärbte continuirlich ist, während das äussere an 8 bis 9 Stellen Rupturen erkennen lässt.

Renalis: El. interna einfach, ohne Rupturen.

14. Mann F., 31 Jahre alt, Sarcom der Schädelbasis.

Herz und Gefässe makroskopisch normal.

Aorta und Carotis haben dünne Bindegewebslage der Intima, bieten im Uebrigen die gleichen Verhältnisse wie die bisher beschriebenen Fälle.

Iliaca externa: Bindegewebe der Intima nur an wenigen Stellen angedeutet, sonst fehlend. El. interna besteht aus zwei Blättern, von denen das äussere 6 Rupturen aufweist (ohne Verbindung der Enden) und stellenweise in feine, stark gewellte Fasern sich auflöst.

Renalis: Elastica interna ist eine einfache, gefensterte Haut ohne Unterbrechungen.

15. Friedrich St., 34 Jahre alt, Abdominalgeschwulst. Kräftiger Mann, gestorben an den Folgen einer Operation.

Gefässe makroskopisch normal.

Carotis: Excentrisch angeordnete Bindegewebslage der Intima. Im Uebrigen die gleichen Verhältnisse wie bisher, besonders die erste, stark gefärbte Elastica interna mit zahlreichen Rupturen, desgleichen Unterbrechungen in den Medialamellen.

Iliaca externa: Spärliche Bindegewebsschicht. El. interna grösstentheils doppelt, äusseres Blatt hat an 8 Stellen Rupturen und ist an einer Stelle in eine Reihe schwach gefärbter Lamellen gespalten.

Renalis: Einfache El. interna ohne Unterbrechungen. Keine Bindegewebsschicht.

16. Frau B., 34 Jahre alt, Eklampsie.

Carotis: Mässige Bindegewebsentwickelung; elastische Elemente analog den bisherigen Fällen.

Iliaca externa: Kein Bindegewebe. El. interna doppelt, beide Blätter gut gefärbt und grösstentheils dicht an einander liegend; spärliche Rupturen.

Renalis: Elastica interna einfach, an einer Stelle schwächer gefärbt, daselbst Zerfaserung und Ruptur.

17. Hirde K., 37 Jahre alt. Pemphigus acutus.

Herz und Gefässe makroskopisch normal.

Aorta: Starke Bindegewebsentwickelung. Bezüglich der elastischen Elemente ist der Befund analog den bisherigen.

Iliaca externa: Dünne, kernreiche Bindegewebslage der Intima. Elastica interna grösstentheils doppelt, das innere Blatt schwächer gefärbt und streckenweise in mehrere Lamellen gespalten, das äussere vielfach rupturirt.

Renalis: Kein Bindegewebe. Elastica interna streckenweise doppelt, mehrfache Unterbrechungen.

18. Friedrich Sch., 37 Jahre alt, Typhus abdominalis.

Herz und Gefässe makroskopisch normal.

Carotis: Kräftig entwickelte Bindegewebslage; die als Elastica interna anzusprechende Lamelle intensiv gefärbt und vielfach unterbrochen. Nach innen von derselben schwächer gefärbte Lamellen.

Iliaca externa: Spärliche Bindegewebslage; doppelte Elastica interna; beide Blätter sind gut gefärbt, das innere ist continuirlich, das äussere mit 7 Rupturen und zum Theil recht ausgedehnten Defecten.

Renalis: An einigen Stellen recht starke Bindegewebsentwickelung in der Intima. Elastica interna streckenweise doppelt, inneres Blatt schwächer gefärbt und wie gekörnt, äusseres ohne Unterbrechungen.

19. Tuberculose mittleren Alters.

Ohne makroskopisch sichtbare Abnormitäten am Gefässsystem.

Aorta: Kräftig entwickelte, zellreiche Bindegewebslage der Intima.

Die elastischen Elemente verhalten sich analog den bisher beschriebenen Fällen.

Iliaca externa: Excentrisch angeordnete Bindegewebsschicht. Elastica interna doppelt, inneres Blatt liegt da, wo das Bindegewebe der Intima schwächer ist, dem Lumen direct an, das äussere zeigt in diesem Bezirk 12 Rupturen. Wo das Bindegewebe stärker entwickelt ist, verläuft das innere Blatt im Inneren derselben, während das äussere in die Muscularis der Media eintritt und hier nur noch stellenweise als intensiv gefärbte, ganz gestreckt verlaufende Lamelle zu erkennen ist.

20. Luise R., 72 Jahre alt, Gangraena pulmonum.

Arterien makroskopisch normal.

Carotis: Dicke Bindegewebslage in der ganzen Circumferenz des Gefässes. Elastische Elemente analog den bisher beschriebenen Fällen.

Iliaca externa: Intimabindegewebe fehlt an einigen Stellen, an anderen bildet es eine hügelartige Hervorwölbung (Arteriosklerose!). Im Bereich derselben ist die Elastica in viele, zum Theil sehr schwach gefärbte Fasern zerspalten. Im Uebrigen ist sie grösstentheils doppelt, das äussere Blatt verläuft fast geradlinig, hat vielfache Unterbrechungen ohne Verbindung und senkt sich an einer Stelle in die Musculatur der Media zwischen eine in der Längsrichtung und eine in der Querrichtung des Gefässes verlaufende Muskelschicht ein.

Renalis: Dünne Bindegewebsschicht. Elastica interna ohne Rupturen, an drei Stellen verdoppelt.

21. Altes Weib I, Marasmus.

Keine besonderen Abnormitäten am Gefässsystem.

Carotis: Mässige Bindegewebsentwickelung der Intima. Innerste, stark gefärbte, elastische Lamelle besteht aus einzelnen, unzusammenhängenden Fragmenten.

Iliaca externa: Bindegewebe der Intima stark entwickelt, an einer Stelle zu sklerotischer Platte sich verdickend. Elastica interna doppelt; inneres Blatt schwächer gefärbt, mässig geschlängelt; äusseres wenig gefaltet, an der Stelle der sklerotischen Platte gestreckt verlaufend, hat 15, zum Theil sehr ausgedehnte Defecte.

Renalis: Spärliches Bindegewebe in der Intima. Elastica interna ohne Rupturen, streckenweise doppelt.

22. Altes Weib II, Marasmus.

Gefässsystem makroskopisch ohne Veränderungen.

Mikroskopisch dasselbe Bild wie in Fall 21.

Ueberblicken wir das Ergebniss der vorstehenden Untersuchungen, so ist zunächst zu constatiren, dass eine Bindegewebsschicht der Intima an der Aorta sich bereits bei einem 1 Jahr

2 Monate alten Knaben, an der Carotis bei einem 3jährigen Kinde feststellen lässt. In der Iliaca tritt sie zuerst bei einem 34jährigen, in Renalis bei einem 37jährigen Manne auf. Ueber die feinere Struktur dieser Schicht habe ich keine eingehenden Untersuchungen angestellt.

Mein Hauptaugenmerk habe ich auf das Verhalten der elastischen Elemente gerichtet. Die Ergebnisse an Aorta und Carotis zeigen so viel Uebereinstimmung, dass wir dieselben zusammen besprechen können. Wenn man vom Lumen des Gefässes ausgeht, trifft man zunächst auf mehrere, schwach oder gar nicht gefärbte, stark gewellte Lamellen, welche oft wie gekörnt aussehen oder auch aus einzelnen, dicht an einander gelagerten, kleinen Fragmenten zu bestehen scheinen. Je mehr nach aussen, um so mehr Farbstoff nehmen dieselben auf. Hierdurch, sowie durch ihre Form und ihr Verhalten zur Pikrocarminfärbung, bei welcher sie gelblich erscheinen, sind sie wohl als zum elastischen Gewebe gehörig charakterisirt. Ihnen folgt die erste, intensiv gefärbte, elastische Lamelle, in welcher wir nach den früheren Auseinandersetzungen die Grenze zwischen Intima und Media zu sehen haben. Dieselbe ist eine gefensterte Membran, welche fast in allen Fällen Unterbrechungen verschiedenster Art aufweist. An einigen Stellen hört die Färbung der Lamellen plötzlich wie abgeschnitten auf, die Continuität der Lamellen ist jedoch durch ein ungefärbtes, etwas glänzend erscheinendes, gewelltes Band von gleicher Dicke erhalten, und nach einer kurzen Strecke beginnt die Färbung wieder ebenso unvermittelt und plötzlich; diese Partien dürften mit den Pseudosegmentirungen v. Zwingmann's auf eine Stufe zu setzen sein. Sehr viel häufiger aber als solche Pseudosegmentirungen sind wirkliche Unterbrechungen, zwischen denen entweder gar keine Verbindung besteht, so dass die Enden sich unvermittelt und scharf abgeschnitten gegenüberstehen, oder wo der Zusammenhang derselben durch feine Fäserchen hergestellt wird. Diese Unterbrechungen machen durchaus den Eindruck von Rupturen. sie werden kaum in einem Falle vermisst und sind auch im zartesten Alter mitunter sehr zahlreich vertreten.

Ein Vergleich dieser mit den bei den 16 Herzkranken an Aorta und Carotis erhobenen Befunden lehrt die völlige

Uebereinstimmung beider. Weder qualitativ, noch quantitativ besteht ein Unterschied bei den Rupturen der elastischen Lamellen.

Bezüglich der elastischen Elemente der Media bestehen ebenfalls gleiche Verhältnisse. Die Grundlamellen zeigen vielfache dichotomische Theilungen und Anastomosen unter einander, mitunter begegnet man einem unvermittelten, wie abgeschnittenen Aufhören einzelner Lamellen. Zwischen denselben sind feinere elastische Fasern vorhanden.

Bei der Iliaca externa besteht die elastische Innenhaut fast in allen Fällen aus 2 Blättern; das innere grenzt bei fehlender Bindegewebsschicht direct an das Endothel, während es bei vorhandener grösstentheils im Innern derselben hinzieht. Es ist zumeist schwächer gefärbt und etwas gekörnt, stellenweise auch in mehrere, dann fast ungefärbte Lamellen zerfallend; mitunter präsentirt es sich jedoch auch als stark gefärbte, gefensterte Haut. Rupturen in demselben sind äusserst selten.

Das äussere Blatt ist eine intensiv gefärbte, gefensterte Membran, welche bereits bei einem 1jährigen Kinde Rupturen aufweist, während sie allerdings bei der Mehrzahl der jugendlichen Individuen bis 15 Jahren vermisst werden. Bei Erwachsenen bilden Rupturen dieser Membran die Regel, und nehmen mit höherem Alter an Zahl zu. Gelegentlich lässt auch das äussere Blatt eine streckenweise Zerfaserung in mehrere feine Lamellen erkennen. Die Rupturenden stehen sich grösstentheils scharf abgebrochen ohne Verbindung gegenüber, nur ausnahmsweise ist eine Verbindung durch ungefärbte Lamellen oder feine elastische Fäserchen angedeutet. An den Rupturstellen ist in der Media keine pathologische Veränderung, speciell keine Zerreissung der musculösen Elemente nachzuweisen.

Bei älteren und bei mit sklerotischen Prozessen der Intima behafteten Personen hat die Elastica interna einen auffallend geraden, gestreckten Verlauf.

Die Renalis besitzt als Elastica interna eine einfache, intensiv gefärbte, gefensterte Membran, welche gelegentlich streckenweise Verdoppelung erfährt, und an welcher Rupturen ausserordentlich selten sind.

Also auch für diese Gefässe (Iliaca, Renalis) besteht kein principieller Unterschied zwischen Gesunden und Herzkranken; hier wie dort finden wir bei Erwachsenen zahlreiche Rupturen des äusseren Blattes der Elastica interna an der Iliaca. Ein gradueller Unterschied besteht allerdings für einige Fälle doch, und zwar betreffen dieselben hochgradige Aorteninsufficienzien mit mächtiger Hypertrophie des linken Ventrikels. Hier ist die Anzahl und Ausdehnung der Rupturen beträchtlich vergrössert. Das prägnanteste Beispiel dafür bietet Fall 1 der pathologischen Fälle (Otto L.), bei welchem die grösstentheils einfache Elastica interna aus 30 weit auseinander gesprengten Stücken besteht.

Auffallend ist ferner bei diesem, sowie bei einigen anderen der untersuchten Herzkranken die relativ starke Entwickelung des Intimabindegewebes der Iliaca externa in einem Alter, in welchem bei gesunden Individuen noch kaum eine Andeutung desselben vorhanden zu sein pflegt.

Mikroskopisch erkennbare Rupturen der elastischen Lamellen hat zuerst Manchot eingehender beschrieben. Er beobachtete sie hauptsächlich in der Media der Aorta bei Aneurysmen, und erblickt in ihrem Auftreten den Beweis dafür, dass die Aneurysmen durch mechanische, zur Zerreissung der elastischen Elemente führende Einflüsse entstehen.

Eine Arbeit von Weiszmann und Neumann, welche nach v. Zwingmann zu ähnlichen Resultaten gekommen sein sollen, wie Manchot, ist mir leider im Original nicht zugänglich gewesen.

v. Zwingmann hat mit einer Modification der Manchotschen Färbung gearbeitet und Rupturen der elastischen Lamellen bei Sklerose der Aorta ohne Andeutung von Aneurysmabildung gefunden.

Schulmann findet bei Erwachsenen constant zahlreiche Risse des äusseren Blattes der Elastica interna der Art. femoralis, spärlicher, aber doch fast in allen Fällen beobachtete er dieselben in der Art. poplitea, dorsalis pedis, Iliaca externa, brachialis, radialis, „dagegen zeigt sich die genannte Membran bei Neugebornen frei von solchen Einrissen und bei einem 6jährigen Knaben waren die Risse klein und spärlich".

A. Aschoff[1]) endlich erwähnt, dass die Elastica interna der Aorta in den ersten Lebensjahren vielfach Unterbrechungen zeigt, welche seiner Ansicht nach vielleicht auf Oeffnungen in der Lamelle hinweisen. —

Meine Untersuchungen bestätigen also zunächst die Angaben Schulmann's insofern, als bei der Art. iliaca externa Erwachsener constant Rupturen des äusseren Blattes der Elastica interna gefunden werden, während das innere gewöhnlich keine Continuitätstrennungen aufweist. Bei Neugebornen und Kindern bis zu 13 Jahren vermisste auch ich in der Regel die Risse, konnte sie aber bei einem 1jährigen und bei einem 7jährigen Knaben in aller Deutlichkeit, wenn auch spärlich, nachweisen. Der 7monatliche Fötus hatte ebenfalls keine Rupturen der Elastica interna der Iliaca, die bei demselben, sowie bei dem Neugebornen und den 1jährigen Kindern nur aus einem Blatte bestand.

Bei der Art. renalis habe ich Rupturen nur äusserst selten beobachtet.

Für die Aorta und Carotis finde ich fast ständig und in allen Lebensaltern zum Theil sehr zahlreiche und ausgedehnte Ruptirungen der gefensterten Membran, welche als Grenzscheide zwischen Intima und Media anzusehen ist. Spärlicher sind dieselben in den Lamellen der Media.

Neben diesen zweifellos als Rupturen zu deutenden Unterbrechungen habe ich, wie schon vorhin erwähnt, Stellen gefunden, an welchen die Continuität der elastischen Membran erhalten ist, während die Färbung einen deutlichen Defect mit scharfen Rändern darstellt. Ich beobachtete diese Zustände hauptsächlich an der Elastica interna der Aorta und Carotis, und zwar sehr viel seltener, als die eigentlichen Rupturen. Es wurde schon oben ausgeführt, dass diese Befunde aller Wahrscheinlichkeit nach der Pseudosegmentirung v. Zwingmann's zuzurechnen seien, dagegen könnte nur sprechen, dass v. Zwingmann ausdrücklich betont, dieselben wären lediglich auf Flächenschnitten deutlich sichtbar, während meine Beobachtungen an Querschnitten gemacht sind, und dass seine Beschreibung insofern nicht genau

[1]) Beitrag zur Entwickelungsgeschichte der Arterien beim menschlichen Embryo. Morphologische Arbeiten herausgegeb. v. Schwalbe. Bd. II.

zu meinen Befunden passt, als er oft feine rothe Fäden die farblosen Partien umranden sah, was ich nicht wahrgenommen habe. v. Zwingmann hat seine Pseudosegmentirung besonders ausgeprägt bei künstlich stark ausgedehnten Gefässen und an den elastischen Fasern der Adventitia, welche bei Herausnahme der Präparate aus der Leiche gezerrt werden, gefunden, und glaubt, sie als Kunstprodukt ansehen zu dürfen.

Ich habe ferner in allen Lebensaltern und bei Gesunden, wie Herzkranken constatiren können, dass die der Intima von Aorta und Carotis angehörigen elastischen Elemente bei der Färbung nach Manchot um so schwächer den Farbstoff aufnehmen, je näher sie dem Lumen liegen, so dass oft die das letztere begrenzenden Lagen ungefärbt erscheinen. Dieselben unterscheiden sich auch durch ihren Bau von den gut gefärbten elastischen Membranen, indem sie auf dem Querschnitt gekörnt und quer zerklüftet aussehen. Zweifellos muss hier eine Modification des elastischen Gewebes vorliegen. Als pathologischen Zustand, als Degeneration dürfte man dieselbe jedoch nicht ansehen, da hiergegen das constante Auftreten bei sämmtlichen untersuchten Individuen und ihr Vorhandensein in den frühesten Lebensaltern spricht. Eher könnte man daran denken, hierin ein in Neubildung begriffenes Gewebe zu erblicken; zu Gunsten dieser Annahme darf auch das gelegentliche Vorkommen ähnlicher Lamellen als Ueberbrückung der zwischen den Rupturen der elastischen Innenhaut entstandenen Lücken in der Art. iliaca externa in's Feld geführt werden.

Ziehen wir das Facit aus den oben stehenden Auseinandersetzungen, so ist als feststehend zu betrachten, dass Risse der Elastica interna an den dem Herzen zunächst gelegenen Arterien Aorta und Carotis bei sonst gesunden Individuen in allen Lebensaltern vorkommen, dass in weiter entfernten Gefässen, wie der Iliaca externa, dieselben in früher Jugend nur ausnahmsweise, dagegen von der Mitte der dreissiger Jahre ab regelmässig gefunden werden, und in kleineren Arterien, wie der Renalis, auch im höheren Alter Seltenheiten darstellen. An Aorta, Carotis und Iliaca begegnen wir ferner in der Regel nach innen von den rupturirten Lamellen einfachen (Iliaca) oder mehrfachen (Aorta, Carotis) Lagen, welche sich durch ihre schwächere Färbung bei

dem Manchot'schen Verfahren als eine Modification des elastischen Gewebes darstellen.

Von Manchot, Weiszmann und Neumann, und v. Zwingmann ist ausserdem das Vorhandensein ausgedehnter Rupturen der elastischen Medialamellen bei Aneurysma und bei Sklerose der Aorta, von mir eine auffallend reichliche Zersprengung der elastischen Innenhaut an der Iliaca bei hochgradiger Aorteninsufficienz festgestellt.

Eine endgültige Erklärung dieser Befunde ist zur Zeit noch nicht möglich. Immerhin dürften folgende Erwägungen vielleicht geeignet sein, eine solche herbeizuführen, vorausgesetzt, dass sie durch Nachuntersuchungen gestützt werden.

Das Arteriensystem des Menschen ist von Beginn des Lebens an ständigen, rhythmisch sich wiederholenden Ausdehnungen und Zusammenziehungen ausgesetzt, deren mechanische Wirkung um so grösser ist, je näher die Gefässe dem Herzen liegen. Schon unter physiologischen Verhältnissen erfahren diese Dehnungen sehr häufig vorübergehend eine erhebliche Steigerung, so in Folge körperlicher Anstrengung oder psychischer Erregung. Es ist sehr wohl möglich, dass hierbei kleinste Zerreissungen der innersten elastischen Lamellen besonders in den dem Herzen benachbarten Gefässen (Aorta und Carotis) zu Stande kommen; dem schädlichen Einfluss solcher sucht der Organismus durch Bildung neuer elastischer Elemente (die nach Manchot sich schwächer färbenden Lamellen?) zu begegnen. Im kräftigen Mannesalter, in welchem besonders häufig abnorm grosse Anforderungen an Herz und Gefässe gestellt werden, finden auch in weiter peripheriewärts gelegenen Gefässen Rupturen der Elastica interna statt, so in der Arteria iliaca externa.

Nehmen in Folge beträchtlicher Hypertrophie des linken Ventrikels die Ausdehnungen, denen das Gefässrohr regelmässig unterworfen ist, einen höheren Grad an, so müssen auch die Rupturen zahlreicher werden. Dies ist beispielsweise bei der Aorteninsufficienz der Fall, wo als klinischer Ausdruck der Aenderung des Druckes in den Arterien Celerität des Pulses und spontanes Tönen der Gefässe beobachtet wird.

Derselbe Effekt muss eintreten, wenn die Widerstandsfähigkeit der Arterienwand in Folge Störung der Ernährung sinkt.

Hierfür dienen die zu Sklerose und Aneurysma führenden pathologischen Zustände zum Belege. Beide Krankheiten haben ihre Prädilectionsstellen in Gefässen, welche am meisten mechanischen Insulten durch Schwankungen des Blutstroms ausgesetzt sind.

Nach dieser Anschauung würden bei Arteriosklerose die Rupturen der elastischen Elemente frühzeitig auftreten und die übrigen Veränderungen der Media, sowie die Verdickungen der Intima zeitlich nachfolgen — eine Annahme, deren Richtigkeit allerdings erst durch neue Untersuchungen zu erweisen wäre.

Ich möchte nicht unterlassen, noch auf einen Punkt die Aufmerksamkeit zu lenken. Während die Arteriosklerose im Allgemeinen eine Krankheit des mittleren und höheren Alters ist, findet man bei Sectionen Herzkranker auffallend häufig auch schon bei jugendlichen Individuen ausgebreitete sklerotische Veränderungen zahlreicher Gefässe. Es ist das eine Beobachtung, deren Allgemeingültigkeit ich allerdings nicht durch zahlenmässige Beläge stützen kann, welche aber, wie ich auf Grund der bei Autopsien gewonnenen Eindrücke vermuthe, an einem grösseren Materiale geprüft sich als zutreffend erweisen würde. Dass hier ein ursächlicher Zusammenhang besteht, ist in hohem Grade wahrscheinlich. Vielleicht ist er darin zu suchen, dass durch die bei Herzfehlern auftretenden Blutdruckschwankungen ausgedehnte Zerreissungen der elastischen Elemente auftreten, welche ihrerseits durch die damit verbundene Schwächung der Gefässwand sklerotischen Prozessen den Boden bereiten.

IX.

Immunität und Heilung im Lichte der Physiologie und Biologie[1]).

Eine Studie

von Stabsarzt Dr. Buttersack.

I. Die Heilung einer Infectionskrankheit besteht nicht in mehr oder weniger plötzlicher Vernichtung der Mikroorganismen im Thierkörper, sondern in Entwickelungshemmung.

Nach Bouchard[2]) ist die Heilung einer Infectionskrankheit als erste Aeusserung der erlangten Immunität zu betrachten. Die Heilung kann in der Weise erfolgen, dass die Mikroben im Thierkörper absterben, wie das hinreichend häufig, z. B. von Trapeznikoff[3]), Wagner[4]), Bitter[5]), Weyl[6]) und in jüngster Zeit von Dieudonné[7]) ausführlich beschrieben worden ist.

Es ist aber noch ein anderer Weg denkbar, wie unser Organismus sich mit den Keimen abzufinden vermag, und den er einem Theil derselben gegenüber in der That einschlägt: dieselben werden zunächst in der Weiterentwickelung gehemmt, zur Bildung irgend einer Dauerform veranlasst und dann in dieser Form irgendwie entfernt, wie wir z. B. bei Masern, Scharlach und Pocken einen derartigen Entwickelungsgang voraussetzen dürfen.

[1]) Eingegangen im November 1894.

[2]) Théorie de la maladie infectieuse, de la guérison, de la vaccination et de l'immunité. Compt. rend. T. 111. — Théorie de l'infection. X. intern. med. Congress. 1890. Bd. I.

[3]) Sort des spores dans l'organisme animal. Annal. Pasteur. 1891. V. p. 362.

[4]) Le charbon des poules. Ibidem. 1890. IV. p. 570.

[5]) Zeitschr. f. Hygiene. 1888. Bd. IV. S. 299.

[6]) Ebenda. 1892. Bd. XI. S. 381.

[7]) Zur Kenntniss der Anpassungsfähigkeit der Bakterien an ursprünglich ungünstige Temperaturverhältnisse. Arbeiten aus dem Kaiserl. Gesundheitsamt. Bd. IX. S. 492.

Betrachten wir von diesem Gesichtspunkt aus die Infectionskrankheiten, so finden wir bei allen als gemeinsames Moment der Heilung die Entwickelungshemmung. Vermag ein Keim nicht mehr weiter zu wuchern, d. h. sich selbständig im Gewebe zu erhalten, so wird er fernerhin als Fremdkörper behandelt, und — je nach der Art des Gewebes — durch Abschuppung ausgestossen (Pocken, Masern, Scharlach), durch Excretion vom Darmkanal (Typhus, Ruhr), oder vom Respirationstractus (Schnupfen, Influenza, Diphtherie, Tuberculose), oder mit dem Schweiss[1]) herausbefördert, eingekapselt (Tuberkelbacillen), aufgelöst (Milzbrandbacillen, Recurrensspirillen?), oder sonstwie unschädlich gemacht. Ob diese Eliminirung im Einzelfalle zur völligen Abtödtung der Keime führt, oder ob die Krankheitserreger noch lebend in irgend einer Dauerform den Körper verlassen und dadurch noch weiterhin ansteckend wirken können, ist eine secundäre Angelegenheit, die sich nach der Art des Gewebes und nach den biologischen Eigenschaften des betreffenden Keims entscheidet: der Tuberkelbacillus einer Lymphdrüse kann weder ausgestossen, noch aufgelöst werden, es bleibt mithin — wenn es überhaupt zu einer Heilung kommt, — nur das Einkapseln übrig, jener in der Schleimhaut des Darms oder der Luftröhre kann durch Geschwürsbildung entfernt werden.

Wer der Vernichtung sämmtlicher Keime mit Hülfe irgend eines État bactéricide (Bouchard) predigt, thut zu viel des Guten. Unser Organismus leistet nicht mehr als nöthig[2]), und wenn er mit Entwickelungshemmung auskommt, verzichtet er auf die Tödtung. Ueberdies spricht schon die einfache Beobachtung, welche den ansteckenden Krankheiten ihren Namen

[1]) Brunner, Zur Ausscheidung pathogener Mikroorganismen durch den Schweiss. Berl. klin. Wochenschr. 25. Mai 1891. S. 505. — von Eiselsberg, Nachweis von Eiterkokken im Schweisse eines Pyämischen. Ebenda. 8. Juni 1891. S. 553.

[2]) Vergl. hierzu A. Weissmann, Das Keimplasma, eine Theorie der Vererbung. Jena 1892. S. 572: „Aber keine Einrichtung in der Natur ist vollkommen, nicht einmal das wunderbar hoch entwickelte Auge des Menschen. Alles ist nur möglichst vollkommen, so vollkommen, als es mindestens sein musste, um zu leisten, was es sollte.“ — A. R. Wallace, Die Grenzen der natürlichen Zuchtwahl, in seinen Beiträgen ...., übersetzt von A. B. Meyer. 1870. S. 382.

gegeben hat, gegen die Vorstellung, dass alle Mikroben im Thierkörper abgetödtet würden. Wie lässt sich die Hypothese von den bakterientödtenden Stoffen mit der Thatsache in Einklang bringen, dass auch der Masern-, Scharlach-, Pockenreconvalescent noch anzustecken vermag?

Der Gedanke ist nicht neu; auf dem X. internationalen med. Congress zu Berlin 1890 hat ihn Rob. Koch[1]) ganz präcis ausgesprochen: „Mehr (als Entwickelungshemmung) braucht ein Mittel natürlich nicht zu leisten. Es ist nicht nöthig, wie irriger Weise noch vielfach angenommen wird, dass die Bakterien im Körper getödtet werden müssten, sondern es genügt, ihr Wachsthum, ihre Vermehrung zu verhindern, um sie für den Körper unschädlich zu machen."

II. Der Moment, wo diese Entwickelungshemmung eintritt, liegt bei den einen früher, bei anderen später.

Macht man sich auf diese Weise von dem Glauben an specifische Antiseptica, oder wie immer man diese Stoffe benennen mag, in unserem Organismus frei, so ist ohne Weiteres klar, dass die Intensität einer parasitären Erkrankung um so grösser sein wird, je üppiger die Bakterien sich haben entwickeln können, oder umgekehrt, die Krankheit wird um so leichter ablaufen, je früher die Entwickelungshemmung eintritt, und da drängten sich beinahe von selbst die Beobachtungen auf, die man bei den Impfpockenpusteln gemacht hat. Hier liegt der Höhepunkt der Entwickelung, folglich auch der Moment, wo die Entwickelungshemmung beginnt, bei der ersten Impfung am 7. Tag, bei einer zweiten vielleicht am 5.—6. Tag, und bei weiteren noch früher, so dass es häufig gar nicht mehr zur Bildung einer charakteristischen Blatter kommt. Manchmal kann man sogar Bedenken tragen, ob eine solche unvollkommene Reaction nicht als misslungene Impfung[2]), bezw. der betreffende Impfling für immun zu erklären sei, obwohl die nach 8 Tagen

[1]) Ueber bakteriologische Forschung. Verhandl. des X. intern. med. Congr. Bd. I. S. 46.

[2]) Hervieux, Quelques mots sur la fausse vaccine. Bulletin de l'acad. de médecine. 28. mars 1893. No. 13/14.

noch stark gerötheten Impfschnittchen ganz anders aussehen, als die sofort verklebten bei wirklich Immunen. Derlei Vergleiche legen die Vorstellung nahe, dass die Immunität und Nichtimmunität nicht scharf von einander getrennt sind, sondern dass dazwischen Uebergangsformen liegen. Ein Mensch wird nicht blos dann als immun bezeichnet, wenn die jeweiligen Keime in ihm überhaupt nicht zur Entwickelung kommen, sondern auch dann, wenn deren Entwickelung früher gehemmt wird, ehe sie einen in die Augen fallenden Effekt hervorgebracht haben. Wir nennen z. B. den Arzt und die Wärter, die eine Scharlachepidemie mitgemacht haben, und dabei selbst nicht erkrankt sind, scharlachimmun. Niemand aber kann sagen, ob dieselben nicht doch die Infection gleichfalls überstanden haben, nur eben in leichterem Grade, z. B. als Angina oder gar nur in der Form von geringfügigem Unwohlsein. „Nicht jeder, der Contagien in sich aufnimmt, wird krank, wenn auch eine vorübergehende Verunreinigung seines Blutes höchst wahrscheinlich ist. Jede Substanz, die in das Blut aufgenommen wird, ist so lange unwirksam, oder wenigstens pathologisch gleichgültig, als sie nicht ein Organ afficirt, und, wenn auch nicht immer sich selbst, so doch ihre Wirkung localisirt hat[1])."

Gerade bei Scharlach, und noch mehr beim Typhus[2]) sind die sog. Abortivformen eingehend studirt worden, und in Uebereinstimmung mit diesen Erwägungen spricht sich ein aus der Eichhorst'schen Klinik hervorgegangener Aufsatz[3]) folgendermaassen aus: „Deshalb ist es wahrscheinlich, dass dieselben (leichte Scharlachfälle) gar nicht als Scharlach erkannt werden, noch wahrscheinlicher, dass sie häufig gar nicht in ärztliche Behandlung gelangen. Es ist daher kaum zu bezweifeln, dass

[1]) Virchow, Specifiker und Specifisches. Dieses Archiv. Bd. VI. S. 24. — J. Cohnheim, Die Tuberculose vom Standpunkt der Infectionslehre. Ges. Abhandl. S. 674 und 679.

[2]) C. Gerhardt, Fieberlose Darmtyphen. Charité-Annalen. Bd. XVI. S. 208. — Liebermeister, Infectionskrankheiten. 1885. S. 141. — Wunderlich, Klin. Bemerkungen. Arch. f. physiol. Heilkunde. I. S. 624.

[3]) Gimmel, Scharlach bei Erwachsenen. Deutsches Archiv f. klin. Med. Bd. 51. S. 26.

Erwachsene thatsächlich viel häufiger an Scharlach erkranken, als dies angegeben wird und angegeben werden kann, so dass, wenn auch die geringere Disposition der späteren Lebensjahre für diese Krankheit kaum bestritten werden kann, sie doch noch immer weitaus grösser ist, als dies im Allgemeinen angenommen wird."

Natürlich entzieht sich die Beurtheilung einer Angina als Symptom einer stattgehabten Scharlachinfection so lange der exacten Beweisführung, als wir nicht im einzelnen Falle den specifischen Erreger darbieten können. Vorerst müssen wir uns eben auf die durch nichts zu ersetzende Erfahrung ausgezeichneter Kliniker verlassen, welche der sog. exacten Forschung doch immerwährend die Wege zeigen müssen.

Immerhin scheint das Beispiel von den verschieden ablaufenden Impfblattern und anderweitig sichergestellter Abortivformen so viel zu beweisen, dass die Immunität nicht ein Panzer ist, an welchem die Mikroben wie Pfeile wirkungslos abprallen. Die Immunität und die sog. Disposition unterscheiden sich nicht als qualitativ heterogene Dinge, sondern quantitativ dadurch, dass die Krankheitssymptome das eine Mal gar nicht, in anderen Fällen mehr oder weniger heftig in die Erscheinung treten[1]).

III. Die Ursache hiefür liegt in der Verschiedenheit der Reaction bei den einzelnen Individuen. Reactionen sind physiologische Auslösungen. die sich nicht von vornherein berechnen lassen.

Halten wir an dieser Erkenntniss fest, dass Immunität und Disposition nur verschiedene Ausdrücke für das Verhalten unseres Organismus gegen Krankheitskeime sind, so ergiebt sich von selbst folgender weiterer Gedankengang: Jeder Krankheitserreger, der in unseren Körper einzudringen versucht, wirkt auf diesen als

[1]) „Nach der gleichen Einverleibung des Krankheitsgiftes erkrankt vielleicht der Eine schwer, der Andere leicht, ein Dritter gar nicht." C. Liebermeister, Ueber die neueren Bestrebungen der Therapie. Ges. Abhandl. S. 417. — „Die Malariafieber können bei einzelnen Individuen fast einem bedeutungslosen Vorgange gleichkommen." Schellong, Acclimatisation und Tropenhygieine. Th. Weyl's Handbuch. I. 1. Abth. S. 316.

Reiz, und jeder Reiz löst eine Reaction aus. Immunität und Disposition unterscheiden sich somit nur durch die Stärke der Reaction. Tritt dieselbe nicht sinnfällig[1]) zu Tage, so ist das praktisch gleichbedeutend, wie wenn überhaupt keine Reaction erfolgt wäre: wir sprechen dann von Immunität. Wird aber eine sichtbare Reaction ausgelöst, so kann deren Stärke alle die Schattirungen durchlaufen, die uns unter dem Sammelnamen der Abortivformen oder als sog. leichte Fälle bekannt sind, um sich schliesslich in dem typischen Krankheitsbild unserem Erkenntnissvermögen in voller Klarheit darzubieten.

Es leuchtet ein, dass bei einer derartigen Auffassung sich an Stelle der schwer zu fassenden Begriffe Immunität und Disposition der besser bekannte der Reaction[2]) einführt, worunter wir die Auslösung physiologischer Kräfte durch einen minimalen Reiz verstehen[3]). Wenn wir jetzt die Frage aufwerfen: wo liegt denn die Grenze zwischen Immunität und Disposition, zwischen jenen Reactionen, die noch in den Bereich der Gesundheit fallen, und den anderen, die wir Krankheit nennen? so werden wir in Uebereinstimmung mit den klinischen Beobachtungen und mit Virchow, dem Begründer unserer heutigen allgemein-pathologischen Anschauungen antworten: Eine solche Grenzlinie giebt es nicht. „Es giebt keine Grenzen zwischen Pathologie und Physiologie[4])." Ebenso wie Virchow den Unterschied zwischen

[1]) „Die meisten Reizwirkungen bleiben uns verborgen." O. Hertwig, Die Zelle und die Gewebe. I. S. 77. — Charcot, Leçons cliniques sur les maladies des vieillards. 1874. p. 35.

[2]) Henle im Vorwort zu Sömmering's Werken: „Die Physiologie der Gewebe ist die Grundlage der allgemeinen — Pathologie, welche die Krankheitsprozesse und Symptome als gesetzmässige Reactionen einer mit eigenthümlichen und unveräusserlichen Kräften begabten organischen Materie gegen abnorme äussere Einwirkungen zu begreifen sucht."

[3]) Es bedarf wohl kaum einer besonderen Auseinandersetzung, dass diese Reactionen im physiologischen Sinne nichts zu thun haben mit dem, was die Physiker sich bei dem Satze causa aequat effectum vorstellen. Darauf hat schon Rob. Mayer in seinem denkwürdigen Aufsatz, „Ueber Auslösung", 1876 hingewiesen, in welchem er ausführt, wie „unser ganzes Leben an einen ununterbrochenen Auslösungsprozess geknüpft ist".

[4]) Virchow, Ueber Acclimatisation, Vortrag auf der 58. Naturforscher-

Indisposition und Krankheit nur in dem Fehlen oder Vorhandensein eines rein subjectiven Momentes, nehmlich der Gefahr, erblickt, während es sich physiologisch nur um „ein quantitatives Anwachsen“ handle, ebenso werden wir den Unterschied im Ablauf der Lebensfunctionen in gesunden und in indisponirten Tagen nicht als einen generellen, sondern auch nur als einen rein quantitativen beurtheilen müssen[1]).

Es ist klar, dass sich diese Ausführungen auf die Reizbarkeit basiren, „die erste und wichtigste Function der lebendigen Materie“[2]), deren Bedeutung Immermann[3]) in sehr treffender Weise betont. Nach ihm ist „das hauptsächlichste Kriterium der Constitutionsanomalien die abnorme Reaction gegen physiologische Einwirkungen, wie gegen Noxen, welche die Bedeutung gewöhnlicher Krankheitsursachen besitzen“. Bichat[4]) sagt geradezu: „Ce principe (de la réaction) est celui de la vie“, und Claude Bernard schreibt: „Toute manifestation vitale — — est une manifestation de l'irritabilité“. Erweist sich dieser Aufbau richtig, so wird auch der Schluss richtig sein, dass ebenso wie die Zelle die Basis der Anatomie, so die Reizbarkeit, die Reactionsfähigkeit die allen physiologischen Erscheinungen zu Grunde liegende Eigenschaft der lebendigen Materie ist. Die reizbare Zelle ist mithin der ruhende Pol in der Erscheinungen Flucht; auf sie müssen wir die Phänomene der normalen, wie der pathologischen Physiologie zurückführen. Die reizbare Zelle ist das greifbare Substrat der pathologischen Physiologie, der Eckstein an der „Veste der wissenschaftlichen Medicin, an der

versammlung zu Strassburg. S. 542—544. — „Die Medicin ist nichts anderes als die Physiologie des kranken Menschen“, Magendie in der Vorrede zu dem Précis élément. de la physiologie.

[1]) Derselbe Gedanke bei Wunderlich, Pathologie und Therapie. 1852. Bd. I. S. 10 und 281.

[2]) Pflüger, Physiolog. Verbrennung in den lebendigen Organismen. Pflüger's Archiv für Physiologie. Bd. X. 1875. S. 285. — Joh. Müller, Handbuch der Physiologie des Menschen. 1844. Bd. I. S. 38. — Virchow, Reizung und Reizbarkeit. Dieses Archiv. Bd. 14. S. 63. — Rudolphi, Grundriss der Physiologie. 1821. Bd. I. § 213.

[3]) Allgemeine Ernährungsstörungen. Ziemssen's Handb. Bd. 13[2]. S. 8.

[4]) Recherches physiolog. sur la vie et la mort. p. 2/3.

die pathologische Anatomie und die Klinik nur Aussenwerke sind“ [1]).

Ein mathematisch begründeter Maassstab zur Beurtheilung der Reizbarkeit, ob eine Reaction im Einzelfalle normal oder krankhaft sei, steht uns freilich nicht zur Verfügung. „Die zahllosen Auslösungsprozesse haben — das unterscheidende Merkmal gemein, dass bei denselben nicht mehr nach Einheiten zu zählen ist, mithin die Auslösung überhaupt kein Gegenstand mehr für die Mathematik ist .... denn Qualitäten lassen sich nicht, wie Quantitäten, numerisch bestimmen [2]).“ „Sind es nicht wahrhaft verschwindend kleine lebendige Kräfte, die in einem Lichtstrahl wirkend die gewaltigsten Wirkungen in der Retina und dem Gehirn hervorrufen? [3])“

Was heisst überhaupt normale Reaction? Wer reagirt eigentlich normal? Das Kind antwortet auf Reize anders, als der Erwachsene, dieser wieder anders als der Greis [4]), und schliesslich reagirt auch derselbe Mensch zu verschiedenen Zeiten verschieden: die Reaction ist gesteigert zur Zeit des Zahnens, der Pubertätsentwickelung, der Menstruation, der Schwangerschaft, des Wochenbettes, in den klimakterischen Jahren [5]). Wohl Niemand hat die hier in Betracht kommenden Momente weiter gefasst, als Wunderlich, der in Uebereinstimmung mit diesen Ausführungen die Aenderung der Reactionsfähigkeit als Constitutionsanomalie auffasst [6]). „Die Zahl dieser Einflüsse (auf die

[1]) Virchow, Ueber Standpunkte in der wissenschaftlichen Medicin. Dieses Archiv. Bd. 1. S. 19.

[2]) Rob. Mayer, Ueber Auslösung. 1876.

[3]) Pflüger, a. a. O. S. 311.

[4]) Charcot, l. c. p. 15. — Anatomische Studien nach dieser Richtung liegen nur spärlich vor; einen Versuch, das Wenige zusammenzufassen, machte Merkel, Ueber die Gewebe beim Altern. X. intern. med. Congress. 1890. Abth. I. S. 124. — Stricker, Allgem. Pathologie der Infectionskrankh. 1886. S. 20—25. — E. F. Pflüger, Die Kunst der Verlängerung des menschl. Lebens. Rede. 27. Januar 1890. S. 7—10.

[5]) Wunderlich, a. a. O. S. 300 und 514. — H. Francke, Schwankungen der Reizzustandsgrösse u. s. w. 1893. — J. L. Gautier, Physiologie und Pathol. der Reizbarkeit. Aus dem Lat. Leipzig 1796. — J. Henle, Rationelle Pathol. 1846. I. S. 113.

[6]) Vergl. hierzu Wunderlich's geistreiche Abhandlung über die Noth-

Constitution) ist äusserst bedeutend. Die ganze Lebensweise des Individuums, seine frühere Geschichte, seine Erlebnisse und sein Verhalten, seine Gewohnheiten, seine Geistesstimmung und Geistesthätigkeit, die Art und Menge seiner Nahrungsmittel, die Art seines Athmens und die Luft, die er respirirt, die Einflüsse, welche die Haut und die Schleimhäute treffen, die Functionen seiner Secretionsorgane, manche chronische, langsam wirkende Localkrankheiten ...., alle diese Verhältnisse können Constitutionsanomalien bewirken." Man hat in der letzten Zeit versucht[1]), einzelne dieser Factoren experimentell zu erforschen, und fand allenthalben den physiologischen Grundgedanken bestätigt.

Bei der Anlehnung, welche die biologischen Wissenschaften derzeit an Physik und Chemie suchen, kann es nicht Wunder nehmen, dass auch dort das Bestreben auf Schaffung fester Normen gerichtet ist, und dass man wünschte, ebenso sicher experimentiren zu können, wie in jenen exacten Disciplinen. Allein unerschütterliche Gesetze lassen sich nur auf unveränderliche Grössen aufbauen, und diese fehlen der Biologie. „In der Physik ist die Zahl alles, in der Physiologie ist sie wenig, in der Metaphysik ist sie nichts", sagt Rob. Mayer[2]), und niemand wird es wagen, dessen Genie mangelhaften mathematischen Denkens zeihen zu wollen. Die ärztliche Kunst kann nur zu allgemeinen Gesichtspunkten, Regeln gelangen[3]), innerhalb deren

wendigkeit einer exacteren Beachtung der Gesammtconstitution bei Beurtheilung und Behandlung der Kranken. Archiv der Heilkunde. 1860. Bd. I. S. 97.

[1]) Dietl und Vintschgau, Ueber die physiol. Reactionszeit unter dem Einfluss von Morphium, Kaffee und Wein. Pflüger's Archiv. 1878. Bd. XVI. S. 350. — Kraepelin, Ueber die centrale Wirkung einiger Arzneimittel. Wanderversammlung südwestdeutscher Neurologen und Irrenärzte. Baden-Baden, 28.—29. Mai 1892. — F. Sachs, Vorübergehende Starrezustände periodisch beweglicher und reizbarer Pflanzenorgane. Gesamm. Abhandlungen über Pflanzenphysiologie. 1892. Bd. I. S. 84. — Cl. Bernard, Leçons sur les phénomènes de la vie. p. 48—49.

[2]) Ueber nothwendige Consequenzen und Inconsequenzen der Wärmemechanik. 1869.

[3]) „Les lois physiques sont constantes, invariables ....; toutes les fonctions vitales sont susceptibles d'une foule de variétés .... On ne peut rien prévoir, rien prédire, rien calculer dans leur phénomènes: nous n'avons

im Einzelfall für die subjective Ueberzeugung ein grosser Spielraum bleibt.

Aus der Reihe fliessender Uebergänge heben sich deutlich drei Typen heraus: der Zustand des Gesundseins, d. h. der normale Ablauf der Reactionen, die Indisposition, und das Kranksein, drei Zustände, die — wenn auch nicht scharf abgrenzbar — doch allenthalben geläufig sind. „Was wir Krankheit nennen, ist nur eine Abstraction, ein Begriff, womit wir gewisse Erscheinungscomplexe des Lebens aus der Summe der übrigen heraussondern, ohne dass in der Natur selbst eine solche Sonderung bestünde[1])." Vielleicht lassen sich später einmal präcise Definitionen dafür aufstellen: für uns kommt zunächst blos die Thatsache in Betracht, dass das Leben, das gesunde, wie das kranke, auf der Eigenschaft der Reactionsfähigkeit beruht, und dass derselbe Reiz bei verschiedenen Individuen quantitativ sehr verschiedene Reactionen hervorrufen kann.

IV. Sind die Reactionen durchweg als zweckmässige, nach einem bestimmten Plan ablaufende Einrichtungen anzusehen?

Vor allem Weiteren müssen wir an dieser Stelle der teleologischen Auffassung entgegentreten, als ob diese physiologischen Reactionen nach irgend welchen bewussten Zweckmässigkeitsgründen abliefen. Es ist psychologisch gewiss gerechtfertigt, nach Erkenntniss der letzten Ursachen und des letzten Endziels der Vorgänge zu streben, und wie man einst belebte Naturkräfte und Götter als letzte Ursachen einführte, so schien auf der anderen Seite das Glück der Menschen das Endziel der Erscheinungen zu sein. Von diesem Vorstellungskreis hat sich am dauerhaftesten der Zweckmässigkeitsbegriff erwiesen. Natürlicher Weise; denn der Mensch sucht das Motiv, das seine Handlun-

sur eux que des approximations, le plus souvent même incertaines." Bichat, Anatomie générale. — J. Henle, a. a. O. I. S. 13. „Gesetze giebt es wenig; die Regeln sind selten festgestellt, und wenn sie es sind, von unsicherem Werthe."

[1]) Virchow, Handbuch der Pathologie und Therapie. Bd. I. § 1. — Wunderlich, Pathol. und Therap. Bd. I. S. 10. — Griesinger, Archiv f. physiolog. Heilkunde. 1842. Bd. I. S. 48.

gen immerwährend leitet, auch ausser sich in der unbewussten Natur.

Blättern wir die Geschichte der Medicin durch, so finden wir schon bei Hippocrates Andeutungen einer solchen teleologischen Anschauung: Νούσων φύσεες ἰητροί. ἀνευρίσκει ἡ φύσις αὐτὴ ἑαυτῇ τὰς ἐφόδους, οὐκ ἐκ διανόιης. — ἀπαίδευτος ἡ φύσις ἐοῦσα καὶ οὐ μαθοῦσα τὰ δέοντα ποιεῖ[1]).

Paracelsus[2]) schreibt: „Die Natur weiss, wie sie heilen soll; der Arzt mag's nicht wissen ... Von Natur hat der Mensch wider eine jegliche Krankheit Arznei, und wie er hat den destructorem sanitatis von Natur, also hat er auch den conservatorem sanitatis von Natur."

Bei Sydenham finden wir diese Stelle: „Dictat ratio — morbum, quantumlibet ejus causae humano corpori adversentur, nihil esse aliud, quam naturae conamen materiae morbificae exterminationem in aegri salutem omni ope molientis[3])."

John Brown[4]) sagt ausdrücklich: „Irritability is an energy of nature, that tends to the restoration of the healthy state", und wenn man immer wieder die dichterische Auffassung von einem „Kampf" des Organismus mit den Krankheitskeimen hört und liest, wobei stillschweigend eine mehr oder weniger planvolle Leitung der Reactionen vorausgesetzt wird, so zeigt das zur Genüge, wie durch die ganze Medicin die Idee von der Zweckmässigkeit der Reactionen sich hindurchzieht.

Lassen wir aber einmal den Begriff der Vis medicatrix naturae fallen, und betrachten wir die Erscheinungen rein objectiv vom physikalischen und chemischen Standpunkt, ohne Rücksicht auf letzte Ursache und letzten Zweck, so werden wir sagen müssen: die Reactionen sind Auslösungen, d. h. latente Kräfte, Spannkräfte werden durch einen unendlich geringen Anstoss in Action gesetzt. Dadurch, dass der Gleichgewichtszustand in einem System von Kräften durch Aenderung eines Momentes gestört wird, werden die anderen Kräfte frei und gehen in neue

[1]) Epidem. VI. 5. lib. V. 314.

[2]) Citirt nach F. Jahn, Die Naturheilkraft. Eisenach 1831. S. 3.

[3]) Observationes medic. circa morborum acutorum historiam et curationem. sect. I. cap. 1. 1695.

[4]) Elements. § 701.

Gleichgewichtslagen über. Auf diese Weise kommen in der Auslösung sämmtliche Kräfte, die vorher im Ruhezustand sich befanden, zum Vorschein[1]), und der hiemit kurz skizzirte Gedankengang soll andeuten, wie das Gesetz von der Erhaltung der Kraft auch in den Auslösungsprozessen zu finden ist, die demselben auf den ersten Blick geradezu zuwider zu laufen scheinen.

Ebenso wie es für den physikalisch-chemischen Vorgang bei der Explosion von Pulver völlig einerlei ist, ob es zur Sprengung hindernder Felsmassen verwendet wird, oder ob es ein wohlbehütetes Arsenal in die Luft fliegen lässt, mithin ob seine Wirkung für uns Menschen erwünscht oder unerwünscht ausfällt: in der gleichen Weise erfolgen die Auslösungen in unserem Organismus zunächst ebenfalls ohne jedes auch noch so dunkle Bewusstsein, einfach nur nach Maassgabe der vorhandenen Spannkräfte. Unser ganzes Leben ist nichts anderes als eine Reihe von Auslösungen; „es giebt aber auch pathologische Auslösungen. — — Es sind dies die in Folge von Ansteckung eintretenden Krankheitsprozesse. Das Contagium ist das Ferment, welches die pathologische Auslösung bewirkt, sei es z. B. die höchst wohlthätige Kuhpockenlymphe, sei es das entsetzliche Leichengift“[2]). Wenn alle Auslösungen zweckmässig wären; welchen Zweck haben z. B. die Wadenkrämpfe für einen Cholerakranken? Warum galoppirt sich dann das Herz hin und wieder zu Tode? Warum wird die Temperatur so manchmal auf tödtliche Höhen getrieben? Und ist nicht gerade die Bekämpfung zu heftiger Reactionen bei den meisten Infectionskrankheiten das einzige, was die praktische Medicin zu unternehmen wagen kann?

Und doch, es giebt eine ganze Reihe von Auslösungen, die unserem subjectiven Dafürhalten ungemein zweckmässig erscheinen müssen; sind die Reactionen manchmal vielleicht auch nicht das absolut zweckmässigste, was hätte geschehen können, so führen

[1]) „Die innige Wechselwirkung aller Theile des Organismus bewirkt in dem thierischen Körper eine Art Statik der Kräfte, wo eines alle übrigen bestimmt.“ Joh. Müller, a. a. O. Prolegomena. S. 61. — Virchow, Ueber die Heilkräfte des Organismus. Samml. gemeinverständl. wissensch. Vorträge. X. Serie. Hft. 221. S. 23.

[2]) Rob. Mayer, Ueber Auslösung. 1876.

sie doch schliesslich zu einem Zustand, bei dem das Leben erhalten bleibt, zur Heilung, zur Genesung. Aber es ist hiebei zu bedenken, dass der Begriff Heilung, den wir instinctiv mit einer zweckmässigen Reaction verbinden, sehr dehnbar ist. „Es giebt kaum eine einzige Form der Nierenentzündung, bei der die Niere wieder ganz hergestellt wird, kaum eine einzige Form der Hirnentzündung, bei welcher nicht geringe Mängel zurückbleiben. Diese Krankheiten heilen also mit Defect. Und doch sagen wir, sie seien geheilt, weil sich trotz des Mangels neue Verhältnisse und Beziehungen im Körper gestalten, bei denen das Gleichgewicht der Verrichtungen sich herstellt[1])." Wenn wir auch das Princip nicht billigen können, dass nur die Zweckmässigkeit es sei, nach welcher sich die Phänomene ordnen: im Einzelfalle wird sich eine solche manchmal nicht in Abrede stellen lassen. Aber, aus welchem Grunde die Organe jedesmal gerade in der Form und in der Stärke reagiren, wissen wir nicht. Der individuellen Auffassung muss es überlassen bleiben, ob man einen prästabilirten Auslösungsmodus annehmen will, oder lieber die in die Erscheinung tretenden Symptome als die Resultante aus einer ganzen Anzahl von Factoren betrachtet, welche wir im Einzelnen nicht alle kennen und zu würdigen vermögen. Indessen, mögen die Mechanik und die chemischen Vorgänge bei den Auslösungen sein, wie sie wollen: als prämeditirte Ausführungen, als Ausdruck eines wohldurchdachten Kriegsplanes dürfen wir sie nicht betrachten, ohne Gefahr zu laufen, die verschwommenen Anschauungen eines halbdunklen Animismus durch eine Hinterthür in die Biologie wieder einzuführen, nachdem wir sie kaum erst los geworden sind. Es giebt keine zielbewusste Naturheilkraft; „es giebt in der Natur nur Nothwendigkeiten und keine freie Wahl; die freie Wahl ist das ausschliessliche Privilegium des Geistes. Dass die mit Nothwendigkeit erfolgenden Vorgänge oft zum Besten, zur Erhaltung des Organismus führen, spricht, wenn man will, für die vortreffliche Organisation des menschlichen Körpers, aber nicht für

[1]) Virchow, Ueber die Heilkräfte u. s. w. S. 28—30. — Wolff, Was heisst Heilung der Lungentuberculose? Verhandlungen des 10. Congr. für innere Medicin. 1891. S. 416—426.

das Vorhandensein einer besonderen Kraft, die im Einzelfalle den Gang der Erscheinungen nach ihrem Ermessen regulirt[1])."

V. Die Auslösung richtet sich als Function der Zellen und Systeme unseres Körpers nach dessen Allgemeinzustand. Lähmender Einfluss chemischer und psychischer Alterantien.

Alle physiologischen Auslösungen sind an Zellen gebunden, und dass die Zelle ein Individuum ist — man kann sie mit Virchow eine active Person nennen[2]) —, daran besteht nirgends mehr ein Zweifel. Ein localer Reiz, wie ihn z. B. eine Flamme, ein drückender Stiefel, ein eindringender Bacillus darstellt, wird mithin in erster Linie eine Reaction der zunächst liegenden Zellen auslösen: die Brandblase, das Hühnerauge, das Panaritium sind Beispiele solcher örtlich beschränkter Reactionen. Zum Ueberfluss sind in dieser Richtung besondere Studien angestellt worden, welche — wenigstens für einzelne Zellarten — beweisen, dass deren Reactionsfähigkeit künstlich zu beeinflussen ist[3]). Besonders interessant erscheinen die Mittheilungen von O. Hertwig, wonach man die einzelne Eizelle bestimmter Thiere durch Chloralhydrat so weit zu anästhesiren vermag, dass „der vormals durch einen Samenfaden ausgelöste Reiz nicht mehr genügt, sondern durch das Eindringen von 2, 3 und mehr Samenfäden gesteigert werden muss, um das Ei zur Membranbildung anzuregen". Hieher würde z. B. auch das Zustandekommen des Cheyne-Stokes'schen Athmungsphänomen gehören. Ist die Erregbarkeit des respiratorischen Nervencentrums vermindert, so muss der Reiz, d. h. die Menge der Kohlensäure im Blut, um einen

[1]) Wunderlich, Path. u. Ther. Bd. I. S. 43. — Derselbe Gedanke in der Einleitung zum Archiv für physiol. Heilkunde von Roser und Wunderlich, 1842, Bd. I, S. XI, bei Griesinger: Herr Ringseis und die naturhistorische Schule, ebenda S. 73, sowie in der Einleitung zum I. Bd. der Zeitschr. für rationelle Med. 1844. S. 13. J. Henle, Medicinische Wissenschaft und Empirie.

[2]) Kampf der Zellen und Bakterien. Dieses Archiv. Bd. 101. S. 3.

[3]) Massart et Bordet, Recherches sur l'irritabilité des leucocytes etc. Note présentée à la société royale des sciences médicales et naturelles de Bruxelles. 3. fevr. 1890. Citirt nach dem Centralbl. f. Bakteriol. 1890. Bd. VIII. S. 56.

Athemzug auszulösen, entsprechend grösser und das Intervall zwischen zwei vollen Athemzügen länger werden[1]).

So wichtig indessen auch für die Theorie diese Ueberlegungen sind, aus denen die Bedeutung der Einzelzelle als autonomer Factor erhellt: in der Praxis wird nur selten eine einzelne Zelle oder kleine Zellgruppen in Action zu treten haben. Zumeist wirkt der Reiz auf grössere Zellterritorien, und da diese, wenn auch innerhalb gewisser Grenzen selbständig, doch fortwährend einander gegenseitig beeinflussen[2]), so werden, wenn die Entwickelungshemmung nicht verhältnissmässig bald schon in dem Organ, das die Eingangspforte vorstellt, erfolgt ist, früher oder später andere, unter Umständen räumlich weit auseinander liegende Zellverbände in Mitleidenschaft gezogen werden. Dabei bedarf es wohl keiner weitläufigen Auseinandersetzung, wie diese Propagation des Reizes sowohl durch Verschleppung der Bakterien, als durch die Wirkung der durch sie producirten Stoffe bedingt sein kann, und es leuchtet ein, dass die Grösse der Reaction, d. h. der Störung im Ablauf der gewöhnlichen Oeconomie abhängig sein muss einerseits von der Intensität, Ausbreitung des Reizes, andererseits von dem jeweiligen Zustand des Auslösungsapparates in dem befallenen Organismus. Nehmen wir z. B. die Masern oder aus dem Mittelalter die gefürchteten Pocken, so sind die Aerzte aller Länder und aller Zeiten stets darüber einig gewesen, dass die Empfänglichkeit für diese Krankheiten eine nahezu allgemeine ist. Nach den bisherigen Erwägungen heisst das: das Masern- und Pockengift stellt einen Reiz dar, für dessen Entwickelungshemmung die Reaction der Zellen an der Eingangspforte nicht genügt, vielmehr wird fast immer der Zellenapparat des Organismus in seiner Gesammtheit ergriffen[3]). Die Verschiedenheiten jedoch im Charakter der Epidemien, wie

[1]) Traube, Gesammelte Beiträge zur Pathol. und Physiologie. 1878. Bd. III. S. 103—113. Zur Theorie des Cheyne-Stokes'schen Athmungsphänomen.

[2]) Virchow, Ernährungseinheiten und Krankheitsheerde. Dieses Archiv. Bd. 4. 1852. S. 375. — Alter und neuer Vitalismus. Dieses Archiv. Bd. 9. 1856.

[3]) v. Recklinghausen, Allgem. Pathologie des Kreislaufs und der Ernährung. 1883. S. 22.

der Einzelfälle deuten auf Verschiedenheiten entweder des Giftes, oder der jeweiligen Auslösungsapparate.

Auf die Intensität des Reizes einzuwirken, oder gar denselben ganz zu beseitigen, ist uns leider versagt. Die Idee, womöglich alle Keime in unserer Umgebung zu vernichten, ist nicht ausführbar; so lange es Menschen giebt, die in ihrem Innern Reinculturen von pathogenen Mikroorganismen tragen, würde das Desinficiren nicht aufhören dürfen. Die Aufgabe der Hygieine kann nur darin bestehen, durch peinlichste Reinlichkeit Ansammlungen von Mikroben in unserer Umgebung zu verhindern, und damit die Ansteckungsgefahr zu verringern.

Dem Einzelnen bleibt somit noch ein gut Stück Arbeit, sich vor den Keimen zu schützen und diese Bemühungen müssen in erster Linie die Widerstandskraft möglichst gross zu machen suchen; d. h. Störungen im Auslösungsapparat müssen vermieden oder so gut als möglich ausgeglichen werden. Dass dem nervösen Apparat hiebei eine besonders wichtige Rolle zukommt, leuchtet ohne Weiteres ein[1]), und in der That stimmen mit diesen physiologischen Ueberlegungen die klinischen und die experimentell gefundenen Thatsachen überein. So ist es durch künstlich herbeigeführte Störungen im nervösen Apparat durch Alkoholvergiftungen, Abkühlen[2]), Chloralhydrat[3]), Antipyrin, durch Ermattung, Inanition[4]), Blutverluste[5]) gelungen, immune Thiere

[1]) Hoppe-Seyler, Physiol. Chemie. 1881. I. S. 167. „Eine Regulation für alle diese Vorgänge kann aber nur im Nervensystem gesucht werden."

[2]) A. Habib Goraïeb, Contrib. à l'étude de la pathogénie des maladies et valeur du froid comme élément pathogène.. 1889. — P. Ernst, Frühjahrsseuche bei Fröschen und ihre Abhängigkeit von Temperatureinflüssen. Ziegler's Beiträge z. path. Anat. VIII. — C. Verstraeten, Du froid considéré comme cause des maladies. 1873.

[3]) Klein und Coxwell, Beitrag zur Immunitätsfrage. Centralbl. f. Bakt. Bd. XI. 1892. S. 464.

[4]) Canalis et Morpurgo, Influence du jeune sur le disposition aux maladies infectieuses. Rome 1890. — Cl. Bernard, Leçons de la pathol. expér. p. 34. — Charrin et Roger, La fatigue et les maladies microbiennes. Semaine méd. 1890. No. 4. p. 29 und Société de biologie. 19. Janvier 1890. — Gibier, De l'aptitude communiquée aux animaux à sang froid à contracter le charbon par l'élévation de leur température. Compt. rend. T. 94. p. 1605.

[5]) Gärtner, Zur Aufklärung des Wesens der sogen. Prädisposition.

mit sonst unschädlichen Keimen zu inficiren. Die uralte Vorstellung von den Beziehungen zwischen Witterungen und Krankheiten hat in Magelssen[1]) u. A. beredte Vorkämpfer gefunden. Vielleicht handelt es sich dabei nicht blos um die absoluten Grössen der Wärme, Feuchtigkeit u. s. w., sondern um die durch deren schnellen Wechsel nothwendig gewordenen Ausgleichsreactionen. Es lässt sich annehmen, dass in einem solchen Uebergangsstadium, ehe ein neuer stabiler Zustand erreicht ist, die Reaction auf pathologische Reize in anderer Weise erfolgt. Als Analogie im Grossen könnte man die Acclimatisationskrankheiten heranziehen, die hauptsächlich in der ersten Zeit sich entwickeln, ehe die Angewöhnung erfolgt ist[2]); und Wunderlich betrachtet geradezu nicht sowohl die absolute Temperaturerhöhung, als vielmehr die Beweglichkeit der Eigenwärme nach äusseren Einflüssen als das Wesentliche am Fieber[3]), ein Gedanke, den schon vor ihm Rob. Mayer erfasst und in den Satz gekleidet hatte: „In jedem Falle aber ist im fieberkranken Organismus die Regulation des chemischen Prozesses gestört“[4]).

Bekannt ist die Gefährlichkeit von Infectionskrankheiten bei Alkoholikern und bei alten Leuten, und in diesen Gedankengang gehört auch jene feine Beobachtung von Schönlein über den Einfluss der Menstruation auf acute Krankheiten[5]): „Die Menstruation influenzirt überhaupt auf alle acuten Exantheme verderblich.

Ziegler's Beitr. Bd. IX. — Aducco, Action de l'anémie sur l'excitabilité des centres nerveux. X. intern. Congr. 1890. II². S. 70.

[1]) Abhängigkeit der Krankheiten von der Witterung, übers. von W. Berger. 1890. S. 87. — Sydenham, Praxis med. exper. Lipsiae 1695. p. 649, De novae febris ingressu.

[2]) „Sehr beachtenswerth ist die wunderbare, aber vollkommen gesicherte Thatsache, dass Menschen, welche in Malariagegenden länger lebten, ohne dort von eigentlichem Fieber befallen zu werden, leicht, nachdem sie immune Orte betreten, ausgesprochene Anfälle bekommen.“ v. Jürgensen, Lehrbuch der speciell. Pathol. u. Therap. 1886. S. 373. — E. Steudel, Die perniciöse Malaria in Deutsch-Ostafrika. Leipzig, Vogel, 1894. S. 30.

[3]) Das Verhalten der Eigenwärme in Krankheiten. 2. Aufl. 1870. § 7. S. 5.

[4]) Ueber das Fieber. Archiv der Heilkunde. 1862. — Mechanik der Wärme. Gesammelte Schriften. I. S. 331.

[5]) Klinische Vorträge, herausgeg. v. Güterbock. 1842. Anmerkung zu S. 414—415.

— Wenn auch nicht häufig zum Tode führend, sondern meist nur in einer Veränderung des Exanthems sich zeigend, ist doch, bei Frauen um die Blüthenjahre, die Menstruation während des Auftrittes der acuten Exantheme ein Intermezzo, das in prognostischer, wie therapeutischer Beziehung für den praktischen Arzt von der grössten Bedeutung ist.“

Dass Kummer, Schmerz und andere deprimirende Momente auf den Ablauf der Reactionen und somit auf die Widerstandsfähigkeit gegen Mikroorganismen einen Einfluss haben, lässt sich mit mathematischer Exactheit nicht wohl beweisen. Aber noch weniger das Gegentheil; denn das hiesse leugnen, dass psychische Momente Wirkungen auf das nervöse System ausüben[1]). „Kein Moment fand ich von so verderblichem Einflusse auf den Ausgang des Typhus als deprimirende Gemüthsaffecte, welche der Mensch mit in die Krankheit hineinnimmt. Bei Kaufleuten mit verunglückten Speculationen sah ich auch den gelindesten Grad tödtlich werden. Bei den typhösen Armen bemühte ich mich daher, von Anfang an die Lage durch Unterstützungen, und wenn es ein Familienvater war, durch Bewahrung der Seinigen vor Noth und Elend zu verbessern. Ich stehe nicht an, in diesen Fällen der Beruhigung des Gemüthes einen wesentlichen Antheil an dem günstigen Erfolge zuzuschreiben[2]).“ Wer möchte den grossen Einfluss bewusster und unbewusster Suggestionen in gesunden und kranken Tagen in Abrede stellen? „Geistige Abspannung und deprimirende Gemüthsaffecte haben einen un-

[1]) Chr. Féré, La pathologie des émotions. Études physiol. et cliniques. Paris 1892. — In der neuesten Auflage (1894) von Eulenburg's Realencyclopädie wird in der Aetiologie des Abdominaltyphus angeführt: „Endlich kommen unzweifelhaft gar nicht selten Fälle vor, wobei das Krankheitsgift nicht von aussen in den Körper importirt wird, sondern wahrscheinlich innerhalb desselben entsteht, wo nehmlich bei vollkommen gesunden Individuen in Folge einer heftigen deprimirenden Gemüthsbewegung (Schreck u. s. w.) nahezu foudroyant sich der Abdominaltyphus ausbildet.“ (Zuelzer.) — Man vergl. hierzu die Mortalität an Masern (40 pCt.) unter den Pariser Mobilgardisten Jan. 1871. A. Hirsch, histor.-geograph. Patholog. 1881. I. S. 121.

[2]) Romberg, Klinische Ergebnisse, gesammelt von Dr. E. Henoch. 1846. Bd. I. S. 99.

zweifelhaften Einfluss, den Organismus weniger widerstandsfähig gegen das Typhusgift zu machen. Hoffnung, Vertrauen und excitirende Ursachen aber wirken entgegengesetzt. Eine der schlimmsten Ursachen ist zweifellos die Furcht vor der Krankheit[1]).“

Es hiesse Eulen nach Athen tragen, wollte einer noch weiter die Abhängigkeit der einzelnen Organe vom nervösen Apparat nachweisen. Nur der eine Punkt möge noch hervorgehoben sein, dass die Elemente des Centralnervensystems, der Primitivstreifen und die Rückenplatten, das erste sind, was von dem werdenden Geschöpf sich anlegt, dass wahrscheinlich unter deren mittelbaren oder unmittelbaren Einfluss die Organe sich bilden, und dass somit schon die früheste Entwickelungsgeschichte die maassgebende Bedeutung des Nervensystems für die spätere Constitution des Individuums erkennen lässt.

Die anatomischen Substrate, denen wir schliesslich die Immunität verdanken, sind demnach die Zellen. Gleichwie in letzter Instanz der einzelne Soldat es ist, der persönlich in der Schlacht steht, so ist auch die Einzelzelle, bezw. ein Verband solcher, wie er im Organ sich darstellt, der greifbare Ort, wo die Auslösung auf den Reiz des eindringenden Bacillus erfolgt. Aber ebenso wie niemand über der Tapferkeit des einzelnen Mannes die Führer vergessen wird, ebenso dürfen wir nicht die regulirende Thätigkeit der nervösen Elemente im weitesten Sinne genommen unterschätzen.

Wissen wir nun freilich im Einzelnen nicht genau, wie die Zellen reagiren, so ist doch kein Zweifel darüber, dass sie, und zwar, dass nur sie es thun, dass jede Function, jede Reaction in letzter Linie wieder auf die Thätigkeit von einzelnen Zellen zurückzuführen ist. „C'est dans le protoplasma, matière seule active et travaillante, que nous devons chercher l'explication de la vie aussi bien des phénomènes chimiques de la nutrition que des réactions vitales plus élevées de la sensibilité et du mouvement[2]).“

[1]) Ch. Murchison, Die typhoiden Krankheiten, übersetzt von Zuelzer. 1867. S. 55—56. — E. Platner, Vermischte Aufsätze über medicin. Gegenstände. 1796. S. 132.

[2]) Claude Bernard, Leçons sur les phénomènes de la vie. T. I. p. 201. — J. Cohnheim, Ges. Abhandl. S. 675.

VI. Das Produkt der Reactionen variirt nur im quantitativen, nicht im qualitativen Rahmen. Die chemische Erklärung der erworbenen Immunität durch besondere Gift- und Gegengiftstoffe, die sich während der Krankheit gebildet haben sollen, ist mit unseren derzeitigen physiologischen Vorstellungen nicht vereinbar.

Haben wir nunmehr die beiden Sätze angenommen, dass die reizbare Zelle das Fundament aller physiologischen Vorgänge darstellt, und dass die Reactionen sich nach der Art und Grösse des Reizes, sowie nach dem jeweiligen Zustand des Auslösungsapparates richten, so erhebt sich naturgemäss die weitere Frage: Was ist denn das Resultat dieser Auslösungen, insbesondere jener, die uns gegen die pathogenen Keime sichern sollen?

Nach Virchow's Eintheilung ist die Reizbarkeit in ihren drei Hauptrichtungen, der functionellen, nutritiven und formativen, als eine allgemeine Eigenschaft und als „Kriterium aller lebendigen Wesen und jedes lebenden Theiles zu betrachten“ [1]). Mithin wird auch die Reaction der Zellen auf pathologische Reize in einer dieser drei Kategorien zu suchen sein, ungefähr nach dem allgemeinen Schema: „Geringere Reize bringen mehr functionelle Erregung, stärkere wirken auf die nutritive Thätigkeit, noch stärkere lösen formative Leistungen aus, die stärksten ertödten [2])“.

Vor Allem aber ist festzuhalten, dass eine Zelle unter keinen Umständen qualitativ anderes leisten kann, als in ihrer ursprünglichen Anlage liegt, und dass die angeführten vitalen Eigenschaften nur quantitativ gesteigert werden können. Ein gereizter Muskel zuckt, er zuckt bei steigendem Reiz bis zum Tetanus, die gereizte Speicheldrüse secernirt, unter Umständen bis zum Speichelfluss: aber niemals thut die Drüse anderes, als secerniren, niemals der Muskel anderes, als zucken [3]).

Wir dürfen keine generellen Unterschiede aufstellen zwischen

[1]) Virchow, Reizung und Reizbarkeit. Dieses Archiv. Bd. 14. S. 63.

[2]) Ebenda. S. 24.

[3]) Hoppe-Seyler, Physiolog. Chemie. 1881. I. Theil. S. 167. „Jeder Zelle kommen bestimmte Prozesse zu, welche bei Einwirkung eines Reizes hervortreten.“

den chemischen Vorgängen der pathologischen und jenen der normalen Physiologie. Es ist keine Krankheit bekannt, bei der auf einmal ein sonst nicht gebildeter chemischer Körper im thierischen Organismus gebildet würde, und die Stoffe, die wir im Fieberharn, bei den sog. Diathesen u. s. w. finden, zeigen wohl an, dass der Ablauf des Stoffwechsels gestört, aber nicht, dass er qualitativ verändert ist. Nehmen wir z. B. die Chloroformfabrication, so würden wir, wenn die erforderlichen chemischen Umsetzungen nicht richtig ablaufen, statt des Chloroforms etwa Chloral und Salzsäure antreffen, aber nie Essigsäure oder Kochsalz oder andere ausserhalb jeder Beziehung liegende Verbindungen. Das Aceton im Harn des Diabetikers wird nicht deshalb gefunden, weil es in Folge der Krankheit neu gebildet wurde, sondern weil es nicht, wie sonst, weiter umgesetzt, verbrannt wurde, und in ähnlicher Weise müssen wir uns das Auftreten von Leucin und Tyrosin erklären [1]). Es würde sonach der alte Satz von Virchow noch immer zu Recht bestehen, „dass durch keinen Krankheitsreiz im Körper selbst Lebenserscheinungen hervorgerufen werden können, welche ihrem Wesen nach von den normalen verschieden wären“ [2]).

Dieser Gesichtspunkt scheint mannichfach bei den heutigen Immunitätstheorien nicht consequent eingehalten zu sein. Kein Zweifel, dass die feinsten Lebensvorgänge zum grössten Theil chemischer Natur sind, „dass jedwede Arbeit der Organe aus chemischen Kräften ihren Ursprung ableitet“ [3]). Denn „Reizung ist Zersetzung: Umwandlung chemischer potentieller Energie in lebendige Kraft, d. h. innere Oxydation“ [4]). Aber mit dieser allgemeinen Erkenntniss sind wir nicht im Stande, die Functionen

[1]) Ebenda. S. 989 und 873.

[2]) Virchow, Handbuch d. spec. Path. u. Ther. 1854. I. § 7. — Krankheitswesen und Krankheitsursachen. Dieses Archiv. 1880. Bd. 79. S. 196.

[3]) Pflüger, Wesen und Aufgabe der Physiol. Pflüg. Archiv. Bd. 18. S. 431.

[4]) Ebenda. S. 249. Pflüger, Wärme und Oxydation der lebendigen Materie. — Pflüger, Physiolog. Verbrennung in den lebendigen Organismen. Pflüg. Archiv. Bd. X. S. 251. — O. Löw und Th. Bokorny, Die chemische Kraftquelle im lebenden Protoplasma. München 1882. S. 101. Satz 1.

der lebendigen Materie im Einzelnen zu verstehen. So gross auch die Errungenschaften der allgemeinen Chemie und ihres physiologischen Zweiges gewesen sind: die Eiweisskörper, sogar die unbelebten, sind ihr immer noch ein verschlossenes Buch, so gut wie zu den Zeiten von Franz Deleboe Sylvius und von Willisius. Jener Abschnitt der Geschichte der Medicin, in welchem, ähnlich wie heutzutage der Glanz chemischer Entdeckungen auch die äussersten Ecken der Physiologie zu beleuchten schien, ist lehrreich für uns Jüngere. „Wenn dieses Unternehmen scheiterte, so geschah es nur, weil man sich über die Zulänglichkeit der bereits erworbenen Grundlagen täuschte, hauptsächlich aber, dass man einzelnen, Anfangs nur als Hypothesen aufgestellten Lehren im Verlaufe der Untersuchungen einen Einfluss verstattete, zu welchem nur unumstösslich bewiesene Wahrheiten berechtigt sind[1]).“

In Deutschland scheint die von H. Buchner inaugurirte Theorie von Schutzkörpern chemischer Art, welche von den anderen Autoren im Einzelnen Aenderungen erfahren hat, sich der grössten Verbreitung zu erfreuen. In Frankreich herrscht — wenigstens nach den Annales de l'institut Pasteur zu urtheilen — eine leicht erklärliche Vorliebe für die Phagocytenlehre. Es ist eine merkwürdige Fügung des Schicksals, dass in Deutschland, der Wiege und der Hochburg biologischer und physiologischer Forschung, augenblicklich die chemische Richtung im Vordergrunde steht, während umgekehrt im Institut des genialen Chemikers Pasteur mit den Fresszellen mehr das physiologische Moment betont wird. Indessen, der Gegensatz ist in Wahrheit nicht so fundamental, als er auf's erste wohl scheinen mag. Will man die Krankheitserreger im thierischen Organismus wirklich activ umgebracht werden lassen, so bleibt es ziemlich einerlei, ob man dieses Agens als gelöstes organisches Antisepticum, oder in Gestalt von Formelementen wirken lässt. Gegenüber der principiellen Frage: Werden die Bakterien im lebenden Körper wirklich durch eine besondere Kraft vernichtet? oder sterben sie

[1]) Haeser, Geschichte der Medicin. 1853. Bd. I. S. 436. — Cruveilhier, Essai sur l'anatomie pathol. 1816. I. p. 11—13. „Tandisque la chimie minérale est si avancée, la chimie animale et végétale restent dans l'enfance, et je crains bien que cette enfance ne soit éternelle.“

blos ab, weil sie an der Weiterentwickelung gehindert sind? fällt jener Unterschied nicht sonderlich in's Gewicht. Werfen wir einen Blick auf die Praxis der Chirurgen, so sehen wir, dass diese ihre grossen Erfolge weder den Alexinen, noch den Phagocyten verdanken, sondern ihrem Messer, welches dem Organismus die Entfernung der Entzündungserreger erleichtert.

Ueber die Alexine, Schutzkörper, oder wie sie von den einzelnen Schriftstellern benannt werden, ist so viel geschrieben worden, dass eine erneute Auseinandersetzung an dieser Stelle füglich unterbleiben kann. Meine Versuche, eine abgerundete Vorstellung von diesen Körpern zu gewinnen, sind alle missglückt; ich stimme deshalb Buchner[1]) vollkommen bei, wenn er sagt: „Die Alexinwirkung gehört jedenfalls zu den merkwürdigsten und dunkelsten Vorgängen auf physiologischem Gebiet". Besonders dunkel und merkwürdig blieb mir die Schilderung, die Bouchard auf dem X. internationalen medic. Congress von der Wirkungsweise der Schutzkörper gab: „L'action des matières vaccinentes qu'on ne constate pas quand elles sont présentes, qu'on constate quand elles sont absentes, n'est donc qu'une action indirecte"[2]). Unwillkürlich wird man dabei an eine Stelle bei Virchow erinnert, wo die Controverse an den Pranger gestellt wird, „ob der Faserstoff, der nicht da war, die Krankheit machte, oder der, welcher übrig geblieben war, und ob etwa jener die Typhen machte, und dieser die Scorbute"[3]).

Will man sich über die Natur dieser Körper in etwas klar werden, so müssen sich ungefähr folgende Fragen beantworten lassen: Wo entstehen sie? Wo finden sie sich? Wie sind sie beschaffen? Wie wirken sie? Welches sind ihre Schicksale im Organismus? Indessen, das, was an Thatsächlichem vorliegt, genügt nicht für die sichere Beantwortung dieser Fragen; selbst das vielbesprochene Blutserum hat sich nicht immer als zuverlässiger Fundort dieser Körper erwiesen.

Dagegen schwebt etwas von dem Irrlichtschein der alten Krasistheorie über den Alexinen, und der Einwurf, den Virchow

[1]) Die neuen Gesichtspunkte in der Immunitätsfrage. Fortschritte der Medicin. 1892. Bd. X. S. 326.

[2]) Théorie de l'infection. Verhandlungen u. s. w. Bd. I. S. 61.

[3]) Zur patholog. Physiologie des Blutes. Dieses Archiv. Bd. I. S. 563.

einst gegen die Humoralpathologie erhoben hat: „dass das Axiom, — als sei die Dyskrasie permanent oder nur häufig latent —, falsch ist, dass vielmehr das Blut in allen seinen Elementen variabel ist, seine Bestandtheile sich fort und fort ergänzen, und ein permanenter Zustand in ihm nur denkbar ist, indem die neuen Elemente immer wieder in denselben Zustand, wie die früheren, gerathen“ [1]). Dieser Einwurf kann füglich auch gegen die Alexine als die speciellen Elemente der κρᾶσις erhoben werden. Bedenkt man, dass das Blut sich keineswegs aus sich selbst heraus ergänzt, sondern, dass seine Bildungsstätte ausserhalb der Blutbahn in den einzelnen Organen sich befindet, so würde — einen Augenblick die wirkliche Existenz von Schutzkörpern und ihren causalen Zusammenhang mit der Immunität vorausgesetzt — doch immer das Wesentliche an der Immunität nicht in dem Vorhandensein dieser Körper, sondern in der Möglichkeit und in der Stätte ihrer Bildung, in den einzelnen Organen zu suchen sein [2]).

Erscheinen die Alexine bei der Erklärung der angebornen Immunität nicht recht zureichend, so sind sie es noch weniger bei der erworbenen. Dabei mag zunächst einmal die ganze Gruppe der recidivirenden Krankheiten, wie Pneumonie, Fleckfieber, Reccurens, Influenza, Malaria und Gelenkrheumatismus ausserhalb der Betrachtung bleiben, bei denen doch ebenfalls in der vorhergegangenen Heilung das erste Stadium der Immunität zum Ausdruck gekommen war.

Bezüglich der weiteren Schicksale der Alexine im Organismus sind drei Möglichkeiten denkbar: entweder sie bleiben unverändert im Kreislauf, oder sie werden zersetzt und ausgeschieden, oder endlich sie werden immer auf's Neue erzeugt.

Die erste Annahme hat von vornherein nichts für, aber alle bisherige physiologische Erfahrung gegen sich. Denn es ist gar nicht einzusehen, weshalb gerade die Alexine eine Ausnahme von dem physiologischen Gesetze des steten Umsatzes, von dem πάντα ῥεῖ, machen sollten, welches neuerdings Claude

[1]) Specifiker und Specifisches. Dieses Archiv. Bd. 6. S. 17.

[2]) Cohnheim, Vorlesungen über allgemeine Pathologie. 1877. I. S. 393. — Tizzoni, Experimentelle Immunität gegen Tetanus. Virchow-Festschrift. 1891. III. Bd. S. 59.

Bernard in der paradoxen Form wieder aufgestellt hat: „La vie c'est la mort“ [1]). Von der Unveränderlichkeit eines derartigen Gebildes ist zur Zeit nichts bekannt, und so müsste dieses Novum erst bewiesen werden. Die Anhänger der Schutzkörpertheorie hegen auch keineswegs eine derartige Ansicht. Im Gegentheil; „alle Forscher sind darin einig, dass die schützenden und heilenden Eiweissstoffe des Blutes höchst labile Verbindungen sind, welche durch die unbedeutendsten chemischen und physikalischen Einwirkungen ihre Wirkung verlieren und ohne merkbare Veränderungen des Aussehens, sowie der gröberen chemischen und physikalischen Eigenschaften inactiv werden können“ [2]). Nach Bouchard werden dieselben binnen Kurzem durch die Nieren ausgeschieden.

Es bleibt mithin, um auf diese Weise die erworbene Immunität zu erklären, nur die dritte der oben angeführten Möglichkeiten, dass die Alexine immer wieder neu gebildet würden [3]). Indessen, wenn irgendwo, so gilt in der Physiologie der Satz: cessante causa cessat effectus. Sind die Bacillen glücklich umgebracht, so erscheint die weitere Production von Alexinen ebenso überflüssig, als das Kanoniren nach der Schlacht. Nimmt man an, dass die Bacillen die Bildung von Alexinen im thierischen Organismus anregten, auslösten, so wird nach der gewöhnlichen Logik bei Wegfall der auslösenden Ursache auch die Wirkung ausbleiben müssen.

Nicht ohne Interesse liest gewiss mancher im Hinblick auf die im Vorhergehenden besprochene Richtung in der Biologie diesen Satz von Wunderlich: „Chemie und Physik des Organismus hat das Interesse für anderweitige Vorgänge fast in den Hintergrund gedrängt, und man wähnt mannichfach, nur chemische und mechanische Erklärungen, so gesucht und zweifelhaft

[1]) l. c. I. p. 40—41, sowie Revue des deux mondes. T. IX. 1875. — E. Pflüger, Wesen und Aufgaben der Physiolog. Pflüg. Archiv Bd. 18. 1878. S. 431. — Vergl. hiezu Bd. X. 1875. S. 311 u. ff.

[2]) Emmerich und Tsuboi, Die Natur der Schutz- und Heilsubst. des Blutes. Separatabdr. aus d. Verhandl. d. XI. Congr. f. inn. Med. 1892. Leipzig. S. 7.

[3]) Bouchard, Sur les prétendues vaccinations par le sang. Virchow-Festschrift. Bd. III. S. 16.

sie auch sein mögen, seien die einzigen der Wissenschaft gerechten. In dieser mechanisch und chemisch gestimmten Zeit haben dann viele sich damit beschäftigt, mechanische und chemische Vorgänge im Organismus nicht zu entdecken, sondern zu erfinden[1]).“

Gegenüber dem in der Arbeit von Emmerich-Tsuboi-Steinmetz-Löw[2]) grossgedruckten Bekenntnisse: „Die mikrobicide Eigenschaft des Blutserums ist keine „Lebensäusserung“, sondern ein rein „chemischer Vorgang“ — wobei es übrigens wunderbar ist, dass die Mehrzahl der Chemiker von Fach diesen interessanten Körpern recht theilnahmslos gegenübersteht, — berührt einen physiologisch denkenden Arzt wohlthuend der Satz, mit dem Metschnikoff seine Pathologie comparée schliesst: „La pathologie générale doît être unie ... à la biologie.“ Das ist sicherlich weit gedacht. Aber um so mehr muss auf der anderen Seite die fortwährende Beschränkung auf die Leukocyten in Erstaunen setzen. Der βίος findet sich doch auch in den anderen Zellen unseres Körpers, nicht blos in den farblosen Blutkörperchen. „Gegenstand der klinischen Beobachtung bilden nicht vereinzelte Krankheitserscheinungen oder mehr oder minder künstliche Gruppen derselben, sondern der erkrankte Organismus im Ganzen, alle Seiten des veränderten Lebensprozesses sind mit den Hülfsmitteln zu durchforschen, welche die Naturwissenschaften uns zur Verfügung stellen[3]).“

„Le sérum stimule l'activité cellulaire en provoquant le concours des leucocytes dans la circulation générale et au point d'inoculation[4]).“ Warum soll denn das Serum nur auf die eine Zellgattung der Leukocyten stimulirend wirken? Wer weiss denn so genau, ob die anderen Zellen nicht ebenfalls, wenn auch für uns nicht unmittelbar erkennbar, beeinflusst werden? „Die Cellularpathologie hat es nicht blos mit anatomisch erkennbaren,

[1]) Path. und Therap. Bd. I. S. 261.

[2]) Ueber die bakterientödtende Eigenschaft des Blutserums. Centralbl. f. Bakteriol. 1892. Bd. XII. S. 454.

[3]) v. Frerichs, Einleitung zur Zeitschr. für klin. Med. Bd. I.

[4]) Sanarelli, Moyen de défense de l'organisme contre les microbes après vaccination et dans la guérison. Annales de l'institut Pasteur. Mars 1893. T. VII. p. 252.

sondern auch mit nur physiologisch nachweisbaren Veränderungen zu thun [1])."

VII. Physiologisch sichergestellt ist eine Aenderung der gesammten Oeconomie unseres Organismus im Fieber, als Ausdruck einer Allgemeinreaction. Ob die hiedurch veranlassten veränderten Bedingungen eine Entwickelungshemmung der Parasiten zur Folge haben oder nicht, hängt davon ab, ob sich diese dem neuen Zustand anzupassen vermögen.

Das Anpassungsvermögen der Bakterien ist — namentlich hinsichtlich der Schnelligkeit — beschränkt.

Bei einzelnen Infectionskrankheiten finden wir ohne Zweifel die Leukocyten vermehrt, aber bei allen, die Fieber mit sich bringen, ist die Kohlensäure- und Harnstoffausscheidung erhöht, ebenso die Sauerstoffaufnahme [2]). Mit demselben Rechte, mit dem Metschnikoff das eine Moment der Phagocytose heraushebt, ja, gewiss mit noch viel mehr Recht kann man in dem veränderten Stoffwechsel das wesentliche Zeichen der im Organismus stattgehabten, verschiedenartigen Auslösungen, mithin den die Heilung anbahnenden Vorgang erblicken. Wir wissen, dass an dem Symptomencomplex des Fiebers so ziemlich alle Organe unseres Organismus betheiligt sind, d. h. die Reaction des Körpers ist eine allgemeine, sie ist nicht blos auf ein bestimmtes Organ, System, oder nur auf eine Function beschränkt. Wohl tritt das eine Mal mehr dieses, ein ander Mal mehr jenes Moment in den Vordergrund. Aber nicht diese Einzelheiten, sondern das gemeinsame, das allen Infectionskrankheiten zukommt, müsen wir suchen, um die physiologische Grundlage der Heilung und der Immunität zu erkennen, und dieses Gemeinsame besteht in der durch die Allgemeinreaction hervorgerufenen Aenderung der gesammten Oeconomie.

[1]) Virchow, Krankheitswesen und Krankheitsursachen. Dieses Archiv. 1880. Bd. 79. S. 212. — E. Platner, a. a. O. 1796. S. 176. „Muss denn Reizbarkeit nothwendig eine sichtbare Thätigkeit hervorbringen?"

[2]) Hoppe-Seyler, a. a. O. S. 966. §§ 472—473.

Eine Aenderung unseres Organismus durch einen Reiz, eine Reaction, — wenn auch so und so oft unterhalb der Schwelle unseres Erkenntnissvermögens sich abspielend — ist ein Postulat unseres naturwissenschaftlichen Denkens. Mögen noch so viele Auslösungen uns verborgen bleiben: vorhanden sein müssen sie, und je genauer wir zusehen, um so geringfügigere werden wir erkennen. So bieten die Symptome des Prodromalstadiums genug Anzeichen für eine Störung der Oeconomie im Körper. An sich für unsere derzeitigen Hülfsmittel nicht auflösbar, gewinnen sie erst retrospectiv im Lichte der sich anschliessenden typischen und dann diagnosticirbaren Krankheit ihre Bedeutung. Ist aber der auslösende Reiz schon während des Prodromalstadiums eliminirt, in der Entwickelung gehemmt worden, so wird sich kein typisches Krankheitsbild entwickeln und mithin die Deutung der Störung unsicher sein. Wie viele Menschen mögen sich nicht gelegentlich in einem mehr oder minder starken „Prodromalstadium" mit Scharlach- und Diphtheriekeimen abfinden! Für derartige unbestimmte Fälle hatte man früher die aushelfende Bezeichnung: Febricula gebildet, deren Diagnose nach Ch. Murchison „häufig vor ihrem Ausgange ganz unmöglich ist" [1]).

Sind uns auch im Einzelnen die Störungen im Ablauf der Functionen unbekannt, so wissen wir doch mit Sicherheit, dass sie da sind. Es muss mithin bei geänderten Componenten die Resultante eine andere werden. Die Resultante aus den normalen Lebensverrichtungen stellt einen Nährboden dar, auf welchem bestimmte Mikroorganismen zu gedeihen vermögen: Daher die Infection. Treten in diesem Nährboden Veränderungen ein, so wird es sich darum handeln, inwieweit sich die Keime diesen anzupassen vermögen. Vermögen sie es nicht, so werden sie sich nicht weiter entwickeln: Daher die Möglichkeit der Heilung.

Wir haben mithin zwei greifbare Factoren in Anschlag zu bringen: einmal die Fähigkeit des lebenden Organismus, seinen Chemismus innerhalb bestimmter Grenzen zu verändern, und andererseits das specifische Anpassungsvermögen der einzelnen Bakterienarten.

Ueber dies letztere sind bis jetzt nur einzelne kurze Notizen bekannt geworden. Den in Laboratorien arbeitenden Bakteriologen

[1]) a. a. O. S. 617.

ist es zumeist unter der Form der schwierigen oder gar unmöglichen Züchtung einzelner Keime oder der Unmöglichkeit, sie auf andere Thiere zu übertragen, entgegengetreten. In dem Satze von Wladimiroff: „Einige Neutralsalze lähmen die Eigenbewegung gewisser Bakterien bereits in zu verdünnten Lösungen, als dass die Lähmung auf Wasserentziehung zurückgeführt werden könnte“ [1]), liegt offenbar derselbe Gedanke versteckt. Präcis gefasst findet sich derselbe in der aus Baumgarten's Institut hervorgegangenen Arbeit von Jetter [2]) und bei Ziegler [3]). Die im Vorstehenden angedeuteten Ueberlegungen waren mit die Veranlassung zu der Arbeit Dieudonné's über die Anpassungsfähigkeit der Bakterien an abnorme Temperaturen, wie solche unser Organismus reactiv im Fieber erreicht. Aus seinen Untersuchungen geht hervor, dass zwar eine Anpassung bis zu 42° möglich ist, aber nur ganz allmählich, durch langsame Steigerung der Wärmegrade und Vermeidung sprungweiser Uebergänge. Z. B. „bei 41,5° wuchs eine von der 12. Generation (bei 40,5°) abstammende Cultur (Bac. fluorescens putridus) sehr kräftig. Dagegen führten Versuche, die an 35°, 37,5° und 38,6° gewöhnten Culturen bei 41,5° zu züchten, zu keinem Ergebniss“, und damit übereinstimmend bedurfte es jedesmal bei einer neuen Temperatursteigerung mehrerer Generationen, bis die mehr oder weniger vollkommene Anpassung wieder erreicht war [4]).

Die Anpassung der Arten stellt eine der grössten Errungenschaften der modernen Biologie dar. Die Botanik liefert unzählige Beispiele für diese Erscheinungen; so mag zur Illustration für die grosse Bedeutung relativ geringer Verschiedenheiten in

[1]) Biolog. Studien an Bakterien. Zeitschr. f. Hyg. 1891. Bd. X. S. 110.

[2]) Untersuchungen über die „baktericide“ Eigenschaft des Blutserums. Arbeiten aus dem path.-anat. Institut zu Tübingen. Bd. I. 1892. Hft. 3.

[3]) „Nach den Erfahrungen, die man bei Bakteriomykosen gemacht hat, müssen es oft sehr geringfügige Abänderungen der chemischen Constitution oder der vitalen Energie der Gewebe sein, welche dafür ausschlaggebend sind, ob ein Spaltpilz sich in einem Gewebe weiter zu entwickeln vermag oder nicht.“ — Lehrbuch der allgem. pathol. Anatomie. 1884. I. S. 284.

[4]) Beiträge zur Kenntniss der Anpassungsfähigkeit der Bakterien an ursprünglich ungünstige Temperaturverhältnisse. Arbeiten aus dem Kaiserl. Gesundheitsamt. Bd. IX. S. 492.

den Nährböden für das Wachsthum von Pflanzen hier daran erinnert werden, dass Gloeosporium Lindemuth. nur auf Bohnen, Gloeosporium pisi nur auf Erbsen gedeiht, und dabei sind die biologischen Unterschiede zwischen den beiden Glöosporiumarten noch geringfügiger, als jene zwischen Erbsen und Bohnen [1]). Und wie die verschiedenen thierischen Parasiten, die Nematoden und Cestoden, sich nur an bestimmte Wirthe halten, ist hinlänglich bekannt [2]).

Der Europäer vermag sich in den Tropen nicht dauernd zu erhalten. Länger als durch drei Generationen hat sich dort noch keine Europäerfamilie fortgepflanzt, sie sind alle ausgestorben [3]). Aber das nicht etwa deshalb, weil sie durch irgend eine „homicide" Eigenschaft der Tropen getödtet worden wären, sondern nur weil sie sich in Folge eines unzureichenden Anpassungsvermögens unter den dortigen Bedingungen nicht in der gewohnten Weise weiter entwickeln konnten.

Von den ungezählten Mikroorganismen sind nur verhältnissmässig wenige pathogen, und auch von diesen nur einzelne für alle oder die meisten Thiere. Neben der Alexinetheorie, nach welcher in unserem Organismus fortgesetzt zahllose specifische Schutzkörper zur Erzielung der Unempfänglichkeit gegen die Mehrzahl der Bakterien thätig sein müssten, scheint diese Betrachtungsweise, welche die Nichtpathogenität durch das mangelnde Anpassungsvermögen der mikroskopischen Schmarotzerpflanzen an den menschlichen Organismus zu erklären sucht, einer gesicherten biologischen Grundlage nicht zu entbehren. Wenn in der That die angeborne totale Immunität sich auf

[1]) Man vergl. hierzu die verschiedenen Pilzkrankheiten bei Birn- und Apfelbäumen, bei den einzelnen Prunusarten u. s. w. z. B. bei Oskar Kirchner, Die Pilzkrankheiten der deutschen Nutzpflanzen. Als Manuscript gedruckt. Hohenheim 1879.

[2]) R. Koch in der Discussion über die Aetiologie der Tuberculose. I. Congr. für innere Med. 1882. S. 72—73. — Rossbach, Abortive Behandlung der Infectionskrankheiten. II. Congr. S. 250.

[3]) Clements R. Markham, On the suitability of mountainous regions and of islands in the tropics for Europeen settlement. VII. internat. Congr. für Demographie u. Hyg. London 1891. — A. Hirsch, Acclimatisation und Colonisation. Verhandl. der Berl. anthrop. Gesellsch. 1886. S. 156. — van der Burg, Gronemann und Beyfuss, Verhandl. der Berl. Gesellsch. f. Anthrop. 1886. S. 90.

diesen Factor zurückführen lässt, so können schon ganz minimale Momente im thierischen Organismus ein Auskeimen der Bakterien verhindern. „Ein anderes ist es, der Entstehung einer Feuersbrunst zuvorzukommen, ein anderes, dem entfesselten Elemente Schranken zu setzen“ [1]); die Kraft, welche den eindringenden Keim in der Entwickelung hemmt, ist verschwindend klein, sie kann fast gleich Null gesetzt werden, und dass in der That Unterschiede im feinsten Chemismus bei den einzelnen Individuen vorhanden sind, lässt sich zwar — wenn man nicht die Duft- und Riechstoffe heranziehen will — mit unseren heutigen Methoden nicht exact beweisen, allein im Hinblick auf die thatsächliche Verschiedenheit der einzelnen Menschen nicht wohl von der Hand weisen. Jedenfalls genügen nach den einschlägigen Beobachtungen schon ausserordentlich geringe Quantitäten, namentlich flüchtiger Stoffe zur Entwickelungshemmung.

Ueber das Moment der reactiven Aenderung des Organismus habe ich im Vorstehenden das Wesentliche zusammenzufassen gesucht. Der Gedanke, auf diesem Wege zu irgend welchen Resultaten zu gelangen, ist bis jetzt mehr nach der Richtung verfolgt worden, bestehende Unempfänglichkeit aufzuheben, als nach der anderen, die Disposition zu verringern [2]). Wenigstens schreibt Behring [3]): „Bezüglich der (Immunisirungs-) Theorien, welche auf eine vitale Thätigkeit recurriren, bin ich der Meinung, dass dieselben in das Gebiet metaphysischer Speculation übergreifen, und dieselben entziehen sich aus diesem Grunde meiner Beurtheilung vom experimentell-wissenschaftlichen Standpunkt aus“. Wo man das Gebiet der metaphysischen Speculation anfangen lassen will, muss allerdings dem individuellen Dafürhalten überlassen bleiben; mir scheinen jedoch die — wenn

[1]) Rob. Mayer, Die organische Bewegung in ihrem Zusammenhange mit dem Stoffwechsel. Heilbronn 1845.

[2]) Hermann, De l'influence de quelques variations au terrain organique sur l'action des microbes pyogènes. Annales Pasteur. 1891. T. V. p. 243—256. — Charrin, L'influence des modifications locales et générales du terrain sur le développement de l'infection. Compt. rend. de la société de biologie. 1889. No. 30. — Charrin et Ruffer, Influence du système nerveux sur l'infection. Ibidem. No. 10.

[3]) Blutserumtherapie. Bd. I. S. 66.

auch grösstentheils noch nicht erklärten — Thatsachen der Physiologie und der Biologie noch innerhalb des Realen zu liegen, wie auch Virchow sagt: „Eine solche Betrachtung (der Zelle als „activer Person") ist kein Mysticismus, sondern reiner Realismus" [1]).

Wir sind ausser Stande, die im Organismus wuchernden Mikroorganismen mit Hülfe unserer üblichen Antiseptica zu vernichten [2]), ohne schwere Schädigungen dem betreffenden Körper zuzufügen. Da man aber mit Entwickelungshemmung auch zum Ziele kommt, und die Entwickelungshemmung schon in Folge geringfügiger Aenderungen im Organismus eintritt, so scheint es rationeller, dieses Ziel aufzustellen und nach Mitteln zu suchen, die den Organismus — je nachdem — in einen für den oder jenen Bacillus ungünstigen Nährboden verwandeln. Naturgemäss führt diese Richtung, consequent eingehalten, dazu, nach Specifica zu suchen, wie sie uns im Chinin, Quecksilber und der Salicylsäure an die Hand gegeben sind. Es mag von vornherein sehr nahe liegen, diesen Mitteln eine directe Wirkung auf die jeweilige Krankheitsursache zuzuschreiben. Allein consequenter Weise müsste man dann die dem Kranken zu verabreichende Dosis nach seinem Körpergewicht bemessen, da es ja nur auf die Herstellung einer bacillenwidrigen Concentration ankäme, und eine solche würde bei einem Menschen von 50 kg nur die Hälfte erfordern von dem, was einer mit 100 kg brauchte [3]). Indessen ist eine derartige Dosirung im Allgemeinen nicht üblich; vielmehr verhalten sich die einzelnen Menschen mitunter total verschieden auch gegen geringe Chinindosen, und da ausserdem die Ansichten über den Werth prophylaktischen Chiningebrauchs unter den Klinikern sehr getheilt sind [4]), so werden wir nicht geneigt sein, unbedingt ausschliesslich an eine directe antiseptische

[1]) Kampf der Zellen und Bakterien. Dieses Archiv. 1885. Bd. 101.

[2]) Behring, Blutserumtherapie. I. S. 23 u. ff. Zu der Frage, ob zur Heilung wirklich die Vernichtung der Mikroben erforderlich ist, heisst es dort: „Unter diesem Schorfe (an der Infectionsstelle) sind noch nach 3 Wochen lebende und virulente Diphtheriebacillen nachweisbar gewesen".

[3]) R. Koch, Ueber Desinfection. Mittheilungen aus dem Kaiserl. Gesundheitsamt. Bd. II. S. 39.

[4]) Eichhorst in Eulenburg's Realencyclopädie. 1881. VIII. S. 548.

Wirkung der Specifica zu glauben, sondern müssen im Auge behalten, dass diese Mittel zunächst auf den Organismus im Ganzen umstimmend, etwa durch Vermittelung des Nervensystems[1]), einwirken, den Chemismus abändern und dadurch eine Entwickelungshemmung der betreffenden Erreger herbeiführen können. Es kommt darauf an, den Reactionsapparat gewissermaassen mobil zu machen, und dabei bleibt es sich theoretisch ziemlich gleich, mit welchen Mitteln man dies erreicht, wenn nur der Auslösungsapparat in Ordnung ist. Die von Steudel erstmals beschriebene Eigenschaft des Chinins als Malariareagens — d. h. bei bestehender latenter Malaria wird durch Chiningenuss ein Fieberanfall ausgelöst — scheint ein Beleg aus der Praxis für diese letztere Auffassung zu sein.

Besteht wirklich das Wesen der Heilung einer Infectionskrankheit darin, dass der thierische Organismus — als Nährboden gedacht — sich reactiv mehr verändere, als innerhalb des Anpassungsvermögens der pathogenen Keime liegt, so bleibt am Bette eines normal reagirenden Kranken nicht viel zu thun übrig; man kann sich darauf beschränken, die Auslösungsprozesse zu überwachen und allzu heftige Reactionen temperirend zu überwachen[2]). Viel aussichtsvoller würden sich unsere Bemühungen gestalten, wenn es vorbeugend gelänge, den Uebergang vom günstigen in den ungünstigen Nährboden, den Ablauf der Reactionen, leichter und rascher zu gestalten. Dass das in der That im Bereich der Möglichkeit liegt, zeigt uns die Natur durch den Schutz, den das einmalige Ueberstehen einer Reihe von Infectionskrankheiten verleiht.

VIII. Versuch, die erworbene Immunität als eine Art von Uebung der einzelnen Zellgattungen und des Auslösungsapparates aufzufassen.

Ist die Reaction die letzte Ursache der Heilung, so muss sich dieselbe als eine zum Theil nervöse Function bis zu einem gewissen

[1]) Hoppe-Seyler, a. a. O. S. 167.

[2]) Wunderlich, Die rationelle Ther. Arch. f. phys. Heilk. Bd. V. S. 1—16. — Dictionnaire des sciences méd., art.: Agissante u. Expect. en médecine von Pinel. — Charcot, Oeuvres compl. VIII. 5. Thérapeutique de l'expectation. — Liebermeister, Infectionskr. S. 54 u. Verhandl. des IV. Congr. für innere Med. 1885. S. 183.

Grade erlernen lassen; denn „jede erworbene Eigenschaft ist nichts als die Reaction des Organismus auf einen bestimmten Reiz“ [1]). Nach unseren bisherigen Erfahrungen verlaufen die nervösen Prozesse bei jeder Wiederholung leichter; „oft wird — unter dem Einflusse langdauernder oder häufig wiederkehrender gleichartiger Reize die organische Substanz in ihrer Struktur und in ihrem Reactionsvermögen dauernd geändert. Es treten dann Erscheinungen ein, die man unter die allgemeinen Begriffe „der Reiznachwirkung und der Reizgewöhnung“ zusammenfasst“ [2]), und nur diese Frage könnte erhoben werden, ob eine einzige Uebung — wenn sie den Organismus auch momentan sehr erschüttern mag — wirklich so tief und nachhaltig in das Spiel der Zellenkräfte eingreife, um für die Dauer die Geschicklichkeit, im Stillen mittelst geringer Auslösungen die zur Immunität erforderliche Entwickelungshemmung zu erzielen, zu hinterlassen. Die alte Erfahrung, dass eine heftige Ersterkrankung sicherer vor Recidiven schütze, als eine leichte [3]), scheint dafür zu sprechen.

Suchen wir nach Analogien auf anderen Gebieten der Physiologie: welche tiefgehenden Spuren hinterlassen nicht kurze Augenblicke unserem Gedächtniss und oft dem ganzen Menschen! und dabei wirkt der Reiz hier unendlich viel kürzer, als bei einer über Tage und Wochen sich hinziehenden Infectionskrankheit. Das plötzliche Ergrauen und Graubleiben der Haare, die in letzter Zeit häufig beschriebene Akromegalie [4]) mögen als Beispiele dienen, wie kurzdauernde Reize bleibende Veränderungen, mithin tiefgehende Umwälzungen im Nervenapparat zur Folge haben können, und schliesslich gehört auch in diesen Zusammenhang das ganze Heer der heutzutage so viel besprochenen traumatischen Neurosen.

Krieshaber [5]) hat im Jahre 1877 Versuche angestellt, wie höhere Temperaturen bis zu 80° auf den menschlichen Organis-

[1]) Weissmann, Die Continuität des Keimplasma. S. 13.
[2]) O. Hertwig, Die Zelle und die Gewebe. I. S. 77.
[3]) Curschmann, Pocken. Ziemssen's Handbuch. II. Th. 4. S. 152.
[4]) v. Recklinghausen, Ueber Akromegalie. Dieses Archiv. Bd. 119. — Holsti, Zeitschr. f. klin. Med. 1892. Bd. XX. — Pel, Berl. klin. Wochenschr. 1891. No. 3. S. 503.
[5]) Gazette médic. de Paris. 1877. No. 46. p. 567.

mus einwirken. Zuerst konnte er es in dem Apparat kaum aushalten, allein die Beschwerden wurden immer geringer, und „une fois l'habitude acquise je ne ressentais plus le moindre céphalique et aucun malaise". Diese Geschicklichkeit bewahrte er auch während Pausen von einigen Monaten.

Entziehen sich freilich im Einzelnen die Vorgänge während der Krankheit und speciell jene im Nervensystem unserer Einsicht, so zeigen doch die Läsionen dieses Systems, wie z. B. nach Typhus, Diphtherie, Scharlach, Influenza, an, dass mehr oder minder tiefgehende Prozesse sich in dem nervösen Apparat abgespielt haben müssen[1]).

Ueberdies ist es mit dem einmaligen Ueberstehen der typischen Krankheit keineswegs gethan. Das klassische Beispiel für die erworbene Immunität werden für alle Zeiten die sog. exanthematischen Krankheiten bleiben. Aber gerade bei deren ausserordentlicher Verbreitung erscheint es höchst unwahrscheinlich, dass nicht jedermann so und so oft die betreffenden Keime in sich aufnehmen soll. Die Reconvalescenten schleppen ja selber noch lange Zeit den Keim an sich herum, und so lange, bis ihre Umgebung sich ganz gereinigt hat, haben sie genugsam Gelegenheit, die Reaction gegen weitere Eindringlinge zu üben. Nehmen wir hinzu, dass nach einer Notiz von Behring[2]) „der Eintritt der Immunität nicht wie ein kritisches Ereigniss, sondern sehr allmählich erfolgt", und dass auch Pasteur den Impfschutz gegen Milzbrand und Rothlauf mit zwei verschieden giftigen Vaccins erreicht, so wird uns das bestärken, die Immunität als eine mehr oder weniger schnell erworbene Uebung[3]) anzusehen, die durch gelegentliche Auffrischungen für bestimmte Zeiträume erhalten bleibt. Fehlt die Gelegenheit zu solchen zeitweiligen

[1]) A. Strümpell, Ursachen der Erkrankungen des Nervensystems. 1884. S. 17.

[2]) Blutserumtherapie. I. S. 46. — Nach Hervieux (Immunité et réceptivité vaccinales. Bullet. de l'academie de méd. 28. mars 1893. No. 13. p. 326) beginnt der Impfschutz erst du terme où commence la déchéance du bouton vaccinale.

[3]) Schönwerth erzählt im Bd. XVIII des Archiv f. Hyg. S. 392, dass er Tauben durch allmähliches Füttern mit kleinen Dosen Hühnercholera gegen sonst tödtliche Dosen immunisirt habe.

Auffrischungen, so muss sich die Uebung allmählich verlieren, und wenn der Keim dann wieder den Menschen befällt, so wird sich das Krankheitsbild wieder vollständig entwickeln. „Die Scharlachdisposition nimmt bei Erwachsenen zu, je länger keine Epidemie mehr vorkam, und wenn eine solche vorkommt, je grössere Ausdehnung sie dann annimmt[1]).“ Man sieht, die Beobachtungen des Klinikers stimmen genau mit diesen physiologischen Ueberlegungen überein, und ebenso, wie beim einzelnen Menschen mit seinen immerhin beschränkten Zeitverhältnissen, macht sich dieselbe Erscheinung auch im Leben der Völker bemerkbar. In seiner berühmten Abhandlung „über die nosographischen Verhältnisse Dänemarks, Islands und der Far-Oer-inseln“ schreibt Panum[2]) ausdrücklich, „dass es wenigstens für Island ein grosses Unglück ist, dass diese Krankheiten (Masern, Scharlach, Pocken, Keuchhusten) dort immer als grosse Epidemien mit längeren Zwischenräumen auftreten“. „Es ist aus diesen Betrachtungen wohl einleuchtend, dass es für die Mortalität der Bewohner eines Landes günstiger ist, wenn die Masern nie ausgehen, und nur die Kinder befallen, als wenn sie nach langen Zeiträumen in so ungeheurem Maassstabe epidemisch auftreten, kein Alter verschonen und eine ganze Bevölkerung eine Zeit lang arbeitsunfähig machen.“

Im Grunde genommen sind die Forscher gar nicht sonderlich weit von dem hier vorgetragenen Gedankengang entfernt, z. B. Metschnikoff und Roudenko in ihrer Arbeit: Recherches sur l'accoutumance aux produits microbiens[3]), und O. Hertwig[4]) betrachtet die Erscheinungen der Immunität als „Nachwirkungen der Reize der bacillären Stoffwechselprodukte, welche im Blut während längerer Zeit gleichmässig vertheilt, die Leukocyten in ihrer Organisation beeinflusst haben. Sie bestehen darin, dass nach Ent-

[1]) Gimmel, a. a. O. S. 49. These 2.

[2]) Verhandl. der physikalisch-medicinischen Gesellsch. Würzburg 1851. Bd. II. No. 19. S. 293 und 297. Dieselben Beobachtungen bei Ch. E. Pasterson, Edinb. med. Journ. December 1882. Notes on the recent epidemic of measles in Zeeland (nach Virchow-Hirsch, Jahresbericht. 1882. Bd. I. S. 379).

[3]) Annales Pasteur. T. V. p. 567.

[4]) Physiolog. Grundlage der Tuberculinwirkung. Jena 1891. S. 34.

fernung der Impfstoffe aus dem Blute die Leukocyten eine grössere Reizempfänglichkeit gegen dieselben und mithin auch gegen die Mikroorganismen, die sie produciren, für längere Zeit gewonnen haben." Und wenn Buchner[1]) die Toxine und Antitoxine „nur durch Vermittelung der Organisation des Thierkörpers" wirken lässt, „indem beide den Organismus, die Gewebe, die Zellterritorien in entgegengesetztem Sinne beeinflussen", so klingt da ganz deutlich eine physiologische Auffassung durch.

Zu dem Allem kommt noch hinzu, dass das einmalige Ueberstehen nur bei einer Anzahl von Infectionskrankheiten einen Schutz verleiht; bei anderen wird die Disposition entweder nicht geändert, oder gar noch erhöht. Nur an der Hand der Physiologie können wir hoffen, einmal diese verschiedenen Erscheinungen unter einem einheitlichen Gesichtspunkt erfassen zu lernen.

„Ich bin — mit Wunderlich[2]) — nicht der Ansicht derer, welche alles Heil in unserer Wissenschaft von der Aufspeicherung unseres Thatsachenreichthums erwarten." „Die Thatsachen, der Beobachtung, dem Experimente und Mikroskope entrissen, bedürfen geistiger Trennung und Wiedervereinigung"[3]), und wenn ich es gewagt habe, in dieser Abhandlung „an gewisse Principien der rationellen Naturanschauung zu erinnern", so war die Absicht nicht die, neue, nie gehörte Dinge zu besprechen, wohl aber Dinge, die augenblicklich vielleicht zu wenig in den Kreis der Combinationen gezogen worden sind.

[1]) Ueber Bakteriengifte und Gegengifte. Münchener med. Wochenschr. 1893. No. 24—25.

[2]) Pathologische Physiologie des Blutes. 1845. Vorrede.

[3]) Griesinger, Theorien und Thatsachen. Ges. Abhandl. Bd. II. S. 3—4.

X.

Die Milzschwellung bei Lebercirrhose.

Von Dr. R. Oestreich,
Assistenten am Pathologischen Institut in Berlin.

Die Erforschung der Lebercirrhose hat sich während der letzten Decennien mehr der Leber selbst zugewendet und diejenigen Veränderungen, welche andere Organe, besonders die Milz, durch die genannte Erkrankung erleiden, weniger berücksichtigt. Die herrschende Vorstellung, welche das Verhalten der Milz bei fibröser Hepatitis zum Theil einer secundären Pfortaderstauung, zum Theil einer Bindegewebswucherung zuschreibt, dürfte nach meiner Untersuchung dem wirklichen Zustande nicht entsprechen: der anatomische Charakter des Milztumors fordert mit Nothwendigkeit eine Aenderung der bezeichneten Auffassung.

Ich habe die Natur und die Entstehung der Milzvergrösserung bei Cirrhosis hepatis genauer geprüft und gebe im Folgenden zunächst die Mittheilung und Analyse der untersuchten Fälle. Den in den nachstehenden Protocollen etwas kürzer zusammengefassten mikroskopischen Befund der untersuchten Milz (bezw. Leber) jedes Falles habe ich stets erst nach Durchsicht einer grösseren Zahl von Schnitten festgestellt. Die Präparate wurden zum Theil mit Hämatoxylin-Eosin, zum Theil auch mit anderen Farbstoffen hergestellt; besonders häufig wurde die Färbung nach van Gieson[1]) in Anwendung gezogen. Bei der Anfertigung der zahlreichen Präparate hat mich Dr. M. Holzmann aus Berlin vielfach unterstützt.

I. Fall.

Beginnende Lebercirrhose. Weicher Milztumor (Hyperplasis pulpae lienis. Geringer Blutgehalt der Milz). Tod durch Schädelfractur.

Der Kassenbote Leopold Riedel, dessen Alter unbekannt ist, wurde am 7. Februar 1895 auf die chirurgische Klinik der Charité (Geh.-Rath Prof. v. Bardeleben) aufgenommen.

Anamnese. Patient soll am 7. Februar 1895 beim Aussteigen aus

[1]) The New York Medical Journal. 1889. 20. Juli.

einem Eisenbahnwagen auf dem Trittbrett ausgerutscht und gefallen sein. Es wird in bewusstlosem Zustande auf die chirurgische Klinik gebracht und gewinnt das Bewusstsein nicht wieder.

Status praesens (7. Februar 1895). Patient ist ein mittelgrosser Mann von kräftigem Körperbau, hat gutes Fettpolster, wenig entwickelte Musculatur, ist bewusstlos.

Auf dem rechten Tub. parietale ein handgrosses Kephalhämatom; Bruch des Schädeldaches nicht deutlich nachzuweisen. Augenlider stark mit Blut unterlaufen, verdecken die vorgetriebenen Bulbi völlig. Augenaxen nach rechts oben gerichtet, rechte Pupille ist grösser als die linke. Die rechte Iris reagirt nicht auf Lichteinfall, die linke reagirt.

Zeitweise unregelmässige klonische Muskelkrämpfe. Blutungen aus Ohr oder Nase fehlen.

Puls 66, aussetzend.

Der Urin ist frei von Eiweiss, Zucker und Blut.

Die Diagnose wurde auf Schädelfractur und Gehirnquetschung gestellt.

Weiterer Verlauf. 8. Februar Vormittags Athmung ungleichmässig. Die Augen stehen in Convergenz. Zeitweise ist tonische Starre einzelner Muskelgruppen der Extremitäten bemerkbar.

Nachmittags Athmung oberflächlich und unregelmässig.

9. Februar Morgens ½1 Uhr Exitus lethalis durch Lähmung der Athmung.

Section (12. Februar 1895). Fractura calvariae. Haemorrhagia extrameningea, intermeningea, intrameningea. Contusio cerebri regionis occipitalis hemisphaeriae dextrae. Hepatitis interstitialis proliferans (Cirrhose). Weicher Milztumor. Kein Ascites.

Fractur des Schädeldaches, welche sich in der Gegend der rechten mittleren Schädelgrube bis auf die Basis fortsetzt und eine Zerreissung der rechten Art. meningea media herbeigeführt hat. Grosser Bluterguss zwischen Dura mater und Schädeldach, der Rissstelle der Arterie entsprechend. Grössere Menge blutigen Extravasates zwischen Dura mater und Arachnoides. Vielfache hämorrhagische Infiltration der Arachnoides und der angrenzenden Theile der Gehirnsubstanz. Die den Kopf bedeckenden Weichtheile sind an mehreren Stellen stark blutig infiltrirt.

Weder am Gehirn und seinen Häuten, noch an den Knochen und Weichtheilen des Kopfes ist ein entzündlicher oder eitriger Prozess zu bemerken.

Am übrigen Körper findet sich nirgends eine Verletzung oder Fractur.

Kein Ascites.

Magen- und Darmschleimhaut blass.

Leber. Gesammtbreite 27 cm, Breite des rechten Lappens 19 cm, des linken Lappens 8 cm. Höhe des rechten Lappens 21 cm, des linken Lappens 15 cm. Grösste Dicke 10 cm.

Die Leber ist graugelblich und lässt an ihrer Oberfläche und auf der Schnittfläche gelbliche, sehr wenig prominirende Körner bemerken, zwischen

welchen eine sehr schmale grauröthliche Zwischensubstanz sichtbar ist. Die grösseren Gallenwege sind frei von Veränderungen.

Die mikroskopische Untersuchung zeigt eine unregelmässige Fettinfiltration, vielfach starke zellige Wucherung im Interstitialgewebe und sehr geringe Neubildung fibrösen Gewebes.

Milz etwas vergrössert, blassgrauroth, weich, schlaff; die Schnittfläche ist uneben, die röthlich-graue Pulpa quillt etwas über die Schnittfläche hervor. Trabekel sind in geringer Zahl sichtbar und nicht verdickt. Die wenigen bemerkbaren grösseren Gefässe sind eng. Ein Abstrichpräparat von der Schnittfläche enthält eine mässige Menge rother Blutkörperchen, farblose Blutkörperchen, Endothelien, Pulpazellen und Theile des durchaus zarten Reticulum. Die Untersuchung der gehärteten und gefärbten Milzpräparate zeigt keine Vermehrung des interstitiellen Gewebes, eine zellenreiche Pulpa mit zartem Reticulum und intacte Beschaffenheit der Follikel und Gefässe.

Die mikroskopische Untersuchung des Blutes ergab keine Abweichung.

Die Beurtheilung einzelner krankhafter Prozesse wird besonders dadurch gefördert, dass zunächst nicht diejenigen Fälle betrachtet werden, welche in späteren Stadien der betreffenden Krankheit durch dieselbe gestorben sind, sondern dadurch, dass zuerst Fälle, welche im Beginn der Affection intercurrent einem anderen Leiden erlagen, genauer untersucht werden. Sehr geeignet erscheinen Fälle plötzlichen gewaltsamen Todes, deren Ende sehr kurze Zeit nach dem Trauma erfolgte, ohne dass Wundinfection oder eine andere Complication eingetreten ist. Dann ist es möglich, den betreffenden Prozess rein in seinem Anfange zu sehen und Bestimmtes über die ersten Veränderungen anzugeben.

Dieser Forderung entspricht der mitgetheilte Fall. Es handelt sich um einen Mann, der bis zu dem angegebenen Unglücksfall seinem Berufe ohne Störung nachgegangen ist; das Krankenlager betrug nur wenige Tage. Patient hatte sich durch seinen Sturz eine mit Gehirnquetschung verbundene Schädelfractur zugezogen; er erlag den Folgen dieser Verletzung wenige Tage darauf; irgend eine complicirende Störung ist nicht eingetreten; ich weise besonders auf den Mangel jeder Wundinfection hin, welcher Umstand für die Beurtheilung des Verhaltens der Milz von Wichtigkeit sein dürfte. Die Schädelverletzung ist bemerkenswerth, weil die Art. meningea media verletzt wurde; es ist hier nicht der Ort, auf das klinische und anatomische Verhalten des

Gehirns einzugehen. Bei dem Mangel jeder vorausgegangenen klinischen Störung konnte wohl vermuthet werden, dass das Leberleiden ein beginnendes war, welches eben erst durch die Section bemerkt wurde. Bewiesen wurde diese Annahme durch die genaue anatomische Untersuchung der Leber, welche zeigte, dass der cirrhotische Prozess nur in geringem Grade ausgebildet war; die ausgedehnte zellige Wucherung, die geringe Neubildung faserigen Gewebes ergaben das den Anfangsstadien der Lebercirrhose entsprechende Bild. Mag auch in einzelnen Fällen die Angabe, ob eine Hepatitis interstitialis noch als beginnende Cirrhose bezeichnet werden soll, Schwierigkeiten begegnen: der vorliegende Fall ist ebenso wie die folgenden drei der von mir mitgetheilten Fälle zweifellos dahin gehörig. Im Allgemeinen würde ich eine beginnende Cirrhose annehmen, sobald eine ausgebildete zellige Proliferation im Interstitialgewebe und eine nur geringfügige Neubildung faserigen Gewebes nachweisbar ist.

Da erst der Anfang einer Lebercirrhose festgestellt ist, so könnte leicht behauptet werden, in einem so frühen Stadium brauche irgend eine Folgeerscheinung, z. B. Stauung im Pfortadersystem, noch gar nicht aufzutreten: dem möchte ich erwidern, dass mir nur daran liegt, festzustellen, was überhaupt in der Milz vorgeht, nicht allein, ob etwa eine Stauung des Pfortaderblutes herbeigeführt worden ist. Und in dieser Beziehung ist der Fall ergebnissreich genug. Die makroskopische und mikroskopische Untersuchung der Milz erwies eine zellige Hyperplasie der Pulpa, das Bild eines weichen Milztumors mässigen Grades, wie er z. B. den Anfangsstadien der lienalen Leukämie entspricht und als irritativer, entzündlicher Prozess aufgefasst werden muss.

Besondere Beachtung verdient der Zustand der Blutfüllung der Milz. Als das einfachste und beste Mittel zur Feststellung des Blutgehaltes erscheint mir das Abstrichpräparat. Man gewinnt durch die Zahl der anwesenden rothen Blutkörperchen sehr bald und leicht ein sicheres Urtheil über die in einer Milz vorhandene Blutmenge. Die Bestimmung der Farbe der Milzsubstanz, d. h. des Grades ihrer Rothfärbung[1]) und die Durchsicht der gehärteten und gefärbten Präparate ergänzen diese Untersuchung. In diesem Falle liess die Farbe des Organs, das

[1]) Bekanntlich ist die Milz stets roth; nur die Nüance des Roths wechselt.

Abstrichpräparat, die Untersuchung der gefärbten Objecte den Blutgehalt der Milz als einen geringen erkennen. Jedoch muss ich, auch für die folgenden Fälle, bemerken, dass die Consistenz, die Grösse und der Blutgehalt einer Milz im Leben ein anderer gewesen sein kann, als nach dem Tode gefunden wird. Oft habe ich mich davon überzeugt, dass eine intra vitam kurz vor dem Tode gefühlte Milz von deutlich wahrnehmbarer Grösse nach dem Tode bei der Autopsie um ein Merkliches kleiner war als nach der vorausgegangenen genauen Untersuchnng angenommen werden musste; es war nicht zu bezweifeln, dass sich das Volumen in der Agonie oder post mortem verändert, verkleinert hatte. Diese Verkleinerung wird durch die Entfernung einer leicht ausdrückbaren Substanz, des Blutes, bewirkt; ein Theil des Milzblutes kann sich in die abführenden Gefässe hinein entleeren. Es ist demnach nach meiner Meinung sicher, dass eine Milz im Leben blutreicher gewesen sein kann, als sie bei der Autopsie gesehen wird. Wie auch in diesem Falle der Blutgehalt der Milz im Leben gewesen sein mag (nach dem Tode war er nur mässig), der irritative Prozess der zelligen Hyperplasie der Pulpa lässt, selbst wenn viel Blut vorhanden gewesen sein sollte, durchaus nur an eine fluxionäre, entzündliche Blutfülle denken. Die Annahme einer Stauung im Pfortadersystem und in der Milz findet in der Blässe der Magen- und Darmschleimhaut und dem Fehlen des Ascites keine Stütze.

Für die Milzvergrösserung konnte, ausser der Lebercirrhose, irgend eine Ursache (z. B. Wundinfection, Bluterkrankung) nicht nachgewiesen werden.

Ich glaube daher gezeigt zu haben, dass der Milztumor dieses Falles beginnender Lebercirrhose weder durch Stauung, noch durch Bindegewebszunahme entstanden ist, dass er vielmehr eine mehr selbständige irritative Erscheinung darstellt, welche auf einer zelligen Hyperplasie der Pulpa beruht.

II. Fall.

Beginnende Lebercirrhose. Weicher Milztumor (blutreiche Milz mit hyperplastischer Pulpa). Tod durch Nierenentzündung und Lungenentzündung.

Der 58jährige Müller Karl Hörrle wurde am 22. Februar 1894 auf die III. medicinische Klinik (Geh.-Rath Prof. Senator) aufgenommen.

Anamnese. Die Eltern des Patienten sind in hohem Alter gestorben. Als Kind machte Patient zuerst Masern, im 7.—8. Jahre Scharlach, im 17.—18. Lebensjahre gastrisches Fieber durch, welches ungefähr 3 Monate gedauert hat. Seitdem war Patient vollkommen gesund. Die Beschwerden, welche ihn jetzt in das Krankenhaus geführt haben, bestanden in Luftmangel und sollen sich schon seit 6 Jahren bemerkbar gemacht haben. Sobald Patient längere Zeit gearbeitet hatte, war er erschöpft; namentlich bei tiefer Rückenlage ging ihm die Luft aus. Ausserdem klagt Patient jetzt über ein Spannungsgefühl im Bauch, welches erst seit 6 Wochen, seit 3 Wochen aber in ausgeprägterer Weise besteht; doch wird Patient hiervon weniger als von der Athemnoth belästigt.

Jede Infection wird in Abrede gestellt. Patient trinkt täglich für 30 Pf. Schnaps und 5—6 Gläser Bier (meist Weissbier).

Status praesens (22. Febr. 1894). Patient ist mittelgross, kräftig gebaut, seine Musculatur mässig stark, sein Panniculus ziemlich gut entwickelt. Die Haut ist trocken, weissgrau, im Gesicht etwas gedunsen. Die Conjunctiven sind leicht icterisch.

An beiden Unterschenkeln zahlreiche Narben, die verschiedene Grösse haben und braun pigmentirt sind. Andere mit Schorfen bedeckte Stellen (Furunkel) befinden sich über den ganzen Körper ausgesät.

Temperatur des Körpers für das Gefühl nicht erhöht.

Patient ist zur Zeit in grosser Athemnoth, man hört reichliche Rasselgeräusche während der Athemzüge bei der blossen Beobachtung des Patienten. Derselbe wirft auf Aufforderung ein schleimiges, etwas geballtes, rubiginöses Sputum aus. Bei der Athmung nimmt Patient alle unterstützenden Muskeln zu Hülfe.

Bei objectiver genauerer Untersuchung des Thorax findet man percutorisch nichts Besonderes, auscultatorisch so lautes Pfeifen, Brummen, Giemen und Schnurren, dass man von den eigentlichen Athemgeräuschen nichts mehr hört.

Herztöne sind leise, dumpf, aber rein; Herzdämpfung ist nach rechts über den linken Sternalrand etwa um zwei Finger breit ausgedehnt. Die Herzaction ist äusserst frequent.

Puls klein und leicht unterdrückbar; Arteriosklerose ist nicht nachzuweisen.

Leberdämpfung ist etwa vier Finger breit und schneidet mit dem Rippenbogen in der rechten Papllarlinie ab.

Milz ist weder deutlich zu percutiren, noch zu palpiren.

Abdomen ziemlich stark aufgetrieben und hängt, wenn Patient auf dem Rücken liegt, zu beiden Seiten sackförmig herab. Ueber dem ganzen Abdomen erhält man percutorisch gedämpften Schall. Tympanitischen Darmton hört man, wenn man den Patienten sich auf die eine Seite legen lässt, auf der entgegengesetzten Seite des Abdomens.

Patient hat eine belegte Zunge, sein Appetit ist herabgesetzt, seine Darmthätigkeit im Allgemeinen ungestört.

Im Urin findet sich Eiweiss und Blut in ziemlich reichlicher Menge.

Patient ist unklar, schwatzt ungereimtes Zeug fortwährend vor sich hin. Blutbefund normal.

Weiterer Verlauf. 23. Februar Temp. 37,7.

24. Februar. Temp. 36,7. 24stündige Urinmenge 400 ccm, spec. Gew. 1,012. Die Unklarheit nimmt zu; die Athemnoth hat, nachdem durch Wein die Herzaction angeregt ist, sich bedeutend vermindert. Das Sputum ist rein schleimig-eitrig.

25. Februar. Puls 138. Temp. Vormittags 37,3, Nachmittags 36,6. 24stündige Urinmenge 300, spec. Gew. 1,013.

26. Februar. Puls 88. Temp. Vormittags 36,2, Nachmittags 37,3. 24stündige Urinmenge 600, spec. Gew. 1,012.

Patient liegt völlig comatös und röchelnd da.

27. Februar. Exitus lethalis.

Section (1. März 1894). Diffuse Hepatisation im rothen Stadium vorzugsweise central, jedoch auch in einzelnen peripherischen Lobulis. Starke allgemeine Hyperämie der Lungen und Oedem. Dilatation des Herzens. Chronische Sklerose des Ost. aorticum und der Aorta selbst. Grosse trübe Niere. Ascites.

Cirrhose der Leber mit beginnender Granularbildung. (Mikroskopisch: Vielfach starke zellige Wucherung, geringe Menge neugebildeten streifigen Gewebes.) Intacte Beschaffenheit der Gallenwege.

Mässiger weicher Milztumor (blutreiche Milz, auf deren Schnittfläche die weiche succulente Pulpa stark hervorquillt). Die mikroskopische Untersuchung der Milz zeigt eine zellenreiche und blutreiche Pulpa und ein zartes Reticulum; nirgends findet sich eine Vermehrung des Bindegewebes. Die Follikel und die Gefässe sind unverändert.

Die Vergleichung der Krankengeschichte mit dem Sectionsergebniss des berichteten Falles liefert bestimmte Thatsachen für die Beurtheilung. Patient hat nach seiner Angabe bereits seit 6 Jahren an Athembeschwerden gelitten, welche ohne Zweifel auf die Aortenaffection zu beziehen sind. Der finale pneumonische Prozess ist ohne Fieber mit vorwiegend centraler Localisation verlaufen; ein acuter Eintritt der pneumonischen Erkrankung scheint nicht erfolgt zu sein. Das bestehende Herzleiden und die Schwächung des Körpers in Folge der chronischen Alkoholvergiftung haben den tödtlichen Ausgang der Lungenentzündung verursacht. Für die Lebercirrhose darf nach der genauen Mittheilung der Anamnese die bekannte Aetiologie des übermässigen Alkoholgenusses angenommen werden.

Die ersten Erscheinungen der Cirrhose sind etwa 6 Wochen vor dem Tode aufgetreten, indem ein Spannungsgefühl im Bauch

sich bemerkbar machte, welches jedenfalls dem sich entwickelnden Ascites entsprach. Wenn auch der Anfang der Cirrhose wahrscheinlich etwas weiter zurückliegt, so geht man doch nicht fehl, zu behaupten, dass der Prozess sicher noch nicht lange Zeit vor dem Tode bestanden hat, also ein beginnendes Leiden darstellte. Patient kam überhaupt nicht wegen der Unterleibsbeschwerden, sondern wegen der Athemnoth in das Krankenhaus. Mit dieser Feststellung stimmt der anatomische Befund durchaus überein. Die ziemlich grosse Leber bot das Bild einer beginnenden interstitiellen Erkrankung, vielfach fand sich zellige Wucherung, Neubildung fibrösen Gewebes war nur in geringem Grade sichtbar. Die granulirte Beschaffenheit der Leber war erst wenig ausgebildet. In diesem Fall musste sich feststellen lassen, wie die Milz bei beginnender Lebercirrhose erkrankt. Jedoch besteht für die Beurtheilung eine Schwierigkeit in der Anwesenheit einer Pneumonie, im Verlaufe deren die Milz afficirt werden und anschwellen kann[1]). Es ist daher wohl möglich, dass ein kleinerer oder grösserer Theil der Veränderungen in der Milz der Pneumonie, nicht der Cirrhose angehören. Es bestand ein weicher Milztumor, dessen Entwickelung auf eine zellige Hyperplasie der Pulpa zurückgeführt wurde; die Milzvergrösserung glich derjenigen Form, welche am häufigsten bei acuten Infectionskrankheiten, ferner auch im Beginne einer leukämischen Erkrankung beobachtet wird. Eine Vermehrung des Bindegewebes wurde nicht gefunden; die Follikel waren nicht verändert.

Die Milz zeigte ausserdem eine bedeutende Blutfülle, deren Charakter festgestellt werden muss. Ich glaube, dass die Beurtheilung des Wesens der Hyperämie leicht wird. Denn der Zustand des Milzgewebes, die Succulenz, die Vermehrung und zellige Proliferation der Pulpa lassen keinen Zweifel, dass ein congestiver, entzündlicher Zustand vorliegt. Irgend ein Grund, eine Stauung in der Pfortader und der Milz anzunehmen, ist nicht vorhanden, sobald nur das Vorurtheil, als müsse durch die Leberaffection eine Stauung hervorgerufen werden, aufgegeben wird. Auf den Ascites und seine Bedeutung komme ich an einer späteren Stelle zurück.

[1]) Ich habe nicht selten bei Pneumonie eine kleine Milz feststellen können.

Mögen auch Zweifel bezüglich des Antheils der Pneumonie und der Cirrhose an der Erzeugung des Milztumors dieses Falles obwalten, so viel darf mit Sicherheit behauptet werden, dass während der ersten Entwickelung der Lebercirrhose in der Milz weder Stauung noch Bindegewebsvermehrung auftritt, sondern ein hyperplastischer Prozess der Pulpa bemerkbar wird.

III. Fall.

Chronische Lungenphthise. Beginnende Lebercirrhose. Hyperplasis pulpae lienis (weicher Milztumor; keine nachweisbare Stauung im Pfortadersystem und in der Milz).

Der 53jährige Arbeiter Wilhelm Peters wurde am 5. Januar 1895 auf die III. medicinische Klinik der Charité (Geh.-Rath Prof. Senator) aufgenommen.

Anamnese. Die Mutter des Patienten ist an einem Herzleiden gestorben. Als Kind hat Patient die Pocken und im 19. Jahre eine Lungenentzündung überstanden. 1874 verunglückte er und erlitt zwei Brüche (Knie und Knöchel); an dem gebrochenen Knöchel trat seitdem mehrmals Eiterung auf. Im Uebrigen will Patient nie krank gewesen sein. Seit mehreren Jahren leidet Patient an Husten, der sich gegen den Herbst hin immer wieder von selbst verlor. Im vergangenen Jahre jedoch begann der Husten erst im September und hielt bis jetzt an. Dazu stellten sich bald Brustschmerzen, Magenschmerzen und Appetitlosigkeit ein. Es wurden mässige Mengen schwer losgehenden Auswurfs ausgeworfen.

Status praesens (6. Januar 1895). Mässig grosser, stark abgemagerter Mann von ziemlich starkem Knochenbau, sehr atrophischer Musculatur und Fettpolster. Haut schlaff und faltig. Gesichtsfarbe blass, gelblich. Patient nimmt die active Rückenlage ein. Gesichtsausdruck leidend. An der Aussenseite des rechten Unterschenkels zeigt sich eine bläuliche ausgedehnte Narbe. Der Fuss ist etwas nach einwärts gedreht, etwas geschwollen und verkürzt. Es besteht sehr starke Schwellung der Inguinaldrüsen.

Temperatur 37,2.

Herzdämpfung in normalen Grenzen, Herztöne rein, Spitzenstoss an normaler Stelle.

Puls 84, voll, Radialarterie verläuft gerade.

Thorax gut gebaut, mager. Die rechte Fossa supraclavicularis und infraclavicularis etwas stärker eingesunken, als die linke. Die Fossa ingularis stark eingesunken. Besondere Unregelmässigkeiten und Einziehungen sind nicht vorhanden. Beide Seiten betheiligen sich gleichmässig an der Athmung.

Lungengrenzen normal. Hinten rechts oben Dämpfung über dem obersten Theil der Lungenspitze, dort hört man bronchiales Athmen und spärliche Rasselgeräusche. Ferner findet man hinten beiderseits Dämpfung in den unteren zwei Dritteln des Interscapularraumes und über dieser gedämpften Stelle bronchiales Athmen, auf der rechten Seite auch Rasselgeräusche. Ueber den übrigen Theilen der Lungen besteht hinten voller

lauter Schall und Vesiculärathmen, hie und da sind auf der Höhe der Inspiration Rasselgeräusche wahrnehmbar. Vorn ist der Schall über der ganzen rechten Lunge etwas gedämpft; links ist der Schall zwischen vorderer und hinterer Axillarlinie in den unteren Partien deutlich gedämpft. Ueber der ganzen rechten Lunge, namentlich häufig in der rechten Fossa infraclavicularis sind diffus verbreitete Rasselgeräusche neben vesiculärem Athmen zu hören. Links vorn über der Mammilla im 3. Intercostalraum ist bronchiales Athmen zu hören. Ueber der gedämpften Stelle zwischen beiden Axillarlinien hört man bronchiales Athmen mit reichlichen kleinblasigen Rasselgeräuschen.

Im Sputum werden Tuberkelbacillen in reichlicher Menge gefunden.

Milz- und Leberdämpfung normal. Magengegend sehr druckempfindlich. Abdomen flach, im Uebrigen nicht druckempfindlich.

Appetit schlecht. Zunge feucht, grauweiss belegt. Oefter Erbrechen. Sensorium frei. Kopfschmerzen nicht vorhanden.

Urin röthlich-gelb, klar, spec. Gew. 1,012, frei von Eiweiss, Zucker, Indican.

Blutbefund normal.

Im weiteren Verlauf erreichte die Temperatur nur einmal die Höhe von 38,2°, blieb im Uebrigen stets unter 38,0°. Der Zustand des Patienten verschlechterte sich allmählich, unter zunehmender Schwäche erfolgte am 4. Februar 1895 der Tod.

Section (5. Februar 1895). Phthisis pulmonum ulcerosa. Bronchiectasis multiplex. Pleuritis adhaesiva. Induratio pigmentosa multiplex. Bronchitis caseosa. Cirrhosis hepatis (Hepatitis interstitialis proliferans). Gastritis polyposa. Hyperplasis pulpae lienis. Ulcera tuberculosa et follicularia intestini. Pachydermia laryngis. Laryngitis tuberculosa ulcerosa. Ascites levis. Marasmus.

Herz stark braun, klein. Rechter Ventrikel etwas weit. Klappen intact. In beiden Lungen finden sich ausgedehnte Heerde schiefriger Induration, zwischen diesen vielfach kleinere und grössere käsige Heerde. In beiden Oberlappen sind ulceröse Höhlen und einzelne Bronchiektasien sichtbar, die Bronchialschleimhaut ist geröthet. Die Pleurablätter sind an mehreren Stellen mit einander verwachsen.

Der Kehlkopf zeigt an dem hinteren Ende beider Stimmbänder Pachydermie und oberhalb des linken falschen Stimmbandes auf der hinteren Fläche der Epiglottis ein 5 Pfennigstück-grosses Geschwür.

In der Bauchhöhle geringe Menge leicht getrübter, gelblicher, wässriger Flüssigkeit.

Die Nieren sind röthlich-grau, derb, blass, ihre Oberfläche ist glatt. Die mikroskopische Untersuchung zeigt einzelne verdickte und verkalkte Glomeruli, die Untersuchung auf Amyloid fällt negativ aus.

Der Magen enthält eine extrem blasse, grauweisse Schleimhaut, welche nahe dem Pylorus einen Polypen trägt.

Die Schleimhaut des Darms ist sehr blass und zeigte vereinzelte tuberculöse d folliculäre Ulcerationen. Eine amyloide Erkrankung ist nicht nachzuweisen.

Leber. Gesammtbreite 26 cm, Breite des rechten Lappens 16 cm, des linken Lappens 10 cm. Höhe des rechten Lappens 17 cm, des linken Lappens 12 cm. Grösste Dicke des rechten Lappens 6 cm, des linken Lappens 4 cm. Die Oberfläche der Leber ist glatt, die Consistenz mässig derb. Schnittfläche glatt, gelblich-grauroth; schmale centrale braunrothe Zone, breite gelblich-graue peripherische Zone. Die Gallenwege sind ohne Abweichung.

Die mikroskopische Untersuchung ergiebt ausser einer starken Fettinfiltration und einer icterischen Pigmentirung vielfach frische Wucherung (Infiltration mit Rundzellen); Neubildung fibrösen Gewebes ist nur in sehr geringem Grade nachweisbar. Tuberkel sind nicht vorhanden.

Milz. Länge 10 cm, Breite 6½ cm, Dicke 2 cm, ist sehr weich und schlaff, die Schnittfläche ist dunkelgrauroth; auf der Schnittfläche quillt die Pulpa sehr stark hervor. Follikel sind nicht sichtbar; einzelne Trabekel sind bemerkbar. Die Kapsel ist glatt, dünn, durchscheinend.

Die mikroskopische Untersuchung zeigt ein zartes Reticulum und starken Blutgehalt. Die Pulpa enthält zahlreiche rothe Blutkörperchen und sehr viele Zellen von verschiedener Grösse und rundlicher oder länglich-rundlicher Form, von denen ein grosser Theil körniges, gelblich-bräunliches Pigment trägt. Die Follikel und die Gefässe sind intact. Das Bindegewebe ist nirgends vermehrt. Eine amyloide Erkrankung besteht nicht.

Nirgends fanden sich Zeichen von Syphilis.

Dass die objective klinische Untersuchung des gegebenen Falles keine Zeichen gefunden hat, welche auf eine Leberaffection hindeuteten, findet seine Erklärung durch das sehr frühe Stadium, in welchem der Prozess der interstitiellen proliferirenden Hepatitis stand, indem, wie mitgetheilt ist, vielfach frische Wucherung, jedoch Neubildung fibrösen Gewebes nur in sehr geringem Grade nachweisbar war. Es handelte sich um eine beginnende Cirrhose in der Fettleber eines Phthisikers, dessen Lungenleiden als ein vorgeschrittenes bezeichnet werden muss; der Tod erfolgte nach einem Zustande zunehmender Schwäche durch Herzlähmung. Da der tödtliche Ausgang zu einer Zeit eingetreten ist, als das Leberleiden noch im Beginn war, ist eine vorzügliche Gelegenheit geboten, nicht nur die initialen Vorgänge in der Leber selbst zu sehen, sondern auch, natürlich mit aller Vorsicht, welche für die Beurtheilung eines complicirten Falles bedingt wird, diejenigen Erscheinungen kennen zu lernen, welche zugleich in der Milz bemerkbar werden. Die Milz stellte sich in der Form des weichen Milztumors dar, das interstitielle

Gewebe war nicht vermehrt; es bestand eine Hyperplasie der Pulpa. Zieht man die durch den frischen Prozess (Hyperplasis pulpae) hervorgebrachte Volumenszunahme ab, so ergiebt sich, dass die Milz vorher sehr klein gewesen und die Bezeichnung „Milztumor" trotz der im Protocoll angegebenen anscheinend niedrigen Zahlen gerechtfertigt ist. Denn die Maasse, welche gewöhnlich für die Milz genannt werden [1]), sind natürlich mittlere Werthe; es ist möglich, dass die Milz eines Erwachsenen mit den Maassen Länge 10, Breite 6½, Dicke 2 trotz der absoluten Kleinheit relativ vergrössert ist. Die im Verlaufe der Phthise, besonders der chronischen mit Marasmus einhergehenden Formen, oft eintretende sehr bedeutende Atrophie und Verkleinerung der Milz war in diesem Falle vorhanden, als ein frischer Prozess nun wieder eine Vergrösserung verursachte. Die Bestimmung der Ursache dieser Pulpahyperplasie ist leicht, weil einerseits kein acuter infectiöser Prozess, keine allgemeine Miliartuberculose, kein Amyloid, keine Bluterkrankung vorlag, andererseits durch die Erfahrung feststeht, dass im Anschluss an Lebercirrhose Milzvergrösserung auftritt: der Milztumor ist daher als eine der beginnenden Cirrhose entsprechende Erscheinung zu betrachten und lehrt zugleich die genauere Art der Organveränderung, welche derjenigen bei acuten Infectionskrankheiten und im Beginn der leukämischen Erkrankung (lienale Leukämie) gleicht.

Sehr schwierig wird die Beurtheilung des Blutgehaltes der Milz. Die Milz enthielt viel Blut; es entsteht die Frage, welcher Art diese Hyperämie gewesen ist. Der irritative Prozess der Pulpahyperplasie wird bestimmend für die Feststellung, dass der wesentliche Charakter der Hyperämie ein fluxionärer ist, um so mehr, als kein Grund vorliegt, eine Stauung anzunehmen. Man muss nur nicht von vornherein glauben, dass durch Lebercirrhose eine Stauung im Pfortadersystem erzeugt werden müsse. Die Blässe der Magen- und Darmschleimhaut spricht durchaus nicht zu Gunsten eines derartigen Zustandes. Der vorhandene geringe Ascites unterstützt nach meiner Ansicht in keiner Weise die Annahme einer Stauung im Gebiete der Vena portarum, da es sich bei der Beschaffenheit der Flüssigkeit nicht um einen

[1]) Länge 12—13 cm, Breite 7—8 cm, Dicke 3 cm. Cf. H. Vierordt, Daten und Tabellen.

einfachen Stauungshydrops handelte und bei Phthise und dem Bestehen tuberculöser Darmgeschwüre eine mässige Reizung des Peritonäum häufig gefunden wird. Schliesslich muss noch erwähnt werden, dass die offenbar erst gegen das Lebensende eingetretene Erweiterung des rechten Ventrikels eine nachzuweisende Stauungswirkung nicht mehr herbeigeführt hat; weder Leber, noch Nieren, noch Haut zeigten Spuren davon, deshalb liegt auch kein Grund vor, von dieser Stelle her etwa eine Stauung in der Milz zu vermuthen.

Aus der Betrachtung dieses Falles geht also hervor, dass im Beginn einer ächten Lebercirrhose die Milz sich durch den irritativen Prozess der Hyperplasis pulpae vergrössert, dass Bindegewebszunahme nicht auftritt und keine Zeichen vorhanden sind, welche zur Annahme einer Stauung im Pfortadersystem zwingen.

IV. Fall.

Vorgeschrittene Lungenphthise. Beginnende Lebercirrhose. Weicher Milztumor (Hyperplasis pulpae; mässiger Blutgehalt der Milz).

Frau Poschmann, 63 Jahre alt, wurde am 11. März 1894 auf die III. medicinische Klinik der Charité (Geh.-Rath Prof. Senator) aufgenommen.

Anamnese. Patientin, welche aus gesunder Familie stammt, will niemals vorher krank gewesen sein. Sie hat 7 mal geboren. Seit Weihnachten (1893) klagt Patientin über heftigen Husten, den sie sich durch eine Erkältung zugezogen hatte. Allmählich stellte sich Athemnoth ein, die sich während der letzten 4 Wochen so steigerte, dass die Aufnahme in ein Krankenhaus nöthig wurde.

Der Husten ist nicht schmerzhaft, der Auswurf gering; die Klagen der Patientin beziehen sich auf ihre Athemnoth. Die Aussagen der Patientin sind mitunter so verworren und unklar, dass die gemachten Angaben möglicherweise nicht ganz dem richtigen Thatbestande entsprechen mögen.

Status praesens (12. März 1894). Mittelgrosse, kräftig gebaute Patientin von schlaffer Musculatur und geringem Fettpolster. Gesicht und Haut zeigen nichts Besonderes. Keine Exantheme und Oedeme. Temp. 38,4°.

Athmung beschleunigt, 48, mühsam, costal. Lungengrenzen finden sich vorn oben, 1½ Finger breit oberhalb der Clavicula, vorn unten am unteren Rand der 7. Rippe, hinten oben in der Höhe des Proc. spinos. des 7. Halswirbels, hinten unten am 2. Lendenwirbel. Ueber der ganzen Lunge hört man zum Theil bronchiales, zum Theil verschärftes, vesiculäres Athmen mit Giemen, Pfeifen, Schnurren und seltenen, feinblasigen Rasselgeräuschen.

Der Auswurf ist zähe, graugelblich-weiss, enthält kein Blut.

Der Puls ist beschleunigt, 128, voll; die Radialarterie etwas hart, gerade, kräftig gespannt.

Der Spitzenstoss liegt im 5. Intercostalraum, etwa handbreit vor der vorderen Axillarlinie, ist schwach fühlbar. Die Herzgrenzen sind nicht genau festzustellen; das Herz scheint nicht vergrössert. Herztöne sind sehr schwach, rein.

Die Zunge ist stark belegt, der Appetit gering, Stuhlgang träge.

Abdomen ist etwas aufgetrieben, bei Hustenstössen treten die Intestina durch die Diastase der Mm. recti bedeutend hervor. Die Palpation und Percussion des Abdomens ist nicht schmerzhaft, überall hört man lauten tympanitischen Schall.

Die Leber überragt etwa zwei Fingerbreit den Rippenbogen, der obere Rand der Leberdämpfung liegt an der 7. Rippe.

Milzvergrösserung ist nicht nachweisbar.

Urin trübe, sauer, enthält reichlich Albumen, kein Indican.

Weiterer Verlauf. 13. März. Puls 128, Respiration 50. Temp. Vormittags 39,0, Nachmittags 37,7.

Heftiger Schweiss, starke Athemnoth.

14. März. Puls 136, Respiration 50. Temp. Vormittags 37,5, Nachmittags 37,2.

15. März. Puls 124, Respiration 34. Temp. Vormittags 36,5, Nachmittags 39,0.

Mittags heftiger Frost mit folgender bedeutender Temperaturerhöhung. Steigerung der Athemnoth.

16. März. Puls 146, Respiration 52. Temp. Vormittags 39,2, Nachmittags 38,0.

Zunahme des Hustens; schlechter Schlaf.

17. März. Puls Vormittags 152, Nachmittags 134. Respiration 54. Temp. Vormittags 38,5, Nachmittags 37,3.

Grosse Athemnoth. Patientin kann nur mit Anstrengung laut sprechen. Beim Liegen bekommt sie keine Luft; sie sitzt aufrecht im Bett.

18. März. Exitus.

Section (20. März 1894). Phthisis ulcerosa pulmonum. Pneumonia caseosa multiplex lobi inferior. sinistri. Bronchitis caseosa multiplex. Hepatitis interstitialis (Lebercirrhose). Hyperplasis pulpae lienis.

In beiden Lungen ulceröse Höhlen, ausserdem vielfache Heerde käsiger Pneumonie und käsiger und fibröser Bronchitis.

Herz klein, etwas braun, intacte Klappen.

Leber etwas derb, röthlich-grau, an einzelnen Stellen leicht uneben; auf dem Durchschnitte deutlich an verschiedenen Stellen theils grauweisse, theils grauröthliche, sehr schmale Züge neugebildeten Bindegewebes sichtbar. Bei mikroskopischer Untersuchung findet sich vielfach Wucherung und eine sehr geringe Fettinfiltration; nirgends sind Tuberkel sichtbar. Die Gallenwege sind frei von Veränderungen.

Milz. Länge 14 cm, Breite 9 cm, Dicke 5 cm, etwas vergrössert, weich, succulent, dunkelgrauroth; auf der Schnittfläche quillt

die Pulpa etwas hervor. Die mikroskopische Untersuchung der Milz ergiebt die Anwesenheit vieler lymphatischer Follikel, welche ebenso wie die Gefässe unverändert sind. Das interstitielle Gewebe ist nicht vermehrt. Die Pulpa ist zellenreich. Eine amyloide Erkrankung ist nicht vorhanden.

Die mikroskopische Betrachtung des Blutes zeigt keine Abweichung.

Die Prüfung der Leber, Nieren, Darm auf Amyloid liefert ein negatives Resultat.

Zeichen von Syphilis wurden nicht gefunden.

Die Patientin, welche das Bild einer vorgeschrittenen Lungenphthise bot, liess die besonderen Erscheinungen eines Leberleidens nicht hervortreten. Erst durch die Section wurde, wie berichtet ist, eine beginnende ächte Lebercirrhose entdeckt. Besonders bemerkenswerth erscheint in diesem Falle das Verhalten der Milz. Während des Lebens konnte eine Milzvergrösserung nicht nachgewiesen werden; da die Milz nicht gefühlt wurde, ist es nicht möglich anzugeben, welcher Art ihre Consistenz intra vitram gewesen ist. Die Section zeigte einen weichen Milztumor, welcher nach dem Ergebniss der makroskopischen und mikroskopischen Untersuchung seine Entstehung wesentlich einer Zunahme der Substanz der Pulpa, einer Proliferation (Hyperplasis) der Pulpazellen verdankt. Ein gleiches Verhalten der Milz wird bekanntlich bei acuten Infectionskrankheiten und auch z. B. bei der beginnenden leukämischen Schwellung beobachtet. Die Frage, auf welche Ursache die Milzvergrösserung dieses Falles zurückzuführen ist, darf nach meiner Meinung nur in einem Sinne beantwortet werden. Denn die Lungenphthise erzeugt einen Milztumor nur unter besonderen Umständen, welche entweder durch einen mehr acuten Verlauf, oder durch Stauung vom rechten Herzen her, oder durch das Auftreten einer amyloiden Erkrankung, oder durch das Bestehen allgemeiner Miliartuberculose, oder durch irgend eine Complication gegeben werden; bei einfacher chronischer incomplicirter Lungenphthise bleibt die Milz gewöhnlich klein. Andererseits ist durch die Erfahrung festgestellt, dass sich bei der Lebercirrhose ein Milztumor entwickelt; es erscheint daher durchaus gerechtfertigt, zu urtheilen, dass eine der beginnenden Lebercirrhose entsprechende beginnende Milzvergrösserung vorgelegen hat, welche durch Hyperplasis pulpae, nicht durch Zunahme des Binde-

gewebes entstanden ist. Es bleibt nur noch zu erörtern, welche Bedeutung dem im Ganzen mässigen Blutgehalt des Organs beigelegt werden soll. Die Succulenz des Milzgewebes, die zellige Proliferation und Vermehrung der Pulpa erinnern vielmehr an eine active, entzündliche Hyperämie als an eine Stauung. Für letztere spricht, sobald man die Annahme, dass der interstitielle Prozess der Leber eine Stauung in der Milz veranlassen müsse, aufgiebt, kein zwingender Grund. Ich bin daher der Ueberzeugung, dass, wenn für diesen im Ganzen mässigen Blutgehalt des Organs eine Erklärung gefordert wird, jedenfalls der fluxionäre Ursprung als der wesentliche zu betrachten ist und kein Zeichen dazu nöthigt, an eine Stauung zu denken.

Der vorliegende Fall zeigt also, dass im Beginn der Lebercirrhose die Milz sich durch Proliferation der Pulpa in der Erscheinung des weichen Milztumors vergrössert, dass dabei zunächst weder eine Stauung noch eine Bindegewebszunahme eintritt.

V. Fall.

Vorgeschrittene (atrophische) Lebercirrhose. Weicher Milztumor (blutreiche, stark hyperplastische Pulpa; keine Zunahme des interstitiellen Gewebes). Tod durch Lungen- und Hirnödem.

Der 32jährige Maler M. Riekmann wurde am 2. Januar 1895 auf die III. medicinische Klinik (Geh.-Rath Prof. Senator) aufgenommen.

Anamnese. Die Eltern des Patienten sind todt, an einem Gewächs im Leib gestorben. Lungenkrankheiten sind in der Familie nicht vorgekommen. Als Kind will Patient nur Masern gehabt haben. Seit 4 Jahren leidet Patient an Reissen in den Füssen. Vor etwa 10—12 Wochen begann die jetzige Erkrankung mit gelber Hautfärbung; Patient konnte wenig und schwer Urin lassen. Er wurde (November 1894) in einem Krankenhaus behandelt, woselbst ihm 6 Liter Flüssigkeit aus dem Leibe abgelassen wurden; es wurde ihm gesagt, er habe Nierenentzündung. Nach dreiwöchentlicher Behandlung ging Patient wieder herum. Mitte December schwoll der Leib von Neuem immer mehr an, Schwellungen der Beine traten auf, Patient liess wenig Urin.

Patient trinkt täglich 10—20 Glas Bier und 15—20 Gläschen Schnaps.

1884 hat Patient nach seiner Angabe Gonorrhoe und ein Ulcus durum gehabt und eine Schmiercur durchgemacht.

Status und weiterer Verlauf. Temp. 37,0. Puls 96, von mässiger Spannung.

Blutbefund ohne Abweichung.

Die Diagnose wurde auf Lebercirrhose und Ascites gestellt.

3. Januar. Der Leibesumfang beträgt 121 cm. Die Punction des Abdomens entleert etwa 10 Liter einer gelblichen Flüssigkeit vom spec. Gew.

1,013, welche 2¼ pCt. Albumen und keine morphotischen Bestandtheile enthält.

4. Januar. Der Umfang des Leibes beträgt 108 cm. 24stündige Urinmenge 500 ccm, spec. Gew. 1,019.

Aus der weiteren Beobachtung des Kranken sei nur das Folgende bemerkt.

Die Temperatur hat nur einmal 38,2° erreicht, ist im Uebrigen bis zum Tode stets unter 38° geblieben; die Urinsecretion war dauernd eine geringe, die 24stündige Urinmenge betrug meist unter 500 ccm. Der Urin enthielt zeitweise Eiweiss, Blut, Gallenfarbstoff und im Sediment Cylinder.

8. Januar. Schlechter Schlaf. Starke Oedeme an beiden unteren Extremitäten. Starker Ascites.

18. Januar. Abdomen ad maximum aufgetrieben, gedämpft. Scrotum über kindskopfgross.

Punction des Abdomens, Entleerung einer gelblich-grünen, klaren Flüssigkeit.

21. Januar. Scarification des ödematösen Scrotum.

23. Januar. Puls 130, ist klein, fadenförmig. Patient fühlt sich sehr matt.

26. Januar. Das Sensorium ist nicht mehr frei.

29. Januar. Somnolenz.

31. Januar. Puls 90, klein. Patient klagt über Frostgefühl.

2. Februar. Puls 120, schwach. Pupille mittelweit, Reaction träge. Zunge braun, trocken. Patient liegt benommen da.

4. Februar. Benommenheit besteht fort.

6. Februar. Puls 72, klein. Respiration 12.

7. Februar. Puls 120. Vorige Nacht und den Tag über hat Patient geschlafen. Lippen blass. Schweiss im Gesicht.

8. Februar. Passive Rückenlage. Facies hippocratica. Athmung 24, tief.

9. Februar. Tod im Coma.

Section (11. Februar 1895). Cirrhosis hepatis. Tumor lienis. Dilatatio et hypertrophia cordis. Hyperaemia et oedema pulmonum. Nephritis parenchymatosa. Oedema leve cerebri. Ascites. Hydrops anasarca. Nirgends Zeichen von Syphilis.

Oedematöse männliche Leiche mit stark aufgetriebenem Abdomen.

Gehirn ödematös. Arachnoides stellenweise ganz leicht verdickt, sonst frei von Veränderungen.

Herz ist vergrössert, die Aortenklappen sind etwas rigide, die übrigen Klappen sind intact.

Die Lungen sind hyperämisch und ödematös.

Halsorgane sind cyanotisch.

Im Abdomen findet sich eine grosse Menge einer gelblich-grünlichen, mit Fibringerinnseln untermischten Flüssigkeit.

Magenschleimhaut ist theils fleckig schiefrig, theils blassgrau gefärbt und ist vielfach verdickt.

Darmschleimhaut überall blassgrau.

Leber. Gesammtbreite 23 cm, Breite des rechten Lappens 15 cm, des linken Lappens 8 cm. Höhe des rechten Lappens 21 cm, des linken Lappens 12 cm. Grösste Dicke des rechten Lappens 11 cm, des linken Lappens 5 cm. Die Leber ist graugrünlich, sehr hart, granulirt. Die Granula der Oberfläche sind grünlich, die tiefliegenden Partien grau. Die Schnittfläche wird zum grössten Theil durch graues hartes Gewebe eingenommen, aus welchem an einzelnen Stellen eine grünliche Gewebsmasse (Leberparenchym) in Form kleiner Granula hervortritt.

Die Pfortader ist sowohl in ihrem Stamm, als auch in den innerhalb der Leber gelegenen Aesten nicht irgendwie erweitert. Die Gallenwege sind ohne Besonderheiten.

Die mikroskopische Untersuchung der frischen Leber liess grössere und kleinere Inseln von Leberparenchym sehen, welches viel icterisches Pigment, reichlich Fett (Infiltration), an mehreren Stellen auch Kohle enthielt. Zwischen den Inseln des Leberparenchyms liegt viel faseriges Gewebe, in welchem nur vereinzelt frische Wucherung bemerkbar ist. Die mikroskopische Untersuchung der gehärteten und gefärbten Präparate der Leber zeigt eine sehr ausgedehnte Entwickelung der fibrösen Substanz, welche überall in breiten Zügen vorhanden ist.

Milz. Länge 14 cm, Breite 7½ cm, Dicke 3½ cm. Die Milzkapsel ist fleckig weisslich verdickt. Die Milz ist weich. Schnittfläche ist uneben, dunkelgrauroth. Die Pulpa, sehr weich, dunkelgrauroth, sehr succulent, quillt stark über die Schnittfläche hervor. Follikel sind nicht sichtbar. Einzelne zarte Trabekel sind bemerkbar. Die Schnittfläche zeigt nur vereinzelte, enge Gefässe.

In dem Abstrichpräparat finden sich Endothelien, rothe Blutkörperchen in reichlicher Menge, farblose Blutkörperchen, viele Pulpazellen und ein feines Reticulum.

Die mikroskopische Untersuchung der gehärteten Milz bestätigte die Anwesenheit eines überall zarten Reticulum. Das interstitielle Gewebe ist nicht vermehrt, die Pulpa zellenreich, die Follikel und die Gefässe intact.

Dieser Fall bietet ein Beispiel einer atrophischen Lebercirrhose. Zwar sind die Angaben der Anamnese nicht vollständig, zweifellos besteht die Erkrankung länger als erst seit November 1894,. Patient datirt den Anfang seiner Erkrankung von dem Zeitpunkt an, als bereits schwerere Erscheinungen auftraten. Die Frage nach der Aetiologie des Leides wird wesentlich erleichtert durch die bestimmte Angabe des Patienten, dass er dauernd dem Alkohol gehuldigt habe; wir gehen sicher nicht fehl, wenn wir eine Säufercirrhose annehmen. Patient ist im Verlaufe der Krankheit durch diese selbst gestorben. Eine com-

plicirende Affection irgend einer Art, ausser der oft bei Cirrhose anzutreffenden Nierenentzündung, war nicht vorhanden. Die Section zeigte eine sehr schwere und vorgeschrittene Erkrankung der Leber, eine ausgedehnte Entwickelung fibrösen Gewebes mit Granularbildung. Wenn irgend je, so war hier die Veranlassung für eine Stauung im Pfortadersystem gegeben; jedoch gestaltete sich der thatsächliche Befund anders, wie man nach theoretischer Erwägung hätte meinen sollen.

Es fand sich nicht die sogenannte Stauungsmilz (rothe oder cyanotische Induration), welche ja z. B. bei Herzfehlern häufig gefunden und durch ihre harte Consistenz, die geringe Vergrösserung, die schwarzrothe glatte Schnittfläche charakterisirt wird: die Milz erschien vielmehr in der Form des weichen Milztumors mit stark hyperplastischer Pulpa; es bestand ein irritativer Prozess zelliger Proliferation; das Bindegewebe war nicht vermehrt. Daraus folgt, dass auch in späteren Stadien der Cirrhose eine Bindegewebsvermehrung in der Milz nicht aufzutreten braucht.

Die Succulenz des Milzgewebes, der irritative Prozess der Pulpahyperplasie lassen die vorhandene Blutfülle des Organs jedenfalls zunächst als eine fluxionäre auffassen; für die Annahme einer Stauung spricht kein zwingender Grund, wie auch aus der weiteren Betrachtung hervorgehen wird. Die Follikel und die Gefässe der Milz waren intact.

Der festgestellte Ascites scheint auf einer Pfortaderstauung zu beruhen, ist aber keineswegs so leicht und einfach zu denken; aus dem Protocoll ist ersichtlich, dass es sich nicht um einen ganz einfachen Stauungshydrops, sondern auch um irritative Zustände handelt, dass also, selbst wenn eine Stauungswirkung zugelassen wird, sicher ein irritatives, entzündliches Moment hinzuzufügen ist[1]).

[1]) Der entzündliche Charakter des Ascites bei Cirrhose tritt mitunter sehr deutlich hervor. Als Beispiel diene der folgende Fall (Section am 30. September 1895):

51jähriger Mann. Vorgeschrittene atrophische Cirrhose; weicher Milztumor; Gastritis catarrhalis et proliferans. Schwere fibrinös-hämorrhagische Peritonitis (Darmschlingen unter einander und mit der Bauchwand durch fibrinös-hämorrhagisches Exsudat verklebt; Peritonäum frei von Geschwulstbildung).

Wichtig erscheint das Verhalten des Magens; neben den schiefrig gefärbten Partien war die übrige Schleimhaut blass, der Magen bot nicht das Bild der wohlbekannten Stauungsgastritis (Gastritis cyanotica), sondern die Erscheinung einer selbständigen produktiven Erkrankung der Magenschleimhaut, einer Gastritis proliferans. Es war nichts im Magen zu sehen, was auf eine Stauung im Pfortadersystem hätte bezogen werden müssen.

Die Blässe der Darmschleimhaut, die mangelnde Erweiterung der Pfortader, sowohl im Stamm als auch in den Aesten, machen Pfortaderstauung durchaus nicht wahrscheinlich, so dass ich glaube, davon in diesem Falle beinahe absehen zu müssen. Obgleich die Möglichkeit nicht vollständig geleugnet wird, so muss die Annahme einer derartigen Stauung jedenfalls beschränkt werden und nur dann Gültigkeit erlangen, sobald bestimmte Zeichen den Beweis für ihre Existenz liefern. Man wende nicht ein, dass man an der Leiche diese Zustände nicht mehr so beurtheilen könne; falls eine Stauung, inbesondere chronischer Natur, dagewesen ist, wird man sie auch post mortem an den Organen erkennen. In diesem Fall deutet alles darauf hin, dass irritative Vorgänge sowohl in der Milz als auch im Magen und im Bauchfell vorlagen.

Eine andere Ursache ausser der Lebercirrhose wurde für die Milzhyperplasie nicht bemerkt. Es kann daher mit Sicherheit gesagt werden, dass die Milz selbst in späteren Stadien der Cirrhose als weicher Tumor persistiren kann, dessen Grundlage in der Proliferation der Pulpa beruht. Weder Bindegewebsvermehrung noch nachweisbare Stauung muss auftreten.

VI. Fall.

Vorgeschrittene (hypertrophische) Lebercirrhose. Weicher Milztumor (Hyperplasis pulpae. Keine Zunahme des interstitiellen Gewebes). Tod durch Delirium potatorum.

Der Musiker Wilhelm Preuss (1845 geboren) ist 3 mal auf der psychiatrischen Klinik der Charité (Geh.-Rath Prof. Jolly) wegen Delirium potatorum behandelt worden.

Patient wurde zum ersten Male am 19. September 1892 aufgenommen und am 29. September geheilt entlassen.

Status praesens (20. September 1892). Kräftig gebauter Mann. Auf der Stirn mehrere Narben, welche von Säbelhieben (aus dem Feldzug 1870) herrühren.

Patient trinkt täglich 5—8 Cognacs und mehrere Glas Bier. Er stellt eine syphilitische Infection in Abrede.

Leichter Tremor der Hände.

Zunge belegt, ohne Bisse und Narben. Pupillen gleich, mittelweit, reagiren auf Licht nicht, bei der Convergenz schwach. Kniephänomen fehlt beiderseits.

Puls regelmässig, von guter Spannung. Keine Sprachstörung.

Patient wurde am 12. October 1893 wegen eines Tobsuchtsanfalles und Delirium tremens wieder in die Charité gebracht.

Status praesens (12. October 1893). Seit 8 Tagen schlechter Schlaf, seit 3 Tagen Hallucinationen.

Rechte Pupille ist grösser, als die linke; Reaction auf Licht fehlt beiderseits. Die Augenbewegungen sind frei.

Tremor der Hände.

Der Puls ist etwas beschleunigt.

Kniephänomen kann nicht hervorgerufen werden.

Bauchreflex fehlt. Cremasterreflex und Fusssohlenreflex vorhanden.

In den letzten Wochen bestanden Blasenbeschwerden, Patient musste manchmal stundenlang vergebens drücken, bis endlich der Urin sich völlig entleerte.

Patient selbst hat bemerkt, dass er nach längerem Gehen, namentlich im linken Oberschenkel, oft gar kein Gefühl mehr hat; häufig tritt auch ein taubes Gefühl in den Füssen auf.

Die Entlassung des Patienten erfolgte nach eingetretener Besserung am 24. October 1893.

Am 25. December 1893 trat Patient zum dritten Male in die Anstalt ein.

Status praesens (26. December 1893). Patient ist nicht orientirt.

Augenbewegungen frei, Pupillarreaction auf Licht fehlt.

Zunge wird gerade herausgestreckt, zittert nicht, ist frei von Bissen.

Es besteht eine grosse Empfindlichkeit der Muskeln und Nervenstämme.

Patient geräth beim Gehen oft in's Schwanken. Patellarreflex fehlt.

30. Januar. Patient klagt über den Magen. Man hört über der linken Lunge katarrhalische Geräusche.

3. Februar. Puls 92. Temp. (im Rectum gemessen) 40,2.

7. Februar. Der Leib ist stark aufgetrieben, klingt tympanitisch.

10. Februar. Schwellung und Röthung des Unterschenkels.

17. Februar. Patient ist völlig benommen. Puls sehr schlecht.

23. Februar. Tod unter den Erscheinungen der Herzlähmung.

Section (24. Februar 1894). Endoarteriitis deformans chronica. Nephritis interstitialis chronica. Oedema pulmonum. Hepatitis interstitialis chronica (hypertrophische Cirrhose). Hyperplasis pulpae lienis.

Keine Zeichen von Syphilis.

Die Untersuchung der Leber zeigt das Bild einer vorgeschrittenen Cirrhose, sehr starke, sowohl interlobuläre, als auch intralobuläre Bindegewebsentwickelung; es besteht eine ziemlich starke Fettinfiltration. Die Gallenwege sind frei von Veränderungen.

Die mikroskopische Betrachtung der Milz ergiebt einen mässigen Blutgehalt, eine zellenreiche Pulpa, ein zartes Reticulum und intacte Follikel. Die Gefässe sind nicht verändert. Das Blut bot keine Abweichung.

Die Krankengeschichte entwickelt das Bild einer chronischen Alkoholvergiftung; Patient, welcher dreimal an Delirium tremens erkrankt ist, wurde in den beiden ersten Malen gebessert, fand in dem dritten Anfall sein Ende. Der erste Anfall erfolgte im September 1892, der Tod nach 1½ Jahren im Februar 1894. Es erscheint nicht zweifelhaft, dass der Alkoholmissbrauch bereits vor dem ersten Anfall und bedeutend länger als 1½ Jahre bestanden hat, denn das Delirium tremens bricht gewöhnlich nur bei den Individuen aus, welche schon an chronischer Alkoholintoxication leiden. Auf die Erscheinungen und den Verlauf des Delirium potatorum gehe ich an dieser Stelle nicht ein. Es darf wohl darauf hingewiesen werden, dass in den Angaben der Krankengeschichte die Ursache für die vorgefundene Lebercirrhose enthalten ist, welche also auf einen mindestens 2- bis 3jährigen Alkoholmissbrauch zurückgeführt werden kann. Eine syphilitische Aetiologie ist nicht anzunehmen, weil, wie aus der Anamnese hervorgeht, eine syphilitische Infection bestimmt in Abrede gestellt worden ist, und die anatomische Untersuchung kein Zeichen, welches darauf bezogen werden konnte, entdeckt hat. Da auch diejenigen Krankheiten, welche etwas seltener in einer ätiologischen Beziehung zur Cirrhose stehen (Gallensteinsteinleiden, Malaria, Einwirkung medicamentöser Stoffe)[1]) den Patienten nicht betroffen haben, so dürfen wir diesen Fall als den reinen einer Säufercirrhose bezeichnen.

Leider liegt in Folge äusserer Umstände das Sectionsprotocoll in sehr kurzer Zusammenfassung vor und gestattet daher nur eine unvollständige Beantwortung einzelner Fragen. Da jedoch aus den vorhandenen Angaben und der genaueren mikroskopischen Untersuchung einzelne, wie mir schien, werthvolle Ergebnisse gewonnen wurden, so glaubte ich auch diesen Fall einer vorgeschrittenen hypertrophischen Cirrhose einfügen zu

[1]) z. B. Extract. filicis maris aether. Siehe E. Grawitz, Berl. klin. Wochenschr. 1894. No. 52.

müssen. Die mikroskopische Untersuchung der Leber zeigte das Bild der entwickelten Cirrhose; die ausgedehnte Neubildung fibröser Substanz sowohl zwischen, als auch innerhalb der Acini entspricht den vorgerückten Stadien der Erkrankung.

Indem ich nun zur Betrachtung der Milz übergehe, verweise ich auf den bereits mitgetheilten mikroskopischen Befund, welcher vor Allem erkennen liess, dass eine wirkliche Vermehrung des Bindegewebes, des Reticulum, der Trabekel, nicht eingetreten war. Es steht somit fest, dass auch während späterer Stadien der Cirrhose eine Bindegewebswucherung in der Milz nicht eintreten muss. Der vorliegende Milztumor war ein weicher und musste auf eine Vermehrung der Pulpa bezogen werden. Obgleich zugegeben werden muss, dass neben der Hyperplasis pulpae auch die übrigen Bestandtheile (Reticulum, Trabekel, Gefässe, Kapsel) im Ganzen (d. h. absolut) sich ein wenig vermehrt haben mögen, so erweist doch die Consistenz und die mikroskopische Untersuchung, dass diese Vermehrung nur eine sehr geringfügige gewesen sein kann: durch die relativ sehr bedeutende Zunahme der Pulpa wird die Auffassung des Prozesses entschieden. Es ist wohl möglich, dass die in den letzten Tagen beobachtete frische entzündliche Affection des Unterschenkels (erysipelatöser Natur?) einen verstärkenden Einfluss auf die Milzschwellung ausgeübt hat. Die Follikel und die Gefässe der Milz waren nicht verändert.

Der Blutgehalt der Milz war ein mässiger; aus dieser Angabe darf irgend ein bestimmter Schluss nicht gezogen werden. Wohl darf angenommen werden, dass ein wahrscheinlich grosser Theil der Blutfülle der Irritation angehört. Aber eine Stauung kann nicht mit Sicherheit ausgeschlossen werden, da einerseits bezüglich des Zustandes der Pfortader und der Unterleibsorgane ein hinreichend genauer Befund nicht gegeben ist, andererseits nicht ausgeschlossen erscheint, dass der Blutgehalt der Milz während des Lebens stärker war.

Im vorliegenden Falle kann also die Existenz einer Pfortaderstauung nicht sicher verneint werden, ist demnach als möglich zu betrachten. Die in der Milz gefundenen Veränderungen sind proliferirender, irritativer Natur, haben zur chronischen Hyperplasis pulpae geführt, während eine wirkliche Induration, Vermehrung

des interstitiellen Gewebes trotz des vorgeschrittenen Stadium der Cirrhose nicht eingetreten ist[1]).

VII. Fall.

Vorgeschrittene (atrophische) Lebercirrhose. Milztumor (Zunahme der gesammten Substanz und geringe Verdickung des interstitiellen Gewebes). Tod durch Magen- und Darmblutung.

Der 30jährige Schiffer Reinhold Bradtke wurde am 8. April 1895 auf die III. medicinische Klinik (Geh.-Rath Prof. Senator) aufgenommen.

Patient wurde in benommenem Zustande am 8. April 6½ Uhr Nachmittags der Anstalt zugeführt, trank Suppe und kam danach zu sich.

Um 12 Uhr Nachts trat eine profuse Hämatemesis ein, durch welche dicke Stücken Blutes entleert werden. Patient erhielt Morphium, eine Eisblase auf die Brust, musste Eisstücke schlucken; eine weitere Blutung trat nicht mehr ein.

Um 5 Uhr Morgens fing der Puls an auszusetzen. Trotz Campher-Aetherinjectionen, Application von Wärmeflaschen, Einhüllung in warme Decken erfolgte um 6 Uhr der Tod.

Section (10. April 1895). Hepatitis interstitialis (Cirrhose). Hyperplasis lienis. Nephritis interstitialis multiplex. Haemorrhagia intestinalis. Anaemia.

Mittelgrosser, kräftig gebauter, stark icterischer männlicher Leichnam mit eingesunkenem Abdomen.

Das Zwerchfell steht rechts im 4., links im 5. Intercostalraum.

Das Herz ist kräftig, die Klappen sind ohne Abweichung. Die Aorta ist dicht über den Klappen gelblich gefleckt.

Die mikroskopische Untersuchung des Blutes liess irgend eine Abweichung nicht erkennen.

Die Lungen sind blutarm, rechts finden sich geringfügige Adhäsionen der Pleurablätter.

Die Halsorgane sind anämisch, die Follikel des Zungengrundes sind gross.

Nieren sind derb, anämisch, zeigen vereinzelte Narben.

Der Magen enthält frische klumpige Gerinnsel; die Schleimhaut ist leicht geschwollen, gefeldert, trübe, weisslich-roth, an einzelnen Stellen diffus schiefrig gefärbt.

[1]) Einen gleichen Fall habe ich am 27. September 1895 secirt:

38jähriger Mann. Vorgeschrittene hypertrophische Lebercirrhose (ausgedehnte Neubildung fibröser Substanz, starke Vergrösserung der Leber. Gallenwege intact. Pfortader nicht erweitert, glattwandig). Im Magen und Darm katarrhalische Zustände. Icterus.

Milz: Länge 21 cm, Breite 14 cm, Dicke 7½ cm, weich, succulent. Schnittfläche blutreich, blauroth, uneben; die Pulpa quillt hervor. Trabekel dünn, zart.

Die Därme sind blau durchscheinend, mit bräunlichen Blutmassen gefüllt.

Leber. Gesammtbreite 24 cm; Breite des rechten Lappens 14 cm, des linken Lappens 10 cm. Höhe des rechten Lappens 15 cm, des linken Lappens 11 cm. Grösste Dicke des rechten Lappens 12 cm, des linken Lappens 8 cm. Die Leber ist verkleinert, überragt den Rippenrand nicht, ist gelblich-grau, sehr derb und besonders im Gebiete des linken Lappens grob granulirt. Die tiefer liegenden Stellen der Oberfläche erscheinen röthlich-grau. Auf dem Durchschnitt sind vielfach grauweisse Züge sichtbar, zwischen denen das gelbliche Leberparenchym hervorquillt.

Gallenwege ohne Abweichung.

Die mikroskopische Untersuchung der frischen Leber und der gehärteten und gefärbten Präparate ergiebt neben einer mässigen Fettinfiltration eine ausgedehnte Neubildung fibröser Substanz; frische Wucherung ist nur in geringem Grade nachweisbar.

Milz. Länge 15,5 cm, Breite 10 cm, Dicke 4,5 cm. Die Milz ist mit der Umgebung, besonders mit dem Zwerchfell durch Adhäsionen verbunden. Die Consistenz ist mässig derb, ihre Schnittfläche grauroth, fast glatt; nur einzelne Trabekel prominiren ein wenig. Zahlreiche grauweisse Follikel sind deutlich sichtbar.

Im Abstrichpräparat ist eine sehr geringe Menge rother Blutkörperchen enthalten. In den gehärteten und gefärbten Präparaten zeigte sich, dass das interstitielle Gewebe in geringem Grade vermehrt und die Gefässscheiden ein wenig verdickt sind; der Blutgehalt ist gering; die Follikel sind unverändert.

Zeichen einer syphilitischen Erkrankung wurden nicht gefunden.

Die klinische Beobachtung des Patienten konnte nur wenig feststellen; Patient kam mit einer schweren inneren Blutung und Hämatemesis in die Anstalt; sein schwerer Zustand musste zunächst davon zurückhalten, eine genauere physikalische Untersuchung vorzunehmen. Patient erlag der Blutung, und durch die Section wurde erwiesen, dass die Blutung viel grösser war als die nach aussen entleerte, allerdings auch bedeutende Masse vermuthen liess. Magen und Darm waren mit Blut gefüllt; die Quantität der gesammten Blutung kann auf mindestens 2—3 Liter geschätzt werden. Sobald eine so profuse Blutung eintritt, entwickelt sich wie bekannt, eine schwere allgemeine Anämie; dadurch wird die Beurtheilung aller derjenigen Zustände, welche sich auf Blutfüllung beziehen, bedeutend erschwert und sogar unmöglich. Daher wird in diesem Falle eine Entscheidung dar-

über, wie das Pfortadersystem sich verhalten habe, d. h. ob eine Stauung vorhanden gewesen sei, nicht leicht gewonnen werden. Freilich könnte die Blutung selbst als das Zeichen einer Pfortaderstauung angeführt werden. Dem möchte ich entschieden widersprechen; ich bin nehmlich der Meinung, dass diese parenchymatöse Magen- und Darmblutung sehr wohl fluxionärer Natur sein kann. Allerdings dürfte dabei das Pfortadersystem insofern betheiligt werden, als dasselbe in Folge fluxionärer Zustände des Magens und Darms secundär stärker gefüllt wird. Auch die öfter beobachtete Blutung aus varicösen Oesophagusvenen (Litten, Ewald) muss nicht ohne Weiteres nur einer Pfortaderstauung entsprechen, sondern der Zusammenhang kann derartig sein, dass sich zuerst fluxionäre Zustände im Magen und Darm entwickeln, durch diese mehr Blut der Pfortader zuströmt und, da das Pfortadersystem in Folge der Lebererkrankung nicht viel mehr Blut aufnehmen kann, dieses in collaterale Bahnen, z. B. in die Oesophagusvenen hinein entweicht. Unter dieser Voraussetzung dürfte die Kreislaufsstörung, welche im Pfortadergebiet auftritt, nicht als eine einfache Wirkung der Leberaffection aufzufassen, sondern zunächst auf eine fluxionäre Grundlage zurückzuführen sein. Zu dieser Auffassung werde ich wesentlich bestimmt durch das offenbare Missverhältniss zwischen Leberveränderung und intestinaler Blutung, welches ich einige Male feststellen konnte. Erst vor Kurzem sah ich wieder in einem Falle neben ganz frischer interstitieller Erkrankung der Leber (frische Wucherung geringen Grades im portalen Gewebe), durch welche ein Druck auf die Pfortaderäste kaum ausgeübt sein konnte, eine sehr schwere, profuse, schnell lethal verlaufende, parenchymatöse Blutung des Magens und Darms auftreten. Ein solcher Fall zeigt deutlich, dass die Annahme einer einfachen Stauung in der Pfortader nicht genügt, um den Eintritt jener Blutung zu erklären; es müssen Zustände activer Hyperämie und vielleicht auch Gefässveränderungen des Magens und Darms dabei betheiligt sein[1]).

Ob die vorhandene Lebercirrhose auf Alcoholismus oder irgend eine andere Aetiologie zu beziehen ist, geht weder aus

[1]) Vergl. Liebermeister, Vorlesungen über specielle Pathologie und Therapie. Bd. 5. S. 219.

der Anamnese, noch aus dem Sectionsbefunde mit Bestimmtheit hervor; so viel steht allein fest, dass ein syphilitischer Ursprung ausgeschlossen werden kann, da weder im übrigen Körper irgend ein sicheres Zeichen von Syphilis bemerkt wurde, noch auch die Lebererkrankung selbst syphilitischer Natur war. Die Leber bot das Bild einer vorgeschrittenen Cirrhose, eine Verkleinerung des ganzen Organes, Granulation der Oberfläche und starke Entwickelung fibröser Substanz. Da frische Wucherung nur in geringem Grade bemerkbar war, scheint der Prozess sich in einem Stadium des Stillstandes zu befinden.

Die Milz war vergrössert, ihr interstitielles Gewebe ein wenig vermehrt. Durch diese geringe Zunahme des interstitiellen Gewebes kann die ziemlich bedeutende Vergrösserung der Milz nicht hervorgebracht sein, um so weniger, als die Consistenz der Milz nicht derjenigen entsprach, welche den hauptsächlich durch Induration hervorgebrachten Tumoren eigenthümlich ist. Der Hauptantheil der Milzvergrösserung gehört der Zunahme der gesammten Substanz, besonders der der Pulpa, an. Die Milzschwellung muss sich also in der Weise entwickelt haben, dass zuerst eine Zunahme der gesammten Substanz der Milz, speciell der Pulpa, erfolgte und später jene geringfügige Verdickung des interstitiellen Gewebes als ein neues Ereigniss hinzutrat. Das Wesen aller dieser Prozesse ist zweifellos irritativ, proliferirend, activ.

Aus der Betrachtung dieses Falles ergiebt sich also Folgendes. Ob Pfortaderstauung bestanden hat, ist nicht zu entscheiden; die intestinale Blutung ist als ein Beweis dafür nicht anzusehen. In der Milz liegen irritative Prozesse vor, welche zur Zunahme der gesammten Substanz, besonders der Pulpa, später zu einer Verdickung des Reticulum geführt haben. Es kann demnach während späterer Stadien der Lebercirrhose in der Milz eine Induration eintreten, nachdem vorher eine Vergrösserung durch Pulpahyperplasie vorausgegangen ist.

VIII. Fall.

Vorgeschrittene (atrophische) Lebercirrhose. Indurativer Milztumor (Zunahme der gesammten Substanz und Vermehrung des interstitiellen Gewebes). Tod durch Herzlähmung.

Der 46jährige Weber Carl Gruetzke wurde am 21. April 1894 auf die II. medicinische Klinik (Geh.-Rath Prof. Gerhardt) aufgenommen.

Anamnese. Die Eltern des Patienten sind todt, der Vater starb in frühester Kindheit des Patienten, die Mutter vor wenigen Jahren an Altersschwäche. Zwei Geschwister leben.

Patient lernte von vornherein das Weberhandwerk, war theils in Berlin, theils in Potsdam, theils in Straussberg. Der Verdienst war schlecht, er konnte sich nur kümmerlich ernähren. Patient lebt seit 13 Jahren nicht mehr mit seiner Frau zusammen. Kinder sind nicht vorhanden.

Von Kinderkrankheiten weiss Patient nichts; etwa 1874 hatte er Tripperbubo (er nennt es syphilitisch), etwa 1884 lag er wegen einer Brandwunde 14 Tage in der Charité. 1886 wurde er wenige Tage an Krätze behandelt.

Vor etwa 11 Wochen, im Februar, merkte Patient, dass sein Leib anschwoll und Schmerzen darin auftraten; sein Gesicht wurde ganz gelb. Er ging in's Krankenhaus in Jüterbog, wo er auf Leberkrankheit behandelt wurde; nach 6 Wochen trat bedeutende Besserung ein. Er war hierauf 1½ Wochen ausserhalb des Krankenhauses, dann fingen die Schmerzen und die Schwellung in verstärktem Maasse an; Patient ging erst wieder für kurze Zeit in dasselbe Krankenhaus zurück, wo ihm 2 mal (11. April, 19. April) Wasser (6—7 Liter) abgelassen wurde, und begab sich bald darauf nach Berlin in die Charité.

Patient trinkt täglich für 20—30 Pf. Schnaps und einige Glas Bier.

Der Appetit ist genügend. Das Durstgefühl ist sehr gesteigert. Der Schlaf ist ziemlich schlecht. Der Stuhlgang ist regelmässig.

Status praesens (21. April 1894). Patient ist ein mittelgrosser Mann von schwachem Knochenbau, atrophischer Musculatur, geringem Fettpolster und nimmt die active Rückenlage ein.

Das Gesicht ist mager, leicht gebräunt, zeigt alte Pockennarben.

Die Conjunctiven sind leicht icterisch, blass, die Lippen leicht cyanotisch.

Die Haut des Körpers fühlt sich dünn, trocken, wenig elastisch, gleichmässig warm an; an den Unterschenkeln und auf dem Thorax sieht man zahlreiche pigmentirte Flecke.

In der linken Unterbauchseite, zwei Finger breit unter Nabelhöhe, liegt eine Punctionsstelle, neben dieser, zwei Finger breit nach aussen eine zweite. Es besteht ein wallnussgrosser Nabelbruch.

Die Haut des Abdomens ist dünn, glänzend, straff gespannt.

Exantheme oder Oedeme sind nicht vorhanden.

Die Cervicaldrüsen sind erbsengross und hart. In der linken Leistenbeuge finden sich bis kleinbohnengrosse, in der rechten über haselnussgrosse indolente Drüsen.

Auf dem Kreuzbein bemerkt man neben einander drei 10 Pfennigstückgrosse, lebhaft geröthete Stellen mit linsengrossen Substanzdefecten in deren Mitte.

Auf der linken Schulter ist eine alte, markstückgrosse Brandnarbe sichtbar.

Pupillen sind gleich weit, reagiren auf Licht und Accommodation. Das Sensorium ist frei. Kopfschmerzen und Schwindel sind nicht vorhanden. Die Zunge wird gerade herausgestreckt, zittert leicht. Es besteht Tremor manuum.

Haut- und Patellarreflexe sind vorhanden. Zeitweise tritt Kribbeln in den Händen auf. Sensibilitäts- und Motilitätsstörungen fehlen.

Das Zwerchfell steht am oberen Rande der 4. Rippe.

Die Grenzen der Herzdämpfung liegen am oberen Rande der 3. Rippe, am linken Sternalrand, etwas nach innen von der Mammillarlinie und am unteren Rand der 5. Rippe. Der Spitzenstoss findet sich im 5. Intercostalraum in der Mammillarlinie. Die Herztöne sind rein; der 2. Pulmonalton ist accentuirt.

Der Puls ist mässig kräftig, regelmässig, beschleunigt, etwas hart. Die Radialarterie ist weichwandig, nicht geschlängelt.

Die Untersuchung des Blutes ergiebt keine Abweichung.

Man hört überall guten Lungenschall und reines Vesiculärathmen. Beiderseits hinten hört der Schall 2—3 Finger breit unterhalb des Angulus scapulae auf. Ueber dem Dämpfungsbezirk ist Pectoralfremitus nicht vorhanden.

Das Abdomen ist sehr stark aufgetrieben, zeigt einen Umfang von 93,5 cm und Fluctuation. In den oberen Theilen des Abdomens ist der Schall tympanitisch und zwar in der Rückenlage bis zur Mammillarlinie, in der Mittellinie bis 8 cm unterhalb des Nabels; von da ab besteht Dämpfung. In der Seitenlage hellt sich der Schall der anderen Seite auf.

Die Leberdämpfung reicht bei linker Seitenlage in der rechten Mammillarlinie bis zum Rippenbogen, ist in der Sternallinie und in der linken Mammillarlinie durch Percussion nicht festzustellen.

Die Milzdämpfung reicht vom oberen Rande der 8. Rippe bis zum Rippenbogen und etwas über die Costo-articularlinie nach vorn.

Urin: 24stündige Menge 1000 ccm, spec. Gew. 1,027, ist frei von Eiweiss und Gallenfarbstoff.

Weiterer Verlauf. 24. April. Patient klagt über Schlaflosigkeit.

25. April. Reibegeräusch am Nabel. 24stündige Urinmenge 800 ccm, spec. Gew. 1,030.

30. April. Allmählich hat sich Oedem der Beine und des Scrotum entwickelt.

Puls 100, Respiration 30.

24stündige Urinmenge 900 ccm, spec. Gew. 1,030.

2. Mai. Bei der laryngoskopischen Untersuchung wird nichts Abnormes bemerkbar. Es besteht starker Foetor ex ore. Die Mundschleimhaut ist aufgelockert, das Zahnfleisch geschwollen.

24stündige Urinmenge 500 ccm, spec. Gew. 1,030.

3. Mai. Der Kranke klagt über Athemnoth. Körpergewicht 62,5 kg.

Vitale Capacität 1300 ccm.

4. Mai. Klinische Vorstellung des Patienten durch Herrn Geh.-Rath Prof. Gerhardt: Es liegt eine Flüssigkeitsansammlung im Cavum peritonaei vor. Gegen Tuberculose des Peritonäum

spricht der fieberlose Verlauf, das Fehlen von Husten und das Freisein der Lungenspitzen. Primäre miliare Carcinose des Bauchfells wird ausserordentlich selten beobachtet und ist kaum mit Sicherheit zu diagnosticiren. Ascites kommt vor bei allgemeinen Kreislaufsstörungen und bei Störungen im Pfortadergebiet. Erstere sind hier ausgeschlossen, da die hier vorliegenden Oedeme der unteren Extremitäten sowohl nach Angabe des Patienten, wie nach der Beobachtung der Station erst später entstanden sind und wohl durch den Druck des Ascites bedingt werden.

Es muss also eine Störung im Pfortadergebiet vorliegen. Gegen Pfortaderverschluss spricht der langsame Verlauf, dabei entsteht ein Ascites vom Umfang wie dieser innerhalb so vieler Tage als hier Wochen nöthig waren. Wir haben es hier mit einer Behinderung im Pfortaderkreislauf, mit einer Verengerung des Querschnitts der Lebercapillaren zu thun. Diese kann basiren auf Syphilis, Carcinom, am häufigsten auf der interstitiellen Hepatitis (Lebercirrhose, granulirte Leber).

Ascites macht Druckerscheinungen; durch den Druck der Flüssigkeitsmasse nach allen Seiten hin entstehen Hernien, wie hier die Nabelhernie. Am meisten wirkt der Druck auf's Zwerchfell; dieses wird hoch gedrückt, flacher; das Herz wird ebenso hinaufgedrängt, es entsteht Athemnoth.

Milzschwellung, auf Stauung beruhend, ist immer vorhanden. Sie fehlt scheinbar, wenn die Milz verlagert ist, fehlt, wenn die Milzkapsel durch andere Prozesse verdickt, eine Ausdehnung des schlaffen Milzgewebes nicht zulässt. Sie verschwindet bei starker Dysenterie.

Icterus fehlt meistens, doch findet sich dafür ein graubräunliches Colorit der Haut. Der Harn enthält keinen ächten Gallenfarbstoff, hier auch kein Hydrobilirubin.

Nach der Punction findet man den Leberrand knorplig-hart, umklappbar, höckrig.

Es liegt hier nur geringer Potus vor, so dass die Aetiologie und auch die Diagnose als noch nicht sicher hinzustellen ist.

Therapie: Punction, Diuretica.

4. Mai. Patient erbricht etwa 100 ccm einer hellgrünen Flüssigkeit, in der weder Salzsäure, noch Gallenfarbstoff nachzuweisen ist.

24stündige Urinmenge 500 ccm, spec. Gew. 1,028.

5. Mai. Punction des Abdomens. Entleerung von 8 Liter einer hellgelben, trüben, stark eiweissreichen Flüssigkeit. An geformten Bestandtheilen enthält dieselbe wenige rothe und weisse Blutkörperchen und einzelne platte Epithelien.

Die Leber ist nach der Punction als harter, glatter Tumor zu fühlen.

6. Mai. Patient fühlt sich heute wohl, es besteht keine Dyspnoe.

24 stündige Urinmenge 300 ccm, spec. Gew. 1,029.

Puls 140, klein, regelmässig, Respiration 28. Körpergewicht 54,5 kg.

7. Mai. Das Exsudat ist in schnellem Ansteigen begriffen. Patient hat starke Durchfälle. Puls ist sehr beschleunigt, ziemlich klein, jedoch von ziemlich guter Spannung. 24stündige Urinmenge 100, spec. Gew. 1,030.

8. Mai. Puls 150, sehr klein, unregelmässig. Respiration 40. Patient ist benommen. Urin wird gar nicht gelassen.

Ascites hat sich wieder gleichmässig ausgebreitet und ist die Dämpfungslinie wieder eine horizontale.

Exitus lethalis.

Section (10. Mai 1894). Cirrhosis hepatis. Nephritis parenchymatosa. Tumor lienis. Hyperaemia et Oedema pulmonum. Myocarditis parenchymatosa. Peritonitis chronica adhaesiva, recens fibrinosa (Omentitis chronica). Carcinoma curvaturae minoris ventriculi. Hydrops ascites.

Männliche Leiche von mittlerer Grösse. In der Mittellinie oberhalb der Symphyse eine Punctionsöffnung.

Die oberflächlichen Venen des Abdomens schimmern als breite, schmutzigrothe Streifen durch.

Das Zwerchfell steht links am oberen Rand der 5. Rippe, rechts am oberen Rand der 3. Rippe.

Die Lungen retrahiren sich stark. Beiderseits Adhäsionen zwischen den Pleurablättern.

Im Pericard eine roth gefärbte Flüssigkeit. Das Herz entspricht der Grösse der Faust, Vorhöfe stark mit Blut imbibirt, ebenso die grösseren Gefässe. Rechter Ventrikel etwas weit, Musculatur blass, Endocard imbibirt. Linker Ventrikel contrahirt, Musculatur sehr blass, stark getrübt. Die Klappen zeigen links kleine fleckige Verdickungen.

Pleura pulmonal. sinistr. vielfach verdickt, mit leichtem sehnigem Glanz. Die linke Lunge blutreich, ödematös, überall lufthaltig. Die rechte Lunge verhält sich wie die linke, nur an der Basis ist ein schmaler Streifen atelektatisch.

Adit. ad laryngem stark ödematös, cyanotisch.

Abdomen stark vorgewölbt, bei Eröffnung entleert sich klare hellgelbe Flüssigkeit, etwa 3—4 Liter. In der Tiefe des kleinen Beckens ist die Flüssigkeit mit Flocken durchsetzt. Die Oberfläche des Darms zeigt ganz feine graue Beschläge; Oberfläche nicht ganz glatt.

Peritonaeum parietale ist stark fleckig geröthet, durch das Messer lässt sich eine etwas trübe flockige Masse abstreifen. Das Netz bildet einen rundlichen Strang am unteren Rand des Col. transvers.

Linke Niere klein, Kapsel ohne Substanzverlust abzuziehen, Oberfläche glatt, blassgrauroth; Rindensubstanz ziemlich breit, stark getrübt. Markkegel schwach anämisch. Rechte Niere verhält sich wie die linke.

Magen ziemlich klein, Wand verdickt, Schleimhaut zum Theil fleckig schiefrig gefärbt. 4 cm vor dem Pylorus findet sich an der kleinen Curvatur ein flaches, noch nicht wallnussgrosses Gewächs; in dessen Umgebung sieht man kleine Verdickungen. Beim Aufschneiden erkennt man, dass der Tumor wesentlich der Schleimhaut angehört, sich mit der Submucosa über die Muscularis verschieben lässt.

Der Darm ist blass.

Leber. Gesammtbreite 15 cm, Breite des rechten Lappens 13 cm, des linken Lappens 2 cm. Höhe des rechten Lappens 14 cm, des linken Lappens 3½ cm, Dicke des rechten Lappens 8 cm, des linken Lappens 1½ cm.

Die Gallenblase überragt den Leberrand. Der rechte Lappen ist bedeutend grösser, als der linke. Die Oberfläche der Leber ist theils gekörnt, theils glatt; an diesen letzteren Partien ist die gemeinsame Kapsel weisslich, sehnig verdickt. Auf dem Durchschnitt erscheint die Substanz etwas undeutlich marmorirt; es wechseln etwas tiefer liegende gtaue Züge mit prominenten schmutzig-gelblichen Partien.

Die Gallenwege sind intact.

Die mikroskopische Untersuchung der Leber zeigt eine ausgedehnte, interacinöse und stellenweise intraacinöse Bindegewebsentwickelung; das Leberparenchym erscheint vielfach inselförmig. In dem interstitiellen Gewebe besteht eine starke zellige Infiltration (Wucherung).

Milz stark vergrössert, ziemlich derb, Kapsel verdickt, mit der Umgebung verwachsen. Schnittfläche ist glatt, dunkelgrauroth. Die mikroskopische Untersuchung ergiebt, dass das interstitielle Gewebe (Reticulum, Trabekel und die Gefässscheiden) deutlich vermehrt ist. Die Follikel sind intact; der Blutgehalt der Milz ist mässig.

Bei der klinischen Vorstellung des Patienten hat Herr Geh.-Rath Prof. Gerhardt alle diejenigen Gesichtspunkte zusammengefasst, welche für die Diagnose und Beurtheilung des Krankheitsfalles entscheidend werden, so dass ich nicht vermöchte, etwas Wesentliches hinzuzufügen. Am Tage nach der klinischen Vorstellung wurde die Punction des Abdomen vorgenommen, nun konnte durch Palpation der Leber die vielleicht noch ein wenig zweifelhafte Diagnose gesichert werden. Patient ging sehr bald darauf unter den Erscheinungen der Herzlähmung zu Grunde, nachdem sich noch vorher die Bauchhöhle innerhalb weniger Tage wieder angefüllt hatte. Die Section bestätigte zunächst die gestellte Diagnose; es wurde eine vorgeschrittene atrophische

Lebercirrhose angetroffen, die Leber war verkleinert und bot der mikroskopischen Untersuchung das Bild, welches den späteren Stadien der Krankheit entspricht. Der Prozess hatte noch keinen Abschluss erreicht, die überall festgestellte, sehr starke, zellige Infiltration des Gewebes liess erkennen, dass noch ein weiteres Fortschreiten hätte erwartet werden können.

Ausserdem fand sich im Magen ein beginnendes Carcinom der kleinen Curvatur. Das frische Stadium der Entwickelung und das Hervortreten der Symptome der Lebererkrankung hatten irgend ein Zeichen, welches darauf hingewiesen hätte, nicht bemerken lassen. Der Mangel an Salzsäure im Erbrochenen dürfte vielleicht auf den Krebs zurückgeführt werden. Metastasen waren nicht vorhanden.

Durch die Anwesenheit des Magenkrebses wird die Betrachtung der Veränderungen des Peritonäum bedeutend erschwert. Denn, weil es bekannt ist, dass sich im Gefolge krebsiger Geschwülste des Magens oft chronische Peritonitis entwickelt, wird für diesen Fall in der Beschaffenheit der Flüssigkeit und des Bauchfells selbst keine Entscheidung darüber geliefert werden können, welcher Art die Flüssigkeitsansammlung in der Bauchhöhle bei Lebercirrhose allein ist.

Die Untersuchung der übrigen Abschnitte des Pfortadersystems, des Magens und Darms, zeigte nichts, was auf eine Stauung hätte bezogen werden müssen.

Sehr wichtig erscheint mir das Verhalten der Milz. Dieselbe war beträchtlich vergrössert und zeigte eine deutliche Vermehrung des interstitiellen Gewebes. Jedoch darf nicht die ganze Veränderung der Milz allein auf jenes neugebildete Bindegewebe bezogen werden, denn einerseits war die Masse dieses Bindegewebes nicht reichlich genug, um jene bedeutende Schwellung zu erklären, und die Consistenz nicht diejenige, welche einer vorgeschrittenen Induration entspricht, andererseits ergab sich aus den mikroskopischen Präparaten, dass neben der Zunahme des interstitiellen Gewebes auch eine hyperplastische Entwickelung der Pulpa erfolgt sein muss. Es dürfte also der Gang der Entwickelung etwa folgender gewesen sein. Zuerst ist jedenfalls eine ziemlich starke Vergrösserung der Milz durch Hyperplasis pulpae eingetreten, erst secundär ist jene Induration, Ver-

mehrung des interstitiellen Gewebes hinzugekommen. Ob eine Stauung in der Milz bestanden hat, muss als zweifelhaft gelten, jedenfalls deutete kein Zeichen mit Nothwendigkeit auf die Existenz einer solchen hin; es ist aber auch nicht möglich, sie mit Sicherheit auszuschliessen. Durch eine so schwere und lange dauernde Lebercirrhose wäre wirklich genügend Zeit und Gelegenheit zur Erzeugung einer Stauung gegeben, falls sich eine solche überhaupt entwickelt. Wenn wir nun trotzdem keineswegs die erwartete Stauung so klar und deutlich vorfinden, vielmehr zweifeln müssen, ob sie überhaupt angenommen werden soll, dann darf wohl mit Recht gefolgert werden, dass eine Stauung in der Milz entweder gar nicht oder nur in geringem Grade zu Stande kommt. Eine stärkere Stauung, wie sie vielleicht nach theoretischer Ueberlegung vermuthet werden könnte, besteht thatsächlich nicht.

Indem ich das Resultat der Untersuchung zusammenfasse, bemerke ich, dass auch während der späteren Stadien der Cirrhose eine nachweisbare Stauung in der Milz nicht aufzutreten braucht. Die Milzschwellung dieses Falles vorgeschrittener Cirrhose beruht auf einer primären Zunahme der gesammten Substanz, vornehmlich der Pulpa, und einer secundären Induration.

Nach dieser ausführlichen Mittheilung verschiedener Fälle ächter Cirrhose muss ich noch zur Betrachtung einiger anderer Zustände übergehen, über welche ich mehr zusammenfassend berichten möchte. Das Ergebniss der Untersuchung mehrerer syphilitischer Cirrhosen (Hepatitis interstitialis gummosa) erscheint mir bezüglich der Milz ohne Werth, weil durch den syphilitischen Prozess, gleichviel ob die Leber afficirt ist oder nicht, die Milz allein in der Form der Splenitis fibrosa et gummosa betroffen sein kann (ich habe zufällig im letzten Jahr 3 Fälle derart bei Erwachsenen gesehen). Auch die z. B. bei Herzleiden sich entwickelnde Stauungsleber mit Bindegewebsvermehrung habe ich geglaubt, besser ausschalten zu müssen, da unter diesen Umständen das Bild einer reinen Leberaffection mit ihren Folgezuständen entfällt. Dagegen habe ich zur Ergänzung meiner Arbeit sogenannte Stauungsmilzen untersucht, welche ihre Entstehung einer schweren allgemeinen, entweder acuten (z. B. im epileptischen Krampfanfall)

oder chronischen Stauung (z. B. im Verlauf der Myocarditis, der Herzfehler u. s. w.) verdankten. Ich kann nur constatiren, dass derartige wirkliche Stauungsmilzen sich durch die Grösse, die Consistenz, den Blutgehalt, die Beschaffenheit der Schnittfläche und des Abstrichpräparates, den Zustand der Pulpa sehr wesentlich von der bei Lebercirrhose gefundenen Milz unterscheiden. Ich will hinzusetzen, dass die erste Anregung zu dieser Arbeit am Sectionstisch entstand aus der Beobachtung, dass die Milz der Cirrhotiker und die wohlbekannte Stauungsmilz der Herzkranken bedeutende Differenzen darboten. Die durch chronische Stauung veränderte Milz[1]) zeigt im Allgemeinen eine geringe Vergrösserung, harte Consistenz, schwarzrothe, feuchte, glatte Schnittfläche, deren Abstrichpräparat eine ausserordentlich grosse Zahl rother Blutkörperchen, eine relativ geringere Menge farbloser Elemente enthält. Mikroskopische Präparate zeigen die sehr starke Anfüllung des Organs mit Blut. Anders verhält sich die Milz bei Cirrhose. Die meist bedeutendere Vergrösserung, die weiche oder mässig derbe Consistenz, die sehr feuchte, succulente, graurothe Schnittfläche, die Beschaffenheit der Substanz und des Abstrichpräparates sind in der speciellen Schilderung der einzelnen Fälle erwähnt worden; indem ich im Uebrigen auf das dort Mitgetheilte verweise, muss ich nur einen Punkt noch etwas stärker betonen. Die Grösse des Milztumors bei Lebercirrhose ist oft eine sehr, mitunter sogar so beträchtliche, dass die Milz beinahe stärker afficirt erscheint, als die Leber: diese Thatsache allein zeigt bereits, dass die Milzvergrösserung eine durchaus selbständige (produktive), nicht auf Stauung beruhende Erscheinung darstellt. Der wiederholt eintretende Wechsel in der Grösse des Milztumors darf nicht blos auf vermehrte, bezw. verminderte Blutfüllung bezogen werden, da auch hyperplastische Zustände der Pulpa sehr schneller Veränderung unterliegen können, was durch die Beobachtung der Milz[2]) bei infectiösen Erkrankungen bekannt ist.

Aus dem Vergleich der Stauungsmilz mit der Milz der Cirrhotiker folgt, dass eine Stauung vom Herzen oder den Lungen

1) cf. Nicolaides, Dieses Archiv. Bd. 82.

2) Die Lymphdrüsen verhalten sich ähnlich.

her wirklich stauungerregend auch auf die Milz wirkt, offenbar aus dem Grunde, weil der ganze Kreislauf betroffen ist, während jene Partialhemmung in der fibrös entarteten Leber durchaus nicht nothwendig Stauung in der Milz erzeugt, da dem Pfortadersystem viele Collateralbahnen zur Verfügung stehen.

Ich habe in der Analyse einzelner Fälle genauer dargelegt, dass man eine vorhandene Hyperämie der Milz mit besonderer Vorsicht prüfen muss und erst unter sorgfältigster Berücksichtigung aller Umstände den Charakter der Hyperämie bestimmen darf. Sehr wichtig für diese Entscheidung wird neben der Beschaffenheit der Milz selbst die Betrachtung des Magens, Darms und Peritonäum. Auch dabei hat sich mir ergeben, dass vieles, was einfach der Stauung zugeschrieben wird, irritativer Natur ist. Bezüglich der Magen- und Darmblutung habe ich diese Ansicht bereits zu begründen versucht; ferner habe ich gezeigt, dass die vorgefundenen Veränderungen des Magens active, proliferirende sind, welche von den durch wirkliche Stauung hervorgerufenen, bekannten cyanotischen Katarrhen abweichen. Die Erklärung des Ascites bei Lebercirrhose ist nicht einfach, weil dieser offenbar ein Grenzgebiet zwischen mechanischem und irritativem Hydrops darstellt; wenn auch nicht etwa geleugnet werden soll, dass Stauung in der Pfortader Ascites hervorruft, so muss doch anerkannt werden, dass deutlich irritative Zustände des Peritonäum hinzutreten.

Bei Leberkrebs ist die Milz stets klein anzutreffen, trotzdem die Gelegenheit zur Ausbildung wirklicher Stauungszustände in dem Pfortadergebiet, wie ich gesehen habe, durchaus nicht fehlt. Selbst Fälle von Verschluss des Pfortaderstammes durch Compression u. s. w. erzeugen nicht eine einfache Störung der Circulation, sondern führen ebenfalls die Entwickelung irritativer Prozesse in der Milz herbei, so dass sich Zustände wahrer Stauung mit denen der Irritation vermischen. Als Beispiel diene der folgende Fall.

39jähriger Mann. Ulcus ventriculi. Schwere Perigastritis und Perihepatitis mit Compression des Pfortaderstammes.

Milz: Länge 18 cm, Breite 12 cm, Dicke 7 cm, weich, Schnittfläche blauroth, feucht, leicht uneben; die Pulpa quillt etwas hervor. Die Trabekel sind zart.

Ausser der mit Recht zu erwartenden venösen Hyperämie bestand auch in diesem Falle ein hyperplastischer Prozess der Pulpa.

Schliesslich muss ich erwähnen, dass in den späteren Stadien der Cirrhose die Milz zuweilen klein und total atrophisch gefunden wird. Die Verkleinerung ist nicht etwa auf eine Retraction neugebildeten Bindegewebes zu beziehen, sondern entspricht einer ächten Atrophie des Parenchyms, der Pulpa, welche früher vielleicht hyperplastisch gewesen sein mag.

58jähriger, ziemlich gut genährter Mann. Vorgeschrittene atrophische Lebercirrhose. Atrophia lienis. Pleuropneumonia fibrinosa lobi inf. dextr. Oedema pulmonum. Nephritis parenchymatosa. Dilatatio et hypertrophia cordis. Myocarditis parenchymatosa.

Milz auffallend klein, ein wenig derb, Kapsel im Allgemeinen zart, nur an wenigen Stellen weisslich verdickt. Die Schnittfläche ist uneben, die Trabekel sind dünn und prominiren. Die Pulpa ist roth und stark atrophisch.

Nachdem im Vorhergehenden bereits mancherlei in Folge der Besprechung der verschiedenen Fälle berührt werden musste, bedarf es jetzt einer kurzen Zusammenfassung der gewonnenen Ergebnisse. Das Verhalten der Milz ist, wie ich bewiesen zu haben glaube, nicht in allen Stadien der Cirrhose ein gleiches; diejenigen Autoren, welche sich allein mit vorgeschrittener Cirrhose beschäftigt haben, müssen zum Theil zu anderen Resultaten, als ich gelangt sein. Ich habe an einer früheren Stelle schon betont, dass unbedingt auch Fälle beginnender Cirrhose untersucht werden müssen. Die Angaben der einzelnen Autoren bezüglich der Beschaffenheit der Milz bei Cirrhose lauten aus dem eben erwähnten Grunde recht verschieden.

v. Jürgensen (Lehrbuch der speciellen Pathologie und Therapie) bemerkt:

Die Milzschwellung beträgt gewöhnlich nur das Einundeinhalb- bis Dreifache der normalen Grösse, und beruht neben der Anhäufung von Blut auf Hyperplasie.

Liebermeister äussert sich, wie folgt (Vorlesungen über specielle Pathologie und Therapie. Bd. 5. S. 214):

Die Vergrösserung beruht hauptsächlich auf einer Vermehrung des interstitiellen Bindegewebes: das wuchernde Gewebe zeigt aber auffallender Weise

wenig Neigung zu nachträglicher Schrumpfung. Die Milz ist von fester, derber Consistenz, auf dem Durchschnitt von dunkler Farbe.

Die Vergrösserung der Milz ist im Wesentlichen als ein der Bindegewebswucherung in der Leber analoger Vorgang anzusehen; doch mag auch die Stauung in der Milzvene zu der Vergrösserung beitragen. Dass aber die Milzvergrösserung nicht etwa, wie man häufig angenommen hat, ausschliesslich von der Stauung abhängig ist, ergiebt sich schon daraus, dass sie auch vorhanden ist in Fällen, in welchen eine wesentliche Stauung im Pfortadergebiet nicht besteht.

Strümpell sagt (Spec. Pathologie und Therapie. 8. Aufl. 1894. Bd. II)

S. 251 (Laënnec'sche Cirrhose):

Neben dem Ascites ist das wichtigste von der Stauung im Pfortadergebiet abhängige Symptom der Stauungsmilztumor, welcher durch den vermehrten Blutreichthum und eine diffuse Gewebshyperplasie der Milz zu Stande kommt. Der Milztumor erreicht in der Regel eine ziemlich beträchtliche Ausdehnung, so dass Vergrösserungen des Organs auf's Doppelte und Dreifache nicht selten sind ..... Ausnahmsweise fehlt der Milztumor bei der Lebercirrhose, sei es, dass die Schwellung der Milz durch eine derbe, verdickte Kapsel verhindert wird, sei es bei allgemeinen atrophischen Zuständen des Patienten.

S. 260 (hypertrophische Cirrhose):

Sehr bemerkenswerth ist ausserdem noch der meist deutlich vorhandene, oft ziemlich beträchtliche chronische Milztumor. Da derselbe, wie wir öfters beobachtet haben, ziemlich frühzeitig eintritt und lange Zeit ohne jeden Ascites bestehen kann, so halten wir ihn nicht für einen Stauungsmilztumor. Vielmehr muss unseres Erachtens der Milztumor von anderen Umständen, vielleicht von dem Einflusse der chronischen Gallenstauung auf das Blut abhängen.

In einem Vortrage (Ueber atrophische und hypertrophische Lebercirrhosen. Berl. klin. Wochenschr. 1893. No. 51) besprach Senator auch das Verhalten der Milz:

Die Milzschwellung endlich ist meiner Meinung nach bis jetzt in befriedigender Weise bei keiner Form zu erklären. Die Stauung im Gebiete der V. lienalis, die ja, wie eben erwähnt, bei der portalen Cirrhose unzweifelhaft vorhanden ist und zur Erklärung der Milzschwellung bei dieser Form gewöhnlich herangezogen wird, kann die alleinige Ursache nicht sein. Denn sie ist meistens schon sehr früh und deutlich nachweisbar zu einer Zeit, wo anderweitige Stauungen im Pfortadergebiet noch gar nicht oder nur in geringfügigem Maasse vorhanden sind und sie bleibt bestehen, allerdings in geringerem Grade, wenn diese anderweitigen Stauungen abnehmen. Natürlich trägt die Stauung mit zur Milzschwellung bei, aber es muss, wie gesagt, noch eine andere Ursache dafür vorhanden sein. Vollends bei denjenigen

Fällen, die überhaupt nicht mit Pfortaderstauung einhergehen, wie namentlich bei der hypertrophischen Cirrhose mit Icterus (Hanot's) kann darüber kein Zweifel sein.

Es bleibt eben zur Erklärung nur die Annahme, dass die Ursache, welche auf die Leber wirkt (die chronische Alkoholintoxication, Syphilis, Malaria oder unbekannte Schädlichkeiten), auch die Milz trifft und eine Hyperplasie des Gewebes hervorruft. Dass auch Amyloidentartung manches Mal im Spiel ist, mag beiläufig noch erwähnt werden.

Im vorigen Jahr berichtete Sieveking (Zur pathologischen Anatomie der atrophischen Lebercirrhose. Centralblatt für Allgemeine Pathologie. 1894. No. 24, 25) über eine Arbeit, „welche die Aufgabe hatte, mehrere vielfach bereits discutirte Punkte im Bilde der atrophischen Lebercirrhose auf's Neue einer Untersuchung zu unterziehen", unter diesen

„3) ob sich in der Milz ebenso wie in der Leber Bindegewebswucherung vorfinde und dadurch die vermehrte Consistenz und Vergrösserung des Organs zu erklären sei."

Die Milz wurde in ihrem Verhalten sehr wechselnd gefunden, bald etwas vergrössert, meistens klein, von derber Consistenz mit verdickter Kapsel. .... Was endlich die Milz anbetrifft, so konnten wir eine Bindegewebswucherung in derselben nicht feststellen. Wohl sind oft die Kapsel, die Trabekel und die Gefässscheiden verdickt, auch fällt an den verschiedensten Stellen eine erhebliche Verbreiterung des Pulpanetzwerkes und eine Anhäufung lymphoider Elemente in demselben und um die Gefässdurchschnitte herum auf, aber nirgends trifft man auf gewucherte Bindegewebsfasern, vielmehr lassen alle die erwähnten Veränderungen, so wechselnd sie auch selbst in ein und demselben Organe auftreten, den Schluss gerechtfertigt erscheinen, dass es sich dabei um Stauungsvorgänge handle.

Die Art der Fragestellung scheint mir ein wenig zu exclusiv zu sein; die Untersuchung musste nach meiner Meinung festzustellen suchen, welche Veränderungen überhaupt in der Milz anzutreffen sind. Eine Bindegewebswucherung konnte Sieveking in der Milz nicht auffinden; nach der von ihm gegebenen Schilderung scheint mir wohl die Vermuthung gerechtfertigt, dass nicht nur Stauungsvorgänge, sondern vielleicht auch hyperplastische Prozesse bestanden.

Ich würde als das Ergebniss meiner Arbeit Folgendes bezeichnen. Mag auch die Pfortader in Folge der Lebercirrhose afficirt, bezw. comprimirt werden, die Stauungswirkung scheint in den Wurzeln der Pfortader, speciell in der Milzvene und der

Milz selbst nicht so bedeutend zu werden, wie man vielleicht glauben möchte. Nachdem bereits die Stauungswirkung der sogenannten hypertrophischen Cirrhose zweifelhaft geworden ist, möchte ich sie nicht nur für diese, sondern auch für die sogenannte atrophische Cirrhose einschränken, denn die Untersuchung der frischen und gehärteten Milz lässt nicht allzuviel Sicheres für die Annahme einer Stauung in der Milz übrig. Das Wesen des Milztumors bei Lebercirrhose ist ein selbständiges, von der Leber unabhängiges und beruht auf irritativen Prozessen. Während der ersten Stadien der Cirrhose tritt eine zellige Proliferation (Hyperplasis pulpae) ein, welche auch bis in spätere Stadien hinein persistiren kann oder in mehr indurative Prozesse (Bindegewebsvermehrung) oder in wirkliche Atrophie der Pulpa übergeht. Also auch in späteren Stadien muss nicht eine Zunahme des Bindegewebes vorhanden sein. Der Zeitpunkt, wann indurative Prozesse eintreten, kann nicht bestimmt werden. Ich verweise an dieser Stelle auf die lienale Leukämie, deren Milz ein früheres zellenreiches, weiches, ein späteres mehr indurativ hartes Stadium zeigt.

Die Follikel der Milz waren stets intact; besondere Veränderungen der Gefässe wurden nicht gefunden; Amyloid der Milz lag in keinem meiner Fälle vor.

Die Richtigkeit meiner Darlegung folgt aus dem übereinstimmenden Befund aller meiner Fälle; zudem habe ich, da ich seit 2 Jahren auf diesen Gegenstand achte, viele Fälle gesehen, welche, nicht mikroskopisch untersucht, allein durch die makroskopische Erscheinung meine Auffassung durchaus bestätigten.

Es lag nahe, der Betrachtung der Kerntheilungsvorgänge[1]), namentlich für die ersten Stadien der Entwickelung der Milzschwellung, besondere Aufmerksamkeit zu widmen; doch musste die Beschaffenheit meines Materials, welches mir gewöhnlich erst 24—30 Stunden, mitunter auch später, zugängig wurde und daher eine constante, gleichmässige Bearbeitung in dieser Be-

[1]) J. Arnold, Ueber Kern- und Zelltheilung bei acuter Hyperplasie der Lymphdrüsen und Milz. Dieses Archiv. Bd. 95. — Archiv f. mikrosk. Anatomie. Bd. 31.

ziehung nicht gestattete, diese Art der Untersuchung einer weiteren experimentellen Arbeit zuweisen.

Ich füge noch einige Worte bezüglich der Perisplenitis hinzu. Man liest oft, die Milz habe sich nicht vergrössern können, weil durch die verdickte Kapsel eine Ausdehnung des Milzgewebes verhindert worden sei: dadurch erkläre sich das Fehlen einer erwarteten Milzvergrösserung. Wenn diese Annahme gewiss für einzelne Fälle als richtig gelten muss, dürfte für andere Fälle auch die Möglichkeit als wahrscheinlich betrachtet werden können, dass diese Perisplenitis, ein irritativer Prozess, den irritativen Prozessen des Milzinnern entspricht, d. h. also nicht vor diesen letzteren vorhanden war, sondern sich mit diesen synchron erst entwickelt hat. Dann wäre also die Meinung, dass sich die Milz wegen ihrer bereits verdickten Kapsel nicht habe vergrössern können, nicht zutreffend.

Ich wende mich nun zu einer Beurtheilung der ätiologischen Verhältnisse. Es liegt mir fern, an dieser Stelle die Ursachen der Lebercirrhose zu besprechen; sie sind bereits zu oft erörtert worden, dass ich mich dieser Aufgabe entziehen kann. Ich möchte vielmehr eine andere Richtung der Betrachtung andeuten. Da in der Milz bei Lebercirrhose irritative Prozesse auftreten, muss das erregende Agens der Milz durch die Arterie zugeführt werden, denn die Pfortader vermittelt einen Transport zu der Milz nicht. Ich stimme darin mit Ackermann überein, welcher für die Leber selbst nicht der Pfortader, sondern der Art. hepatica die Aufgabe der Zufuhr derjenigen Substanzen zuweist, welche zur Vermehrung des Bindegewebes anregen. Die Wirkung z. B. des Alkohols wäre demnach nicht in der Weise zu denken, dass etwa die Substanz vom Magen her durch die Pfortader der Leber zuströmt, sondern sie wird offenbar erst in die allgemeine Circulation aufgenommen und wirkt secundär vom Blute aus auf die Organe (Leber, Milz, Magen, Gehirn).

Noch in einer anderen Beziehung ist, wie ich glaube, die Betrachtung der Milz von grosser Wichtigkeit. Da der Prozess in der Milz als ein primär proliferirender auftritt, liegt es nahe, dem entsprechenden Leberprozess einen gleichen Charakter, den einer primären Proliferation beizulegen. Daher nöthigt mich, obgleich ich wiederholt (z. B. in Fall I) die von Acker-

mann[1]) und später von Janowski[2]) geschilderten Nekrosen des Leberparenchyms gesehen habe, dennoch die genaue Kenntniss der Milzveränderung dazu, auch für die Leber den primären Prozess in einer Proliferation, nicht in diesen Nekrosen zu sehen. Ausserdem scheint mir das gleichmässige Verhalten der Milz bei den verschiedenen Formen der Cirrhose dafür zu sprechen, dass dieselben einem einheitlichen Prozess mit mehreren Ausgangsformen angehören; diese Ansicht findet, wie ich glaube, noch eine Stütze darin, dass in den Fällen beginnender Cirrhose aus der mikroskopischen Untersuchung der Leber nicht mit Sicherheit vorausgesagt werden kann, welche Form der Cirrhose sich entwickeln wird. Den Prozess möchte ich vergleichen mit den Zuständen der Herzklappen in Folge chronischer Endocarditis, deren Wirkung sich bald in starker Verdickung und geringer Retraction, bald in geringer Verdickung und starker Retraction äussert.

Die Erfahrung kennt die diagnostische Bedeutung des Milztumors bei Cirrhose; indem ich versuchte, den Zustand der Milz genauer festzustellen, konnte ich zugleich zeigen, dass es nicht angeht, aus der Grösse der Milzschwellung einfach den Grad der Füllung und Stauung in dem Pfortadersystem zu beurtheilen. Ich hoffe, dass durch diese Thatsache eine bessere diagnostische und prognostische Würdigung einzelner Fälle als bisher gewonnen wird.

[1]) Ackermann, Ueber hypertrophische und atrophische Lebercirrhose. Dieses Archiv. Bd. 80. — Die Histogenese und Histologie der Lebercirrhose. Dieses Archiv. Bd. 115. — Siehe auch Festschrift der vier Facultäten zum 200jährigen Jubiläum der Universität Halle.

[2]) Janowski, Beiträge zur pathologischen Anatomie der biliären Lebercirrhose. Ziegler's Beiträge. Bd. XI.

XI.

Ueber den Bau und das Aufsaugungsvermögen des Peritonäum.

Anatomische und experimentelle Untersuchungen.

(Aus dem Institut für allgemeine Pathologie an der Universität Turin.)

Von Dr. G. Muscatello[1]).

(Hierzu Taf. VII.)

I. An welchen Stellen des Peritonäum findet unter normalen Verhältnissen die Aufsaugung statt?

Vor mehr als 30 Jahren gelang es v. Recklinghausen (1862), durch Thierversuche und mikroskopische Untersuchungen am Zwerchfell festzustellen, dass verschiedene feinkörnige Stoffe (Milch, Zinnober, Chinesische Tusche, Oel, Blut, Eidotter) nach ihrer Einführung in die Bauchhöhle durch das Centrum tendineum des Zwerchfells hindurch in das Lymphgefässsystem aufgenommen werden und einige Zeit später in den mediastinalen Lymphdrüsen und im Ductus thoracicus erscheinen. Diese Beobachtung wurde bald darauf durch die Arbeit von Ludwig und Schweigger-Seidel (1866) im Wesentlichen bestätigt. Auspitz (1871) konnte in seinen Versuchen am Kaninchen nicht nur beobachten, dass das in die Bauchhöhle des Thieres eingeführte Reismehl durch das Zwerchfell aufgesogen wurde, sondern stellte auch fest, dass die Körnchen nach 1 Stunde im Blute der Ohrmuschel in grosser Menge auftreten und einige Stunden später in der Lunge, Leber, Milz und Nieren abgelagert werden. Beck (1893) giebt in einer neueren Arbeit an, dass die ersten Körnchen im Lymphstrom des Ductus thoracicus 1—2 Stunden nach Einführung derselben in die Bauchhöhle erscheinen.

Durch diese Beobachtungen war demnach erwiesen, dass dem Theil des Peritonäum, welches dem Centrum tendineum des

[1]) Deutsche Uebersetzung von Dr. Otto Roether in Offenbach a. M.

Zwerchfells entspricht, ein gewisses Aufsaugungsvermögen für verschiedene fremde Körper zukommt, und dass die aufgenommenen Körnchen später in den verschiedenen Organen abgelagert werden.

Andere Arbeiten beschäftigen sich mit der Frage, ob ausser dem Zwerchfellstheil auch noch an anderen Stellen des Bauchfells ein Uebertritt fremder Körper in die Lymphbahnen stattfindet. Dubar und Remy (1882) waren die ersten, welche sich für das Vorhandensein noch anderer Absorptionsstellen aussprachen. Sie behaupteten, dass die Aufsaugung von feinkörnigen, in die Peritonäalhöhle eingeführten Stoffen „sowohl auf dem Lymph-, wie auf dem Blutwege statthaben kann, dass sie in dem ersten Fall ausschliesslich durch das Zwerchfell hindurch, in dem zweiten durch die Pfortaderwurzeln vor sich geht". Ein vollgültiger Beweis für diese letztere Behauptung, welcher bei der Wichtigkeit des Gegenstandes unerlässlich war, wird allerdings in der Arbeit vermisst.

Die Zahl der absorbirenden Stellen wurde in der Folge durch die Forschungen von Maffucci (1882) noch vermehrt. Auf Grund ausgedehnter experimenteller Untersuchungen kam er zu dem Ergebniss, dass „ausser dem Zwerchfell auch das Netz, das Ligamentum latum, das Ligamentum gastro-hepaticum und gastro-splenicum, die Douglas'schen Falten, das Mesorectum und ausnahmsweise auch das Mesenterium, Wege für die Aufnahme feinkörniger Stoffe enthalten". Diese Schlussfolgerungen stützen sich auf Versuche, in welchen Aufschwemmungen Chinesischer Tusche in die Bauchhöhle von Hunden eingebracht und darauf nach 1—6—24—90 Stunden die thoracalen und abdominalen Lymphdrüsen, die Leber, die Milz und verschiedene Stellen der Serosa selbst untersucht worden waren. Schon jetzt wollen wir bemerken, dass Maffucci hauptsächlich die Ergebnisse der nach 6 Stunden und darüber vorgenommenen Untersuchungen für seine Schlüsse berücksichtigt hat, während er die in der ersten Stunde gefundenen Resultate nur kurz erwähnt, ein Umstand, dessen Bedeutung wir bald kennen lernen werden.

Bei meinen eigenen, in der Absicht einer Nachprüfung der bisherigen Forschungsergebnisse angestellten Untersuchungen benutzte ich in der ersten Versuchsreihe theils Kaninchen, theils,

und zwar mit Vorliebe, Hunde. Da der Hund nach Ellenberger ein verhältnissmässig gering entwickeltes Lymphgefässsystem besitzt, kann sich die Untersuchung auf eine ziemlich kleine Anzahl von Lymphdrüsen beschränken, wodurch der Nachweis der Wege, auf denen sich die Körnchen im Körper verbreiten, bedeutend erleichtert wird. Von körnigen Substanzen benutzte ich nach verschiedenen Vorversuchen Chinesische Tusche und mehr noch Carmin; letzterem gab ich deshalb den Vorzug, weil bei der Tusche Verwechselungen mit den feinen schwarzen Pigmentkörnchen möglich sind, welche normalerweise in den Lymphdrüsen, der Milz, der Leber und anderen Organen vorkommen.

Durch eine in der Linea alba unterhalb des Nabels eingeführte Canüle wurde die mit physiologischer Kochsalzlösung angefertigte, auf 37° erwärmte Körnchenaufschwemmung in die Bauchhöhle des Thieres eingespritzt. Die Menge der Flüssigkeit war so bemessen, dass 15 ccm derselben auf 1 kg Thier entfielen. In einigen Versuchen, die dem Studium der Aufnahme von rothen Blutkörperchen dienen sollten, wurde dem Versuchsthier defibrinirtes, mit Kochsalzlösung verdünntes Blut derselben Thiergattung in die Peritonäalhöhle eingebracht.

Schon bei den ersten Versuchen machte ich die Beobachtung, dass die sehr feinkörnigen Stoffe das Diaphragma mit grösster Schnelligkeit durchdringen und sich schon 5—7 Minuten nach der Einführung in die Bauchhöhle in den retrosternalen und mediastinalen Lymphdrüsen vorfinden. Dieser Befund wiederholte sich mir so beständig, dass die Nichterwähnung desselben durch die früheren Beobachter — mit alleiniger Ausnahme von Dubar und Remy — sehr auffällig erscheint.

Des Weiteren konnte ich durch mannichfaltige Abänderung der Versuchsbedingungen feststellen, dass die Durchtrittsgeschwindigkeit der Körnchen noch erhöht wird, wenn man das Thier während des Versuchs mit gesenktem Oberkörper in etwas schräger Lage hält; offenbar wird unter diesen Bedingungen die Aufnahme der Körnchen in die Lymphspalten des Zwerchfells sowohl durch ihre eigene Schwere, als auch durch den Druck der eingeführten Flüssigkeitssäule begünstigt.

Wenden wir uns jetzt zur näheren Betrachtung der Wege, durch welche die Aufsaugung stattfindet.

Bei einem, wenige Minuten nach Einführung von Carmin getödteten Hunde lässt sich durch genaue makroskopische und mikroskopische Untersuchung der Organe regelmässig folgender Befund feststellen: Noch ehe die bekannte (von v. Recklinghausen, Ludwig, Bizzozero so schön beschriebene) Anfüllung des diaphragmatischen Lymphgefässnetzes für das blosse Auge wahrnehmbar ist, enthalten sowohl die hinter dem Brustbein, wie die im vorderen und hinteren Mediastinum gelegenen Lymphdrüsen Carminkörnchen, während sich in den Lymphdrüsen der Bauchhöhle und in den inneren Organen noch keine Spur derselben vorfindet.

Durchaus abweichend gestaltet sich der Befund bei einem 6 Stunden nach Einführung von Carmin getödteten Hunde. Das Lymphgefässnetz des Zwerchfells bietet eine prächtige Carmininjection, die besonders auf der pleuralen Seite ausgeprägt ist. Die im Centrum tendineum und in der Zona peritendinea engen Maschen dieses Netzes werden nach der Peripherie hin immer weiter, und gehen endlich in vier grosse Lymphgefässstämme über, von denen zwei ventralwärts als retrosternale Stämme dem Verlauf der Venae mammariae internae folgen, zwei dorsalwärts nach dem hinteren Mediastinum verlaufen. Auch hier findet sich das Carmin in den mediastinalen und retrosternalen Lymphdrüsen abgelagert; viel wichtiger ist jedoch der Befund derselben Körnchen in den Lymphdrüsen der Bauchhöhle, von denen die Drüsen am Hilus der Leber und der Milz eine grössere, die an der grossen Curvatur des Magens in der Pylorusgegend gelegene grosse Lymphdrüse, das sogenannte Pankreas Aselli, die lumbaren und präaortischen Drüsen eine kleinere Menge enthalten; in den Mesenterialdrüsen endlich ist die Menge der Carminkörnchen so gering, dass sie für das blosse Auge oft ganz frei davon erscheinen, während man bei mikroskopischer Durchmusterung der Schnitte gewöhnlich eine Anzahl derselben entdeckt. Die Leber enthält zahlreiche Körnchen, sowohl in den Capillaren der Acini, als auch in den Interlobulärräumen rings um die Gefässe, und zwar sind die Körnchen theils frei, theils in Wanderzellen eingeschlossen. Auch in den Lymphräumen der Milz finden sich die Körnchen sowohl frei, wie als Einschluss von Leukocyten.

In geringerer Anzahl können die Körnchen noch in anderen parenchymatösen Organen, in der Lunge, im Pankreas und im Hoden nachgewiesen werden; in der Lunge liegen sie theils in den Capillaren, theils in den subpleuralen und perivasculären Lymphräumen; in der Bauchspeicheldrüse und im Hoden finden sie sich sehr spärlich, in farblose Zellen eingeschlossen, in der Umgebung der Blutgefässe.

Der beschriebene Befund deckt sich im Wesentlichen mit den Ergebnissen, welche Maffucci in seinen Versuchen von gleicher Zeitdauer (6 Stunden) erhalten hat; ein Unterschied liegt nur darin, dass dieser Forscher von den parenchymatösen Organen nur die Leber und die Milz als Sitz der Körnchen erwähnt, ferner darin, dass er in den Mesenterialdrüsen von den eingeführten Körnchen nichts nachweisen konnte.

Nach einem noch längeren Zeitraum endlich (16 Stunden) findet man die Carminkörnchen ausser in den oben genannten Organen auch in den axillaren und popliteälen Lymphdrüsen.

Die eben ausgeführten Versuchsergebnisse lassen sich in folgenden zwei Sätzen kurz zusammenfassen: 1) wenige Minuten nach der Einführung in die Bauchhöhle finden sich die Körnchen ausschliesslich in den intrathoracischen Lymphdrüsen; 2) nach 6 Stunden und später trifft man sie auch in den abdominalen Lymphdrüsen und in den parenchymatösen Organen.

Diese Thatsachen sucht Maffucci durch die Annahme zu erklären, dass ausser am Zwerchfell noch an anderen Stellen des Peritonäum gewissermaassen „untergeordnete“ Wege für die Aufsaugung vorhanden seien.

So wahrscheinlich diese Erklärung von Maffucci auch klingen mag, so giebt sie doch zu einigen Ueberlegungen Anlass.

1. Es ist richtig, dass das verspätete Auftreten von Körnchen in den abdominalen Lymphdrüsen sich durch ein geringeres Aufsaugungsvermögen der „untergeordneten Absorptionsstellen“ erklären lässt, aber ebenso sicher ist es auch, dass die Körnchen in diesen Fällen schon seit Stunden nicht nur in das Lymphgefässsystem (in die thoracischen Drüsen, wie unsere Versuche lehren, bereits nach 5 Minuten), sondern sogar in die Blutgefässe übergegangen waren; wurden ja doch in den Versuchen von Auspitz und von Beck die in die Bauchhöhle eingespritzten

Körnchen schon nach 1—1½ Stunden in den Blutgefässen der Ohrmuschel, bezw. im Lymphstrom des Ductus thoracicus aufgefunden.

2. Die in den Blutkreislauf übergegangenen Körnchen werden sehr schnell in den inneren Organen, besonders in der Leber und in der Milz, abgelagert; Werigo hat das überzeugend durch Versuche dargethan, bei welchen er die in eine Ohrvene des Kaninchens eingespritzten Carminkörnchen schon nach 2—4 Minuten in der Leber und fast gleichzeitig in der Milz auftreten sah. Es fragt sich nun, bleiben die in diese Organe gelangten Körnchen daselbst liegen oder werden sie weiterhin durch die Blut- oder Lymphgefässe nach anderen Orten verschleppt?

3. Dass übrigens die Körnchen in unseren Versuchen die Leber auf der normalen Blutbahn erreicht haben, beweist ihre Vertheilung in dem Organ; so hebt auch Maffucci ganz richtig hervor, dass die Lage der Körnchen in der Leber dieselbe ist, einerlei ob die Aufschwemmung in die Bauchhöhle oder unmittelbar in die Vena jugularis eingebracht wurde.

Da es demnach feststeht, dass die Körnchen schon nach wenigen Stunden im Blute kreisen und in einigen parenchymatösen Organen abgelagert werden, so liegt doch der Einwand nahe genug, dass, wenn nicht alle, so doch ein Theil der nach 6 Stunden in den abdominalen Lymphdrüsen aufgefundenen Körnchen auf dem Lymphwege aus den parenchymatösen Organen nach jene Drüsen verschleppt sein können.

Mit anderen Worten, es warf sich mir schon nach meinen ersten Versuchen die Frage auf: erreichen die Körnchen die abdominalen Lymphdrüsen unmittelbar, durch Aufsaugung von den „secundären Absorptionsstellen“ des Peritonäum aus, oder auf dem Umwege des Blutkreislaufs, nachdem sie durch das Diaphragma in den Lymphstrom und von da in das Körperblut gelangt sind?

Zur Beantwortung dieser Frage war es nöthig, möglichst genau den Zeitpunkt festzustellen, zu welchem die Körnchen in den parenchymatösen Organen, bezw. in den abdominalen Lymphdrüsen erscheinen. In dieser Absicht unternahm ich eine Reihe von Versuchen, in welchen die Hunde bezw. 20, 30, 40 Minuten, 1, 1½, 2 und 4 Stunden nach der Einführung des

Carmins getödtet und dann die sämmtlichen Lymphdrüsen auf's Genaueste durchsucht wurden, während sich die Untersuchung der parenchymatösen Organe auf Leber und Milz beschränken konnte, weil in diesen erfahrungsgemäss am frühesten die Ablagerung der im Blute kreisenden Fremdkörper stattfindet.

Bei den Thieren, bei welchen der Versuch 20 Minuten bis 1 Stunde gedauert hat, bemerkt man lediglich eine fortschreitende Vermehrung der Körnchen in den thoracischen Lymphdrüsen, bis diese endlich ganz damit vollgestopft erscheinen. Zu diesem Zeitpunkt finden sich die Körnchen weder in den Lymphdrüsen der Bauchhöhle, noch in der Leber und in der Milz.

Erst nach 1½ Stunden treten in der Leber (in den Capillaren der Acini), und nach 2 Stunden auch in der Milz (in den venösen Räumen) spärliche freie oder in Leukocyten eingeschlossene Körnchen auf.

Ebenfalls nach 2 Stunden begegnet man den ersten Körnchen in den Lymphdrüsen der Bauchhöhle, und zwar gerade in denjenigen, welche am Hilus der Leber und der Milz liegen, während alle übrigen noch ganz frei davon sind; erst in den darauf folgenden Stunden lassen sich die Körnchen auch in diesen nachweisen.

Ich darf an dieser Stelle wohl erwähnen, dass man mit der grössten Vorsicht zu Werke gehen muss, um zu vermeiden, dass die in der Bauchhöhle zerstreuten Körnchen beim Schneiden in die zu untersuchenden Organe eindringen. Zu diesem Zweck nahm ich das ganze Organ aus dem Körper heraus, wusch es ausgiebig unter starkem Wasserstrahl und entnahm darauf mit einem ganz reinen Messer kleine Stückchen, welche nach der Härtung in Alkohol mit Hülfe des Mikrotoms geschnitten wurden.

Aus diesen Untersuchungen geht als feststehende Thatsache hervor, dass zu derselben Zeit, in welcher die ersten Körnchen in den abdominalen Lymphdrüsen auftreten, Leber und Milz die Körnchen schon enthalten. Es erübrigte jetzt noch zu untersuchen, ob dieses Zusammentreffen nicht ein rein zufälliges ist, da es ja immerhin denkbar wäre, dass die Körnchen etwa nach der Aufnahme durch das Netz oder durch das Ligamentum gastro-hepaticum u. s. w. zu

derselben Zeit in die Lymphdrüsen gelangen, zu welcher andere Körnchen durch den Blutstrom der Leber zugetragen werden.

Um diesen Zweifel zu beseitigen, war es nöthig, für eine gewisse Zeit das Absorptionsvermögen des Peritonaeum diaphragmaticum aufzuheben oder zu beschränken und die Körnchenaufschwemmung einzig und allein in Berührung mit dem Rest der Bauchfellserosa — genauer gesagt, mit einem grossen Theil derselben, unter Ausschluss des Zwerchfells, — zu lassen.

Da ich wusste, dass die Aufsaugung der Körnchen durch die Tieferlagerung des Brusttheils beschleunigt wird, versuchte ich das Absorptionsvermögen des Diaphragma dadurch zu beseitigen oder doch wenigstens einzuschränken, dass ich dem Thiere gerade die entgegengesetzte Stellung gab.

Einem in senkrechter Stellung, den Kopf nach oben, auf dem Brette festgebundenen Hunde wird die Carminaufschwemmung in die Bauchhöhle gebracht. Das Thier bleibt in dieser Stellung, so dass sich die Flüssigkeit in der caudalen Hälfte des Abdomen ansammelt und mit den Beckenorganen, dem grossen Netz und einem beträchtlichen Theil des Mesenterium in Berührung steht.

Nach 1½ Stunden wird das Thier getödtet und die Organe genau untersucht; allein weder in den Lymphdrüsen der Brusthöhle, noch sonst in irgend einem Organ werden die Körnchen gefunden.

Nachdem mir dieser Versuch den Beweis geliefert hatte, dass die aufrechte Körperhaltung beim Hunde ungünstige Bedingungen für die Aufsaugung der Fremdkörper aus der Bauchhöhle schafft, benutzte ich diese Thatsache zu folgendem Versuch:

Ein starker Hund wurde in derselben Weise wie in dem vorhergehenden Versuch behandelt und nach 5½ Stunden getödtet. Bei der Untersuchung ergab sich, dass die intrathoracischen Lymphdrüsen Carminkörnchen enthielten, obwohl weder das Lymphgefässnetz des Zwerchfells noch die zwei retrosternalen Lymphstämme für das blosse Auge injicirt erschienen. — Alle abdominalen Drüsen dagegen (Drüsen der Pylorusgegend, des Milz- und Leberhilus, Pankreas Aselli, lumbare und präaortische Drüsen), sowie die Leber und die Milz waren frei von Körnchen.

Das Ergebniss dieses Versuches erscheint mir ausschlag-

gebend für die Entscheidung unserer Frage. Wenn die Körnchen, welche wir bei den früheren Versuchen in den abdominalen Lymphdrüsen gefunden haben, unmittelbar durch etwaige unterhalb des Zwerchfells gelegene Absorptionsstellen eingedrungen wären, so hätten sie auch in diesem Versuch auf demselben Wege eindringen und sich in den Lymphdrüsen ablagern müssen.

Der negative Befund beweist dagegen zur Genüge, dass die Körnchen, welche in den Lymphdrüsen der Bauchhöhle angetroffen werden, zum grössten Theil auf dem Lymphwege aus den grossen parenchymatösen Organen dahin verschleppt sind, nachdem sie durch das Zwerchfell in den Lymphstrom aufgenommen waren und sich weiterhin durch die Blutbahn in den Organen verbreitet hatten. Zum kleineren Theil mögen übrigens die Körnchen diesen Drüsen auch durch ihre Vasa nutritia zugeführt sein.

Es erklären sich jetzt auch einige Befunde, welche wir in den oben beschriebenen Versuchen feststellen konnten, sowie manche Ergebnisse aus den Experimenten anderer Forscher. So wird z. B. jetzt verständlich, weshalb gerade in den Lymphdrüsen am Hilus der Leber und der Milz die Körnchen zuerst und am frühesten in grösserer Menge auftreten, weil eben in denjenigen Organen, von welchen sie ihre Lymphe empfangen, die im Blute kreisenden Körnchen in erster Linie abgelagert werden. So erklärt sich auch die von Maffucci ganz richtig hervorgehobene Thatsache, dass die lumbaren Lymphdrüsen sehr zahlreiche Körnchen enthalten, da in ihnen die Lymphe von sämmtlichen Organen des kleinen Beckens zusammentrifft; ebenso erklärt sich der Reichthum an Körnchen in der am Pylorustheil der grossen Curvatur gelegenen Drüse daraus, dass sich hier — wenigstens beim Hunde — die Lymphgefässe der grossen Curvatur des Magens fast ausschliesslich sammeln. Weshalb endlich die Mesenterialdrüsen so wenige Körnchen enthalten, dass sie manchmal ganz frei davon scheinen, ist einfach dadurch zu erklären, dass die Drüsen in sehr grosser Zahl vorhanden sind und jede von ihnen nur die Lymphe eines ganz kleinen Darmabschnittes erhält.

Ausserdem geht aber aus diesem letzten Versuche noch hervor, dass selbst unter den ungünstigsten Versuchsbedingungen die Aufsaugung, wenn auch viel langsamer als gewöhnlich, durch

das Zwerchfell hindurch stattfindet, und diese Thatsache führt uns zu der Annahme, dass normalerweise in der Peritonäalhöhle nach dem Zwerchfell hin gerichtete Flüssigkeitsströmungen vorhanden sind.

Als Endergebniss der bis jetzt beschriebenen Versuche können wir demnach behaupten, dass unter gewöhnlichen Verhältnissen das Zwerchfell die einzige für die Aufsaugung bestimmte Stelle der Peritonäalserosa ist, und dass den Mediastinaldrüsen die Aufgabe zukommt, die aus der Bauchhöhle stammende Lymphe zu sammeln.

So glaube ich den Gegenstand in geeigneter Weise aufgeklärt zu haben, weil man sich mit den von mir innegehaltenen Versuchsbedingungen den physiologischen Verhältnissen so viel wie möglich annähert, während das entgegengesetzte Verfahren, bei welchem die fremden Körper lange Zeit in Berührung mit der Serosa gelassen werden, nach meiner Ansicht für das Studium der normalen Absorptionsstellen keine brauchbaren Thatsachen zu liefern im Stande ist. Aus vielen Versuchen, bei welchen Fremdkörper in verschiedenster Absicht in die Bauchhöhle eingebracht wurden, ergiebt sich klar, dass die Serosa an der Stelle, an welcher sie von dem Fremdkörper berührt wird, Veränderungen eingeht, die je nach Gestalt, Grösse und Beschaffenheit seiner Oberfläche verschieden sind. Marchand, Roloff und Andere haben bewiesen, dass an der Berührungsstelle der Endothelüberzug zerstört wird; durch die ganze Dicke der Serosa, vornehmlich aber in ihren oberflächlichen Schichten, macht sich eine seröse Durchtränkung bemerklich, worauf Leukocyten in den Gewebsmaschen auftreten und eine feine Fibrinschicht um den Fremdkörper abgelagert wird. Diese Veränderungen sind, wie ich selbst in einigen zu anderem Zwecke angestellten Versuchen beobachten konnte, schon nach wenigen Stunden deutlich ausgesprochen.

Wenn wir nun die fremden Körnchen mit einer dermaassen veränderten Serosa längere Zeit in Berührung lassen, können wir da erwarten, über physiologische Verhältnisse des Peritonäum Aufschluss zu erhalten? Bei den tiefgreifenden Störungen, welche sich nach einiger Zeit im Kreislauf und in der Ernährung der Serosa geltend machen, können die Körnchen, theils durch ihr

Eigengewicht, theils durch Verschleppung von Seiten der zahlreichen in ihrer Umgebung auftretenden Leukocyten in die tieferen Schichten der Serosa eindringen und so leicht in die Lymph- und Blutbahnen gelangen. Sehen wir dann unter solchen Umständen die Körnchen aus der Bauchhöhle in den Körper übergehen, so können wir höchstens die Möglichkeit zugeben, dass auch physiologischerweise ein solcher Uebergang stattfindet, aber eine bestimmte Schlussfolgerung in dieser Richtung wird durch eine solche Versuchsanordnung nicht ermöglicht.

Nach meiner Ansicht können die schönen Versuche von Maffucci über die Entwickelung und Verbreitung der Tuberculose im Peritonäum (Sulla patologia del peritoneo), obgleich sie eine Reihe von interessanten Aufschlüssen über diesen Gegenstand geliefert haben, in der Erörterung über die normalen Functionen der Bauchfellserosa nicht zur Entscheidung herangezogen werden. Dort handelt es sich um einen destruirenden chronisch-entzündlichen Vorgang, der, von einem Punkte der Serosa ausgehend, dieselbe fortschreitend von Grund aus verändert, bis schliesslich, wenn nicht gewisse, hier nicht zu erörternde Bedingungen im Wege stehen, die krankhaften Produkte in die Blut- und Lymphbahnen der Serosa eindringen, um an nähere oder entferntere Stellen verschleppt zu werden. Unter diesen Verhältnissen von einer Absorption durch das Peritonäum zu sprechen, scheint mir ebenso berechtigt, wie wenn man die metastatische Verbreitung eines ursprünglich auf der Haut oder Schleimhaut sesshaften infectiösen Prozesses oder einer Neubildung als Absorptionsvorgang bezeichnen wollte.

Zum Schluss dieses Capitels möchte ich noch einige Beobachtungen über die Lymphgefässe der Leber und die Einwanderung der Körnchen aus der Bauchhöhle in dieses Organ mittheilen.

Maffucci liess die Möglichkeit offen, dass die Körnchen ausser durch die Blutgefässe auch auf dem Lymphwege dem Blute zugetragen würden, und in seiner Arbeit „Ueber das Absorptionsvermögen des Peritonäum“ stellte er die ganz neue Behauptung auf (für welche er in einer anderen Arbeit „Ueber die Pathologie des Peritonäum“ 1883 weitere Beweise beizubringen suchte), dass die dem Verlauf der Pfortader folgenden Lymph-

gefässe des Leberhilus nicht, wie gewöhnlich angenommen wird, ausführende, sondern zuführende Wege seien, auf denen Fremdkörper und pathologische Produkte aus der Bauchhöhle nach der Leber geschafft würden.

Durch folgenden Versuch konnte ich mich jedoch davon überzeugen, dass die Lymphgefässe an der Leberpforte in Wirkeit abführende Wege darstellen.

Ein grosser Hund erhält 150—200 ccm einer auf Körperwärme gebrachten 0,6procentigen Kochsalzlösung in die Bauchhöhle. Nach 15—20 Minuten wird er mittelst Durchschneidung des Bulbus getödtet und die Bauchhöhle sofort geöffnet, in welcher nunmehr die stark gefüllten Lymphgefässe in ganzer Ausdehnung auf's Schönste zu überblicken sind. Auch die Gruppe von Lymphgefässen, welche den Wänden der Pfortaderäste aufliegen und mit diesen in die Leber eindringen, lässt sich bequem studiren und man sieht, dass diese Lymphbahnen in einer grossen, 3—5 cm vom Leberhilus gelegenen Lymphdrüse zusammentreffen. Um nun zu beweisen, dass dieselben wirklich ausführende Gefässe sind, genügt es, sie etwa in der Mitte ihres Verlaufes mit einem Glasstab zusammenzudrücken; man sieht dann ganz deutlich, wie der nach der Leber zu gelegene Theil stark anschwillt, während der nach der Lymphdrüse zu gelegene Theil sich mehr und mehr entleert; nach Aufhebung des Druckes erlangen die Gefässe sofort ihren früheren Umfang wieder. Diese Probe lässt sich mehrmals nach einander immer mit demselben Erfolg wiederholen.

Der stets gleich bleibende Erfolg dieses Versuches auch an anderen Hunden beweist mir, dass die Lymphgefässe am Leberhilus nach wie vor als Vasa efferentia angesehen werden müssen, eine Annahme, die übrigens durch die neuesten anatomischen Untersuchungen von Disse (1892) gestützt wird.

Demnach muss es als feststehend gelten, dass die Körnchen, welche nach der Einspritzung in die Bauchhöhle in der Leber auftreten, auf der Blutbahn in dieses Organ gelangt sind.

II. Ueber den Bau der Bauchfellserosa.

Nachdem ich mich durch die im vorigen Abschnitt wiedergegebenen Versuche davon überzeugt hatte, dass den einzelnen Theilen des Bauchfells ganz verschiedene Fähigkeiten zukommen, nahm ich mir vor zu untersuchen, ob dieser verschiedenen Function auch bestimmte Unterschiede im Bau der Serosa entsprechen. Ich hielt es von Vortheil, bei diesen Untersuchungen hauptsächlich das menschliche Peritonäum zu berücksichtigen, doch sind

auch verschiedene Thiergattungen zur Vervollständigung der Ergebnisse herangezogen worden.

Als Ausgang diente mir die Arbeit von Bizzozero und G. Salvioli (1876) „Ueber den Bau des Peritonaeum diaphragmaticum des Menschen", durch welche verschiedene werthvolle Einzelheiten über den Bau der Serosa gewonnen worden sind. Durch diese Untersuchungen ist festgestellt, dass unter dem Endothel eine äusserst feine Membrana limitans gelegen ist, unter dieser eine ebenso dünne Schicht Bindegewebe, welche von den Forschern Stützgewebsschicht (Strato di sostegno) genannt wurde, und unter dieser eine Lage von dicken Bindegewebsfasern, deren maschenförmige Verästelungen nichts anderes als grosse Lymphspalten darstellen (Fig. 8 und 10). An den Stellen nun, an welchen der Peritonäalüberzug des Zwerchfells im Stande ist, körnige Substanzen aufzunehmen, also in der Zona peritendinea und im Centrum tendineum, bemerkt man, dass die Bündel der Stützgewebsschicht, weite Lücken zwischen sich lassend, brückenförmig über die Lymphspalten hinwegziehen, und dass die Membrana limitans gerade im Gebiete dieser Lücken von einer Anzahl Oeffnungen durchsetzt ist (Fig. 9 und 10). Es würden demnach zwischen der Bauchhöhle und den oberflächlichen Lymphspalten der Serosa Stellen freier Communication bestehen, wenn das Endothellager, welches einerseits die Peritonäaloberfläche, andererseits die Lymphräume auskleidet, nicht vorhanden wäre. Feinkörnige Substanzen, welche mit dem herausgenommenen menschlichen Zwerchfell in Berührung gebracht wurden, drangen, wie Bizzozero und Salvioli beobachten konnten, in die Lymphspalten der Serosa nur im Gebiete der Zona peritendinea und tendinea ein, also nur an den Stellen, an welchen die Membrana limitans die beschriebenen Oeffnungen besitzt.

So war also für das Absorptionsvermögen des Centrum tendineum und der Zona peritendinea eine ausreichende Erklärung gewonnen. Mein Bestreben war es, die von Bizzozero und Salvioli am Zwerchfell angestellten Forschungen durch die anatomische Untersuchung der übrigen Theile des Peritonäum zu vervollständigen. Da jedoch die Bearbeitung des Bauchfells in seiner Gesammtheit eine äusserst zeitraubende Aufgabe ist, so

habe ich mich darauf beschränkt, die oberflächlichen Schichten der Serosa, das Endothel und die Membrana limitans zu studiren, da diese für einen etwaigen Durchtritt von Körnchen in erster Linie von Bedeutung sind. Diese Einschränkung meiner Untersuchung schien mir um so gerechtfertigter, als durch Bizzozero's Entdeckung der Oeffnung in der Membrana limitans zur Genüge bewiesen ist, dass gerade dieser Membran eine wichtige physiologische Aufgabe zukommt.

1. Das Endothel[1]). — Zum Studium der Endothelschicht dienten mir frische gut erhaltene Leichen Erwachsener, Neugeborner und Föten; von Thieren benutzte ich die im Laboratorium vorwiegend verwendeten: Hunde, Kaninchen, Meerschweinchen und Mäuse.

Für die Untersuchungen über Gestalt und Aufbau des Endothels reichen die Methoden von Ranvier 1891 (Härtung des Mesenterium von Meerschweinchen in Osmiumsäure, Färbung mit Methylviolett) und von Kolossow 1892—1893 (Härtung in Osmiumsäure und Reduction mit Tannin) im Allgemeinen aus. In der Mehrzahl meiner Untersuchungen zog ich jedoch, obwohl ich mit diesen Methoden zufriedenstellende Resultate erzielt habe, die Härtung in Müller'scher Flüssigkeit vor, welche in geeigneter Anwendung vorzügliche Ergebnisse liefert und weniger wie jedes andere Verfahren Veränderungen im Protoplasma hervorbringt; kurz, die Müller'sche Flüssigkeit eignet sich zum Studium der Endothelien ganz ausgezeichnet, wie auch Smirnow bei seinen Untersuchungen am Endothel der Descemet'schen Membran bestätigen konnte.

Das von mir vorwiegend angewandte Verfahren war folgendes: Grosse Stücke des menschlichen Peritonäum in Zusammenhang mit den darunter liegenden Muskelschichten werden 12 bis 18 Stunden lang bei 37° in einer reichlichen Menge Müller'scher Flüssigkeit gehalten, welche während dieses Zeitraums 1—2mal erneuert wird. Wenn man jetzt mit der Messerschneide

[1]) Der Ausdruck Endothel ist hier nicht in dem besonderen Sinne von His, welcher unter Endothel eine epitheliforme Bekleidung mesoblastischer Herkunft versteht, sondern einfach der Kürze wegen gebraucht. Bekanntlich sind die Embryologen noch nicht ganz einig darüber, ob das pleuroperitonäale Epithel meso- oder endoblastischen Ursprungs ist.

über die Serosa streicht, so gelingt es nicht schwer, verhältnissmässig grosse Fetzen des völlig isolirten Endothels zu erhalten; dieselben sind zunächst ganz zusammengeschrumpft, lassen sich jedoch unter der Lupe in einem Tropfen Wasser entfalten.

Sehr schöne Bilder erhält man, wenn man diese auf dem Objectträger ausgebreiteten Endothelstücke mit einer starken Lösung von saurem Fuchsin 1—2 Stunden lang färbt und nach Entfernung des überschüssigen Farbstoffs in Wasser untersucht, oder wenn man sie mit Pikrocarmin oder starker wässriger Eosinlösung färbt und dann in 33procentiger Lösung von essigsaurem Kali betrachtet. Die Behandlung mit saurem Fuchsin hat den Vorzug, dass Protoplasma tiefroth zu färben, während die oberflächlichen Lamellen nur einen zart rosarothen Ton annehmen, so dass ihre Ränder sich gut von einander abheben.

Bei den Thieren verfuhr ich ebenso, nur wurde hier die Bauchhöhle unmittelbar nach der Tödtung geöffnet und mit warmer Müller'scher Flüssigkeit angefüllt, so dass die Abtragung des Bauchfells unter dem Flüssigkeitsspiegel stattfand; wie bei den Untersuchungen an menschlichen Leichen wurde auch hier Sorge getragen, eine dicke Schicht der musculären Unterlage mitzunehmen, um so Zerrungen und Verschiebungen im Zellenverband zu vermeiden.

In Bezug auf die äussere Form und den Bau der Endothelzellen konnte ich mehrere, bereits von älteren Forschern beschriebene Befunde bestätigen.

Wie schon vor geraumer Zeit Rindfleisch, Bizzozero (1876), Tourneaux (1874—1876) und neuerdings noch genauer Ranvier (1891) und Kolossow (1892—1893) beschrieben haben, setzt sich die Endothelzelle des Peritonäum aus einer oberflächlichen, äusserst dünnen, homogenen Schicht (Lamella superficialis) und aus einer tieferen, dickeren Schicht zusammen, welche vom Protoplasma mit dem Kern gebildet wird. Das Protoplasma ist von leicht körnigem Aussehen, besonders in der nächsten Umgebung des Kernes; letzterer ist gewöhnlich bläschenförmig oder oval und enthält 1—2 Kernkörperchen.

Die Lamella superficialis (Deckepithel nach Kolossow), welche den Cuticularbildungen anderer Zellen, z. B. des Darmepithels, an die Seite zu setzen ist, überragt mit ihren Rändern

die Grenzen der Protoplasmaschicht, doch entsendet das Protoplasma einige feine Fortsätze, welche man in den isolirten Zellen (Fig. 1) den freien Rand der Lamella erreichen sieht; während also die letztere eine annähernd polygonale Gestalt hat, besitzt die Protoplasmaschicht einen fast strahligen Umriss. Betrachtet man die Endothelschicht im Zusammenhang, so sieht man (Fig. 2), wie die an einander grenzenden Ränder der oberflächlichen Lamellen sich gegenseitig berühren, während die feinen protoplasmatischen Fortsätze mit den gleichen Fortsätzen der Nachbarzelle in Verbindung treten. So bietet das Endothel des Peritonäum ein weiteres Beispiel für die in anderen Organen und Geweben[1]) schon mehrfach gefundene Art der Zellverbindung durch Protoplasmabrücken, welche Heizmann und Pflüger Veranlassung gab, die kühne Hypothese eines organischen Zusammenhanges zwischen sämmtlichen Zellen des thierischen Körpers aufzustellen.

Im Vorübergehen möchte ich noch auf eine von Paladino (1883) und Kolossow (1893) zuerst bemerkte Eigenthümlichkeit im Bau der Serosa-Endothelien hinweisen, ich meine das Vorkommen kurzer feiner Wimpern an ihrer freien Oberfläche. Behandelt man Theile des serösen Ueberzugs der Leber und der Milz von Meerschweinchen nach Kolossow und untersucht sie dann in dünnen verticalen Schnitten, die in Glycerin oder Lösung von essigsaurem Kali eingebettet sind, so sieht man auf der freien Oberfläche der Endothelzellen deutlich zahlreiche kurze feine Wimpern der Lamella superficialis aufsitzen, wie es in der mittelst Abbe'scher Camera lucida entworfenen Fig. 3 dargestellt ist. An der frischen Serosa dagegen ist es mir nie gelungen, diese Anhänge deutlich zu sehen. Auch bei Benutzung des heizbaren Objecttisches nach Schultze konnte ich die von Paladino beschriebenen Schwingungen der Wimpern niemals beobachten, selbst wenn ich die von diesem angerathene 0,45procentige Chlor-

[1]) Diese Art der Verbindung wurde nachgewiesen im Epithel des Stratum Malpighi (Bizzozero), im Basaltheil des Dünndarmepithels (Heidenhain), im Epithel der Descemet'schen Membran (Cornil und Nüel, Smirnow), zwischen den Epithelzellen des Follikels und der Eizelle durch die Poren der Zona pellucida hindurch (Flemming, Retzius, Paladino), bei den glatten Muskelzellen (Barfurth u. A.) und bei den Muskeln der Insecten (Kölliker).

natriumlösung anwandte, der ich übrigens die von dem genannten Forscher nachgerühmten Vorzüge nicht zugestehen kann.

Eingehender als mit dem Bau der einzelnen Zelle habe ich mich mit den gegenseitigen Beziehungen der Zellen beschäftigt, und zwar besonders hinsichtlich der Frage, ob zwischen den Zellen präformirte Oeffnungen (Stigmata oder Stomata) vorhanden sind. Diese Frage wurde durch die ersten Veröffentlichungen von v. Recklinghausen, wonach die Lymphgefässe der Serosa durch besondere Oeffnungen in der Epithelschicht mit der Bauchhöhle in Verbindung stehen sollten, aufgeworfen und ist bis jetzt noch nicht entschieden. Es möge genügen, auf zwei neuere Arbeiten, die von Kolossow und von Beck hinzuweisen, welche gleichzeitig zu ganz entgegengesetzten Schlüssen gelangt sind: jener leugnet das Vorkommen solcher Oeffnungen gänzlich, dieser findet sie in grosser Anzahl und glaubt mit leichter Mühe den Beweis führen zu können, dass sie die peritonäalen Mündungen der Lymphgefässe darstellen.

Eine Reihe von Forschern, welche hier nicht aufgezählt werden sollen, hält an der Existenz der Stomata fest, während eine nicht minder grosse Anzahl die von jenen als Stomata angesprochenen Bilder für Kunstprodukte oder zufällige Bildungen erklärt.

Das schon seit 30 Jahren immer wieder angewandte klassische Verfahren der Imprägnation mit Silbersalzen diente auch mir bei einer Reihe der in dieser Richtung angestellten Untersuchungen. Die mittelst Durchschneidung des Bulbus getödteten Kaninchen wurden (nach dem Verfahren von Ludwig) durch einen im cranialen Drittel des Abdomen angelegten Querschnitt in zwei Theile zerlegt, wobei Zerrungen des Zwerchfells sorgfältig vermieden wurden. Jetzt wurde die peritonäale Fläche des Zwerchfells rasch mit einem dünnen Strahl destillirten Wassers gewaschen, darauf einige Minuten lang im Dunkeln mit einer 1 pro mille Lösung von Silbernitrat berieselt und nach Auswaschung des Silberüberschusses mit gewöhnlichem, mehrfach erneuertem Alkohol übergossen. Nach wenigen Minuten hatte das Zwerchfell unter dem Einflusse des Alkohols eine gewisse Festigkeit erlangt, welche erlaubte, dasselbe ohne wesentliche Zerrungen und Verschiebungen herauszunehmen. Auch die übrigen

Theile des Bauchfells (Netz, Mesenterium, Ligamentum latum) wurden in situ mit einer reichlichen Menge der Silbersalzlösung überrieselt.

Dasselbe Verfahren wandte ich bei menschlichen Fötus an. Beim Erwachsenen wurden grosse Stücke des Bauchfells aus der Leiche herausgenommen und so bald wie möglich mit dem Silbersalz behandelt. Ich erhielt mit dieser Methode sehr schöne Präparate, in welchen die Form der Zellen und ihre gegenseitigen Beziehungen deutlich zu erkennen waren.

Wie von allen Beobachtern übereinstimmend angegeben wird, bilden die durch den Niederschlag von Silberalbuminat sichtbar gemachten Zellgrenzen mehr oder weniger unregelmässige Vielecke: zuweilen zeigen diese Zellen jedoch auch Fortsätze (Fig. 4), welche manchmal eine grosse Länge erreichen (bis zu 70 μ). Solche mit Fortsätzen versehene Zellen, welche nach Bizzozero im menschlichen Peritonäum in geringer Menge vorkommen, habe ich bei Thieren in verhältnissmässig grosser Anzahl gefunden, ganz besonders bei Meerschweinchen.

So sorgfältig man jedoch auch durch die Auswaschung mit destillirtem Wasser die Peritonäalflüssigkeit zu entfernen, so vorsichtig man jede Zerrung zu vermeiden gesucht hat, stets findet man selbst in gut gelungenen Präparaten hier und da an der Vereinigungsstelle zweier oder mehrerer Zellen kleine rundliche oder leicht ovale Punkte, an welchen eine stärkere Ausfällung von Silberalbuminat stattgefunden hat, kurz, wir haben hier Bilder vor uns, welche ganz mit den als Stigmata oder Stomata beschriebenen übereinstimmen. Wenn nun durch Zufall bei der Präparation eine auch noch so leichte Zerrung stattgefunden hat (was bei dem Verfahren v. Recklinghausen's, bei welchem das Peritonäum mittelst Stecknadeln auf Korkringen aufgespannt wird, kaum zu vermeiden ist), so finden sich diese Bildungen in grösserer Anzahl, die an den Stellen stärkster Zerrung, wie in der Nähe der Stecknadeln, sehr beträchtlich werden kann.

Bei meinen Versuchen erhielt ich eine Reihe von zweifelhaften Ergebnissen, d. h. Präparate mit Silberniederschlägen, die trotz ihrer geringen Anzahl und unregelmässigen Vertheilung wohl als Stomata hätten aufgefasst werden können; aber neben diesen zweifelhaften Resultaten bekam ich, besonders nachdem

ich mich in der Technik vervollkommnet hatte, eine Reihe von durchaus klaren und einwandfreien Bildern, in welchen die dicht an einander geschlossenen Zellen ohne irgend welche Lücke sich in ganzer Ausdehnung berühren. So besitze ich einige 1 qcm grosse Stücke vom Zwerchfell des Kaninchens, welche keine Spur dieser Bildung aufweisen (Fig. 5).

Da nun in dieser Frage, in welcher die zweifelhaften Ergebnisse durch eine unvollkommene Technik bedingt sein können, die nach einer Seite hin beweisenden Präparate den Ausschlag geben müssen, so fühle ich mich zu der Behauptung berechtigt, dass normaler Weise zwischen den Endothelzellen des Peritonäum keine Stomata vorhanden sind.

Die Richtigkeit dieser Thatsache wird durch die in Müller'scher Flüssigkeit gehärteten und mit saurem Fuchsin gefärbten Präparate bestätigt. Ja noch mehr, hier finden wir auch die Erklärung für das Auftreten der stomataähnlichen Bildungen.

Bei der mikroskopischen Durchmusterung eines solchen Präparates sieht man, wie oben beschrieben, die Endothelzellen mit ihrer Deckplatte in vollständigem, ununterbrochenem Zusammenhang, während sie in der darunterliegenden Schicht durch die protoplasmatischen Fortsätze in Verbindung stehen. Hier und dort bemerkt man jedoch eine eigenthümliche Anordnung (Fig. 6), indem nehmlich an der Vereinigungsstelle von 3 oder 4 Zellen diese Protoplasmabrücken fehlen, so dass es den Anschein hat, als ob sich der Protoplasmaleib an dieser Stelle etwas retrahirt hätte. Wir haben hier also eine grosse rundliche Lücke zwischen dem Protoplasma von 3—4 benachbarten Zellen vor uns, doch ist diese Lücke auf der Bauchhöhlenseite durch die Ecken der in enge Berührung tretenden oberflächlichen Lamellen überdeckt. Bei dieser, meines Wissens bis jetzt noch nicht beschriebenen eigenthümlichen Anordnung liegt es auf der Hand, wie leicht während der Einwirkung der Silbersalzlösung, selbst beim geringsten Flüssigkeitsdruck, die durch keine protoplasmatische Unterlage gestützten Ecken der Lamellen auseinander weichen können, worauf an diesen Stellen eine grössere Menge des Silberniederschlags gebildet wird.

Als weitere bemerkenswerthe Thatsache lässt sich bei diesem Verfahren die Gegenwart von Leukocyten zwischen den

Endothelzellen des Peritonaeum diaphragmaticum nachweisen (Fig. 7). Diese Beobachtung war schon von Bizzozero an der menschlichen Peritonäalserosa gemacht worden, doch liess der Befund, da er sich auf Leichentheile bezog, den Einwand offen, dass er durch örtliche oder allgemeine, mit dem blossen Auge noch nicht nachweisbare Veränderungen im Bauchfell bedingt gewesen sei. Wir können dagegen behaupten, dass der Durchtritt von Leukocyten zwischen den Endothelzellen des Peritonaeum diaphragmaticum bei vollständig gesunden Thieren ein regelmässiger Vorgang ist; besonders beim Hunde lässt sich an grossen Stücken isolirten Endothels unzweifelhaft nachweisen, dass die Leukocyten thatsächlich zwischen den Endothelzellen liegen. Die Form dieser Leukocyten ist wechselnd (Fig. 7a u. b); sie ist rundlich, birnförmig oder unregelmässig am Berührungspunkt von mehreren, biscuitförmig an der Berührungslinie von zwei Endothelzellen. Von dieser Beobachtung am Hunde dürfen wir den Schluss ableiten, dass auch beim Menschen physiologischer Weise ein Durchtritt von Leukocyten durch die Endothelbekleidung des Zwerchfells stattfindet. Es ist jedoch zu beachten, dass in pathologischen Fällen, z. B. schon bei leichten Circulationsstörungen in den Organen der Bauchhöhle, die Zahl der Leukocyten beträchtlich anwächst.

Der Durchtritt der Leukocyten zwischen den Endothelzellen der Serosa liefert übrigens noch eine weitere Erklärung für das Auftreten von stomataähnlichen Bildungen bei der Behandlung mit Silbersalzen auch in solchen Präparaten, welche mit der grössten Sorgfalt behandelt worden sind. Es ist denkbar, dass an diesen Stellen vor Kurzem Wanderzellen hindurchgetreten sind und die auseinander gedrängten Endothelzellen, bezw. deren oberflächliche Lamellen, sich zur Zeit der Versilberung noch nicht wieder zusammengeschlossen haben.

2. Die Membrana limitans. — Durch Bizzozero (1873—74) ist festgestellt worden, dass die serösen Häute des Menschen von einer äusserst dünnen Bindegewebsschicht, der von ihm so genannten Membrana limitans (Grenzmembran), begrenzt werden, auf welcher das Epithel ruht, dass sie also ganz ähnliche Verhältnisse aufweisen, wie sie für die Thiere von Anderen beschrieben worden sind (Wodd). Bizzozero schildert diese Schicht

als einer feinkörnige oder feingestreifte, keine Zellen enthaltende Membran, welche mit Essigsäure aufquillt und unsichtbar wird. Doch sind diese fundamentalen Merkmale durchaus nicht an allen serösen Häuten und an den verschiedenen Stellen derselben Serosa gleich ausgesprochen, eine Thatsache, die bezüglich des Peritonaeum diaphragmaticum, der Pleura und des Pericard von Bizzozero und Salvioli, bezüglich der Tunica vaginalis testis von Vincenzi festgestellt ist.

Eine äusserst wichtige Struktureigenthümlichkeit ist das bereits erwähnte Vorkommen von Oeffnungen an gewissen Stellen der Grenzmembran. Ausser im Gebiet der Zona peritendinea und tendinea des Bauchfells sind diese Oeffnungen nach Bizzozero und Salvioli auch in der Zona peritendinea der Zwerchfellpleura, an der Pleura parietalis und an bestimmten Punkten der Pleura pulmonalis, nehmlich an den Vereinigungsstellen der einzelnen Lungenläppchen, vorhanden. Dagegen steht fest, dass an der Serosa des Epi- und Pericard, im peripherischen und centralen Theil der Zwerchfellpleura (Bizzozero und Salvioli), sowie an der Scheidenhaut des Hodens (Vincenzi) diese Oeffnungen vollständig fehlen.

Die Poren der Grenzmembran des Peritonaeum diaphragmaticum (vergl. die von Bizzozero und Salvioli entliehenen Figuren 9 und 10) messen 4—16 μ im Durchmesser und haben einen scharf gezeichneten ovalen oder rundlichen Umriss. Sie stehen zu je 50—60 in Gruppen von unregelmässiger oder eiförmiger Gestalt, welche den Lücken in der netzförmigen Schicht entsprechen. Im Gebiet der durchlöcherten Stellen ist die Grenzmembran mit der Stützgewebsschicht inniger verwachsen, so dass beim Versuch, die Grenzmembran zu isoliren, an diesen Stellen zahlreiche Fasern des Stützgewebes hängen bleiben.

Meine eigenen topographischen Untersuchungen an der Membrana limitans beziehen sich auf das Ligamentum latum, den serösen Ueberzug des Darmes, des Magens, der Leber, der Milz, des Pankreas, des Uterus und der vorderen Bauchwand.

Zum Isoliren der Grenzmembran bediente ich mich eines ähnlichen Verfahrens, wie es von Bizzozero angewandt wurde: grosse Stücke der Serosa werden zunächst etwa zwei Tage lang in Müller'scher Flüssigkeit und dann 12—24 Stunden in einer

Mischung von gleichen Theilen Alkohol und Wasser gehalten; hierauf wird die Endothelschicht mit Hülfe eines Pinsels oder eines starken Wasserstrahles entfernt und um die Grenzmembran mittelst einer feinen Pincette aufzuheben und abzuziehen versucht. Mit einiger Uebung gelingt es, kleinere oder grössere Stücke der Membran, je nach ihrer festeren oder loseren Verbindung mit der Unterlage, in isolirtem Zustand zu erhalten. Diese Stückchen werden unter der Lupe ausgebreitet und mit Eosin oder saurem Fuchsin diffus gefärbt, worauf sie in Lösung von essigsaurem Kali oder in einer Mischung von gleichen Theilen Glycerin und Wasser betrachtet werden.

Die allgemeinen Eigenschaften der Grenzmembran an den von mir untersuchten Stellen stimmen mit den Angaben von Bizzozero überein. Mit Ausnahme von einigen Stellen, wie an der Basis des Ligamentum latum, woselbst die Membran homogen erscheint, bietet sie im Allgemeinen eine äusserst feine, fibrilläre Struktur, die an der Leber, an der Milz und am Uterus besonders deutlich ist. Um den fibrillären Bau besser zu erkennen, bedarf es der Untersuchung in schwach brechenden Medien, wie einfaches Wasser oder essigsaures Kali.

Bei der genaueren topographischen Untersuchung, zu welcher ich möglichst grosse Stücke benutzte, zeigte sich die Membran als durchweg zusammenhängend, ohne eine Spur von Oeffnungen, welche den so leicht nachweisbaren Poren am Peritonaeum diaphragmaticum und an manchen Punkten der Pleura an die Seite zu stellen wären. Ich kann demnach behaupten, dass die Membrana limitans in dem ganzen von mir untersuchten Gebiete des Bauchfells (Ligamentum latum, Darm, Magen, Leber, Milz, Pankreas, Uterus und vordere Bauchwand) keine Oeffnungen besitzt.

Die Benutzung des Wasserstrahls an Stelle des Pinsels zur Entfernung des Endothels hat den Nachtheil, dass diese Schicht nicht vollständig beseitigt wird, andererseits bietet sie den Vortheil, gewisse feinere Einzelheiten in der Anordnung der Membrana limitans erkennen zu lassen, die bei Anwendung des weniger zarten Pinselverfahrens zerstört werden.

Die von mir auf diese Weise zur Ansicht gebrachte Struktureigenthümlichkeit, welche meines Wissens von anderen Beob-

achtern noch nicht beschrieben ist, besteht in Folgendem: Auf der Oberflächenseite der Grenzmembran (Fig. 11) finden sich äusserst zarte lineare Leisten von homogenem Aussehen, welche mit ihren Enden so zusammentreten, dass sie leicht vertiefte, polygonale Räume von der Form und Grösse der Endothelzellen umgrenzen. Diese Leisten bilden zusammen Figuren, welche an die bei der Imprägnirung des Endothels mit Silbersalzen erhaltenen Bilder erinnern. Da nun bei dem eingeschlagenen Verfahren hier und da einige Endothelzellen an ihrem Platze geblieben sind, lässt sich ohne Mühe erkennen, dass die von den Leisten umgrenzten, leicht vertieften Räume, die gleichsam einen Abdruck der Zellen darstellen, nichts anderes sind als Nischen, in welchen die Endothelzellen eingebettet liegen. Am deutlichsten lässt sich dies an solchen Präparaten erkennen, in welchen aus dem noch erhaltenen Endothellager eine oder zwei Zellen herausgefallen sind (Fig. 11).

Diese Anordnung ist an verschiedenen Stellen des menschlichen Peritonäum nachweisbar, aber am leichtesten gelingt die Beobachtung an Punkten, an welchen die Grenzmembran etwas dicker ist, und, wie z. B. über der Leber, auf fester Unterlage aufruht. Ich möchte jedoch nochmals darauf hinweisen, dass die Präparation die äusserste Zartheit erfordert, und dass z. B. nach mehrmaligem Darüberstreichen mit dem Pinsel die beschriebenen Einzelheiten nicht mehr erkennbar sind.

Meine Versuche, die Leisten der Grenzmembran auch in verticalen Schnitten zur Darstellung zu bringen, sind ohne Erfolg geblieben; ob die Reliefs durch die verschiedenen zum Schnittverfahren nöthigen Manipulationen zerstört werden oder ob sie nur zu geringfügig sind, um im Querschnitt erkennbare Bilder zu liefern, lasse ich dahingestellt.

Nur kurz sollen hier noch einige Besonderheiten, welche die Grenzmembran in ihren Beziehungen zu den darunterliegenden Gewebsschichten darbietet, erwähnt werden.

Die Isolirbarkeit der Limitans, welche von der Festigkeit der Verbindung zwischen der Membran und dem Stützgewebe oder den tieferen Bindegewebsschichten abhängt, ist in den einzelnen Gebieten des Peritonäum verschieden. Sehr leicht gelingt die Isolirung an der Serosa des Darmes, und zwar vorwiegend

in querer Richtung, so dass man keine quadratischen Stücke, sondern ganz schmale lange Streifchen (von 1—1½ cm Länge auf 1—2 mm Breite) erhält. Zum genauen Studium der topographischen Beziehungen ist es daher erforderlich, an jedem zur Untersuchung kommenden Darmabschnitt mehrere benachbarte Streifen der Membran abzuziehen. In den günstigsten Fällen gelingt es, sie ganz zu isoliren und sich davon zu überzeugen, dass sie äusserst dünn, aber überall zusammenhängend und von ganz leicht fibrillärer Beschaffenheit ist. Häufig jedoch bleiben an ihrer unteren Fläche Reste der Stützgewebsschicht zurück, welche aus weitmaschig verflochtenen elastischen und feinen Bindegewebsfasern mit grossen Zellen besteht; diese Bindegewebszellen besitzen einen grossen ovalen Kern und lange protoplasmatische Fortsätze, welche, vielfach verästelt, mit gleichen Fortsätzen der benachbarten Zellen in Verbindung treten. Aehnliche verästelte Bindegewebszellen hat Vincenzi in der Scheidenhaut des Hodens beschrieben.

Am serösen Ueberzug des Magens sind die Verbindungen zwischen der Grenzmembran aus den tieferen Gewebsschichten viel fester, so dass Stücke der letzteren stets daran hängen bleiben und nur an den Rändern des abgezogenen Stückchens kleine Theile der isolirten Membran sichtbar sind. Die Beschaffenheit der letzteren und der oberflächlichen Bindegewebsschicht ist dieselbe wie am Darm, nur bilden die elastischen und Bindegewebsfasern des Stützgewebes ein engeres Netz.

An der Leber, der Milz und dem Uterus ist die Grenzmembran so fest mit dem Stützgewebe verwachsen, dass sie sich nur in ganz kleinen Stückchen isoliren lässt; man muss daher zur topographischen Untersuchung eine Reihe von benachbarten Stückchen verwenden. Die Membran ist hier etwas dicker, als am Darm und die fibrilläre Streifung ist deutlich ausgesprochen. Das Stützgewebe ist reich an elastischen und Bindegewebsfasern und steht mit der tiefen Schicht in fester Verbindung.

Am Pankreas ist der seröse Ueberzug sehr dünn, so dass es erst nach vielen Versuchen gelang, die Limitans zu isoliren, welche hier von äusserster Feinheit ist und stets noch Fasern der darunterliegenden Bindegewebsschicht trägt.

Am Peritonaeum parietale ist die Grenzmembran ziemlich leicht zu isoliren; das Ligamentum latum bietet die Eigenthümlichkeit, dass sich an seiner Basis die Membran ganz leicht abziehen lässt, während sie nach oben zu in immer festere Verbindung mit der Unterlage tritt.

Die ausgeführten Untersuchungen an der Membrana limitans haben demnach ergeben, dass an den von mir untersuchten Stellen des Bauchfells die Membran keine Oeffnungen hat, folglich auch eine Aufnahme von Fremdkörpern hier nicht wohl möglich ist. Die Ergebnisse der mikroskopischen Forschung stehen also mit den Resultaten der im ersten Abschnitt wiedergegebenen Thierversuche in Uebereinstimmung.

Freilich ist die Untersuchung nicht auf die ganze Oberfläche des Peritonäum ausgedehnt worden; einige Stellen desselben, wie z. B. der seröse Ueberzug des Netzes, sind diesem topographischen Verfahren nicht zugänglich; andere, wie die Serosa der dorsalen Bauchwand und des Beckens, unterscheiden sich nicht wesentlich von anderen, die der Untersuchung unterworfen worden sind (Basis des Ligamentum latum, vordere Bauchwand u. s. w.). Von der Untersuchung des Mesenterium endlich glaubte ich im Hinblick auf einen alten, durch Ranvier bestätigten Versuch von Bichat Abstand nehmen zu können. Dieser Versuch, den ich mit dem gleichen Erfolg wiederholte, besteht darin, dass das Mesenterium durch ein eingeführtes feines Röhrchen mit Luft aufgeblasen wird. Es bilden sich grosse, lange Zeit stehen bleibende Luftblasen, welche das Mesenterium in eine, die Gefässe und Nerven enthaltende Schicht und in eine feine, gefässlose, mit dem Endothel bekleidete Membran zerlegen. Da diese Membran beim Aufblasen bald auf der einen, bald auf der anderen Fläche des Mesenterium auftritt, so kann sie kaum etwas anderes sein als eben die Membrana limitans mit ihrem Endothel. Dass sie keine Oeffnung besitzt, lässt sich aus dem langen Bestehenbleiben der Luftblasen schliessen, wie ja auch am Zwerchfell im Gebiete der Zona muscularis, wo die Poren fehlen, die unter die Grenzmembran eingeblasene Luft in Blasen stehen bleibt.

III. Ueber den Mechanismus der Aufsaugung.

Wie die im ersten Abschnitt wiedergegebenen Versuche gezeigt haben, treten feinkörnige Stoffe (Chinesische Tusche, Carmin) oder kleine weiche, modellirbare Körper (rothe Blutkörperchen), welche in die Bauchhöhle eingeführt werden, mit grosser Schnelligkeit durch das Zwerchfell hindurch. Es fragt sich nun, welches sind die näheren Umstände dieses Aufsaugungsvorganges?

v. Recklinghausen, welcher mit dem herausgenommenen Zwerchfell von Kaninchen experimentirte (Aufgiessen von Milch auf die peritonäale Fläche und Betrachtung unter dem Mikroskop), glaubte, dass die Milchkügelchen durch die Stomata der Endothelschicht in die Lymphspalten des Zwerchfells eintreten. Nach meinen oben dargelegten Untersuchungen, aus welchen die Nichtexistenz solcher Oeffnungen hervorgeht, kann ich mich jedoch dieser Anschauung nicht anschliessen.

In der Absicht, über den Mechanismus der Aufsaugung genaueren Aufschluss zu erhalten, führte ich die verschiedenartigsten Fremdkörper in die Bauchhöhle ein, indem ich dabei von der Voraussetzung ausging, dass der Aufsaugungsvorgang je nach der Beschaffenheit dieser Körper verschieden ausfallen würde. Dass diese Voraussetzung nicht unbegründet war, lehren die folgenden Ergebnisse.

Betrachten wir zunächst vergleichsweise die mit Carmin und die mit rothen Blutkörperchen angestellten Versuche.

Wenn man 10 Minuten nach Einbringung einer Carminaufschwemmung in die Bauchhöhle die retrosternalen Lymphdrüsen mikroskopisch untersucht, so bemerkt man in den Lymphräumen zahlreiche Carminkörnchen, welche zum Theil frei, zum Theil in Leukocyten eingeschlossen sind; einige wenige Körnchen finden sich auch im Innern der Endothelzellen der Lymphsinus. — Die Flüssigkeit in den zwei grossen retrosternalen Lymphgefässen, welche dem Verlauf der Arteria mammaria interna folgen, hat eine gesättigte rosarothe Färbung, welche durch die Gegenwart von freien, zum kleinen Theil auch in Wanderzellen eingeschlossenen Carminkörnchen bedingt wird. Bemerkenswerth ist jedoch, dass die farblosen Zellen in der Lymphe weit über die Norm vermehrt

und sämmtlich mit Carminkörnchen beladen sind. Bei der Untersuchung der Flüssigkeit in der Bauchhöhle, sowie des feinen Niederschlages, welchen die Aufschwemmung auf der Fläche der Serosa gebildet hat, sieht man zwischen freien Körnchen auch eine Anzahl von carminbeladenen Wanderzellen. Die grösste Menge der letzteren ist in der von der hinteren Fläche des grossen Netzes mittelst einer Pipette oder durch sorgfältiges Abschaben gewonnenen Flüssigkeit enthalten.

Genau dieselben Verhältnisse trifft man bei dem Versuch mit rothen Blutkörperchen. Es erhellt aus diesen Beobachtungen, dass den Leukocyten eine wichtige Aufgabe bei der Aufsaugung durch das Peritonäum zufällt: sie beladen sich an allen Stellen der Bauchhöhle mit den Körnchen und wandern gegen das Zwerchfell zu, vielleicht unterstützt von der Flüssigkeitsströmung, welche nach dem Ergebniss eines im ersten Abschnitt angeführten Versuches normaler Weise in der Bauchhöhle vorhanden ist.

Es ist nun leicht verständlich, dass diese Wanderzellen eine gewisse Anzahl von Körnchen durch das Zwerchfell hindurch befördern, aber wie kommt der Durchtritt der freien Körnchen zu Stande, welche wir so zahlreich in den retrosternalen Lymphgefässen angetroffen haben?

Obgleich es nicht immer empfehlenswerth ist, sich auf Analogien zu stützen, so glaube ich doch hier an gewisse Thatsachen erinnern zu dürfen, welche an den Blutcapillaren beobachtet sind. v. Recklinghausen, Hoffmann, Aufrecht, Ponfick, Arnold u. A. haben gezeigt, dass feine, in den Blutstrom eingeführte Körnchen die Wand der Blutcapillaren durchwandern können, indem sie sich zwischen zwei Endothelzellen hindurchdrängen. Neuerdings hat Thoma (1893) am Mesenterium des Hundes beobachtet, dass zuweilen während der auf den Durchtritt von Leukocyten folgenden Diapedese rothe Blutkörperchen plötzlich in starkem Strahle durch eine Spalte zwischen zwei Endothelzellen austreten, worauf sich diese Oeffnung wieder schliesst; dieser Vorgang beschränkt sich nach Thoma auf solche Stellen der Gefässwand, an welchen vorher eine Reihe von Leukocyten hindurchgetreten sind.

In analoger Weise können wir meines Erachtens auch den Durchtritt freier Körnchen durch die Endothelschicht des

Bauchfells erklären; zum Theil mögen sich dieselben zwischen den Endothelzellen hindurchdrängen, zum Theil auch in Form eines stärkeren Strahles an den durch den Durchtritt der Wanderzellen geschaffenen Oeffnungen der Endothelschicht einströmen, so lange, bis sich die Zellen an diesem Punkte wieder eng zusammengeschlossen haben.

Ausser diesen feinen oder schmiegsamen Körperchen kann das Peritonäum jedoch auch, wie schon Auspitz gezeigt hat, grössere starre Körper, z. B. Stärkekörnchen, aufnehmen, welche keinerlei Formveränderungen einzugehen im Stande sind. Zu meinen Versuchen in dieser Richtung benutzte ich Weizenmehl, dessen Körnchen beträchtliche Grössenunterschiede (von 4—45 μ Durchmesser) darbieten. Die Stärkekörnchen haben ausserdem noch den Vortheil, dass sie sich durch die bekannte Jodreaction leicht von Körnchen anderer Herkunft unterscheiden lassen. Das Mehl wurde in einer auf 37° erwärmten, mit physiologischer Kochsalzlösung bereiteten Aufschwemmung in die Bauchhöhle von Kaninchen und Hunden eingespritzt.

Auch in diesem Falle sieht man die Aufsaugung mit überraschender Schnelligkeit eintreten. Schon 10—15 Minuten nach der Einführung in die Bauchhöhle finden sich die Körnchen in den Mediastinaldrüsen, und zwar nicht nur solche von kleinem Umfang, sondern auch grössere und ganz grosse, deren Durchmesser den mancher Endothelzellen erreicht. Wie kommt der Durchtritt unter solchen Verhältnissen zu Stande?

Die Untersuchung des Inhaltes der retrosternalen Lymphgefässe liefert in diesem Falle einen etwas anderen Befund, als in den früheren Versuchen. Die Stärkekörnchen finden sich hier zum grössten Theil in den sehr zahlreichen Leukocyten eingeschlossen; nur eine geringe Anzahl von Körnchen, fast durchweg solche kleinsten Umfangs, sind frei. Jede Wanderzelle enthält ein oder mehrere Körnchen, je nach der Grösse der letzteren, und einige sind geradezu damit überladen (Fig. 12). Die grössten Körnchen jedoch sind nicht von einer einzigen Zelle umschlossen, weil diese nicht genügen würde, sondern zwei, drei und vier Leukocyten haben sich vereinigt, um den Fremdkörper zu umkleiden, der so gewissermaassen eine zellige Umhüllung erhalten hat (Fig. 13).

Auch in der Peritonäalflüssigkeit finden sich die Stärkekörner in derselben Weise von Leukocyten eingehüllt, doch ist immer auch eine Anzahl leerer, noch nicht beladener Wanderzellen vorhanden. An vielen Stellen sind die Mehlkörner zusammengeballt und man sieht diese Ballen von zahlreichen Leukocyten umgeben, von denen einige zwischen die Körnchen einzudringen im Begriffe sind. Auch hier trifft man wieder die meisten Leukocyten in der Umgebung des grossen Netzes an.

Am Endothel des Peritonaeum diaphragmaticum sind während der Aufnahme der Körnchen wichtige Veränderungen nachzuweisen. Es ist rathsam, die Untersuchung desselben in den ersten 15 Minuten vorzunehmen, um noch möglichst normale Verhältnisse anzutreffen und die tiefgreifenden Störungen zu vermeiden, welche die längerdauernde Berührung mit den Fremdkörpern in der Serosa hervorbringt.

An der Endothelschicht bemerkt man (Fig. 14 und 15), sowohl bei der Untersuchung in situ (bei Kaninchen), wie an grossen, nach Härtung in Müller'scher Flüssigkeit gewonnenen Stücken [1]), zwischen den Endothelzellen zahlreiche rundliche und ovale Oeffnungen verschiedenen Umfangs, in welchen hier und da noch eine mit Körnchen beladene Wanderzelle oder auch ein freies Körnchen (Fig. 15) angetroffen wird. Diese Oeffnungen entsprechen zumeist der Berührungsstelle von zwei, drei und mehr Endothelzellen, deren Protoplasma im Gebiete der Oeffnung etwas retrahirt ist, so dass ihr Kern an manchen Stellen sehr nahe am Rande dieser Oeffnung liegt. Da, wo sich zwischen zwei Endothelzellen eine langgestreckte ovale Oeffnung gebildet hat, sieht man zuweilen mit ganz starker Vergrösserung diese Lücke von ein oder zwei zarten Protoplasmastreifen brückenförmig durchsetzt, durch welche die beiden angrenzenden Zellen noch in Verbindung stehen (Fig. 14).

Die mitgetheilten Beobachtungen berechtigen uns nunmehr, zu behaupten, dass die Aufsaugung der Stärkekörnchen zum grössten Theil durch Vermittelung der Leukocyten zu Stande kommt, während nur einige der kleinsten Körnchen frei durch die von den Leukocyten hinterlassenen Oeffnungen in der

[1]) Ueber das Verfahren siehe im zweiten Abschnitt S. 343.

Endothelschicht hindurchtreten. Ob die Endothelzellen activen Antheil an der Bildung der Oeffnungen nehmen (vielleicht indem sie sich zusammenziehen), oder ob sie sich nur passiv von den Leukocyten auseinander drängen lassen, möchte ich zur Zeit unentschieden lassen, da mir hierüber keine hinlänglichen Beobachtungen zu Gebote stehen.

Die Ergebnisse meiner Versuche scheinen mir auch deshalb von Interesse zu sein, weil sie einen neuen Beweis dafür liefern, wie schnell die Leukocyten an den Orten auftreten, wo fremde Substanzen in den Organismus eingedrungen sind, und wie rasch sie einzeln oder zu mehreren sich den Fremdkörper einverleiben, um ihn nach den Organen zu bringen, welche für die Ablagerung solcher Eindringlinge bestimmt sind.

Die zahlreichen Leukocyten, welche sich im Verlaufe weniger Minuten in der Bauchhöhle ansammeln, stammen wohl zum grossen Theil aus den Blutgefässen, zum Theil jedoch auch aus den zahlreichen kleinen Lymphfollikeln, die im grossen Netz, im Ligamentum gastro-hepaticum u. s. w. zerstreut sind. Diese Follikel, welche nach Ausweis der Silberpräparate auf der einen Seite nur von einer einfachen, nicht überall zusammenhängenden Endothelschicht überkleidet sind, haben grosse Aehnlichkeit mit den Lymphfollikeln des Darmes. Es scheint mir daher die Vermuthung nicht ganz ungerechtfertigt, dass die Lymphfollikel des Netzes und des Ligam. gastro-hepaticum physiologischer Weise der Bauchhöhle eine Anzahl von Leukocyten zuführen, wie sie dem Darmlumen von den Follikeln der Darmwand geliefert werden.

Schlussfolgerungen.

Die von uns gewonnenen Aufschlüsse über den Bau und das Aufsaugungsvermögen des Peritonäum unter normalen Verhältnissen lassen sich in folgenden Sätzen zusammenfassen:

1. Das Diaphragma ist das einzige Gebiet der Serosa, welches für die Aufsaugung körniger Stoffe bestimmt ist. Diese Aufsaugung geht mit äusserster Schnelligkeit vor sich.

2. Es bestehen in der Bauchhöhle beständig gegen das Zwerchfell gerichtete Flüssigkeitsströmungen. Die mediastinalen Lymphdrüsen haben die Aufgabe, die aus der Bauchhöhle stammende Lymphe zu sammeln.

3. Die Endothelzellen der Serosa besitzen zum Theil lange Fortsätze. Sie bilden normaler Weise eine zusammenhängende Schicht ohne irgend welche Oeffnungen. Die als Stigmata oder Stomata beschriebenen Bildungen sind zufällige Produkte. An manchen Stellen können durch Retraction des Protoplasma von zwei oder drei benachbarten Zellen rundliche Räume entstehen, welche an der Oberfläche von der Lamella superficialis überdeckt sind. Zwischen den Endothelzellen finden sich unter gewöhnlichen Verhältnissen hie und da Leukocyten.

4. Die Grenzmembran, welche im Gebiet des Peritonaeum diaphragmaticum durchlöchert ist, besitzt an vielen anderen Stellen der Serosa keine Spur solcher Oeffnungen. Durch feine Leisten auf der Membran werden flache Nischen gebildet, in denen die Endothelzellen eingebettet liegen.

5. Feinkörnige Substanzen (Carmin) und weiche, modellirfähige Körper (rothe Blutkörperchen) durchwandern die Endothelschicht des Zwerchfells zum grössten Theil in freiem Zustande, indem sie sich zwischen den Endothelzellen hindurchdrängen, zum kleineren Theil als Einschluss von Leukocyten.

Grosse starre Körper (Stärke) werden zum grössten Theil von Wanderzellen durch das Zwerchfell hindurchbefördert; einige derselben, fast ausschliesslich die allerkleinsten, können das Endothel auch durch die von den Leukocyten hinterlassenen Oeffnungen durchwandern. Der Durchtritt der grössten dieser Körnchen geschieht durch Vermittelung von Leukocyten, welche sich an der Oberfläche des Fremdkörpers ausbreiten und ihn so in eine contractile Protoplasmaschicht einhüllen.

Literatur.

Auspitz, H., Ueber die Resorption ungelöster Stoffe bei Säugethieren. Stricker's Medic. Jahrbücher. Jahrg. 1871. Heft 3. S. 284 (304).

Beck, A., Ueber die Aufsaugung fein vertheilter Körper aus den serösen Höhlen. Wien. klin. Wochenschr. 1893. No. 46.

Bizzozero, Centralbl. f. d. med. Wissensch. 1874.

—, Osservatore delle cliniche. Dicembre 1873.

Bizzozero e G. Salvioli, Sulla struttura e sui linfatici del peritoneo diaframmatico. Arch. per le Scienze med. anno I. 1876.

— —, Sulla struttura e sui linfatici della pleura e del pericardio. Arch. per le Scienze med. anno II. 1878.

Dubar et Remy, Sur l'absorption par le péritoine. Journ. de l'Anatomie et de la Phys. Année XVIII. 1882.

Kolossow, Struktur des Endothels der Pleuroperitonäalhöhle. Biologisches Centralbl. 1892. S. 87.

—, Arch. f. mikr. Anat. Bd. XLII. 1893.

Ludwig und Schweigger-Seidel, Ueber das Centrum tendineum des Zwerchfelles. Verhandl. der Gesellsch. d. Wissensch. zu Leipzig. November 1866.

Maffucci, Sull' assorbimento del peritoneo. Giornale internazionale delle Scienze med. Anno IV. 1882.

—, Sulla patologia del peritoneo. Il movimento medico-chirurgico. Anno XV. Napoli 1883.

Paladino, Arch. italiennes de biologie. III. 1883.

Ranvier, De l'endothélium du péritoine, etc. Comptes rendus de l'Acad. des Sciences. CXII. 1891.

—, Traité technique d'histologie. 2e éd. 1889.

v. Recklinghausen, Zur Fettresorption. Dieses Archiv. Bd. 26.

Tourneux, Recherches sur l'épithélium des séreuses. Journ. de l'Anatomie. 1874.

Tourneux et Hermann, Recherches sur quelques épithéliums plats. Journ. de l'Anatomie. 1876.

Thoma, Histogenese und Histomechanik des Gefässsystems. 1893.

—, Lehrbuch der pathologischen Anatomie. 1894.

—, Dieses Archiv. Bd. 74.

Vincenzi, Sulla struttura e sui linfatici della tunica vaginale. Arch. per le Scienze med. vol. VI.

Werigo, Les globules blancs protecteurs du sang. Ann. de l'Inst. Pasteur. 1892.

Erklärung der Abbildungen.

Tafel VII.

Alle Zeichnungen sind mit der Camera lucida nach Abbe, Papier in der Höhe des Objectes, entworfen. — Mikroskop Koristka.

Fig. 1—2. Isolirte Endothelzellen vom normalen menschlichen Peritonaeum. Vergr. 1250 (S. Ap. $\frac{1}{15}$, Oc. comp. 8).

Fig. 3. Endothelzellen vom serösen Ueberzug der Meerschweinchenmilz. (Osmiumsäure, Tannin-Glycerin.) Vergr. 600 (S. Ap. $\frac{1}{15}$, Oc. comp. 4).

Fig. 4. Endothelzelle vom Peritonaeum diaphragmaticum des Meerschweinchens, peripherischer Theil. — Zellen mit langen Fortsätzen. (Salpetersaures Silber.) Vergr. 560 (Obj. 7*, Oc. comp. 8).

Fig. 5. Endothel vom Centrum tendineum des Kaninchens. — Fehlen von Oeffnungen zwischen den Zellen. (Salpeters. Silber). Vergr. 560 (Obj. 7*, Oc. comp. 8).

Fig. 6. Endothel vom Peritonaeum diaphragmaticum eines gesunden Hundes. — Hohlraum, zwischen dem Protoplasma dreier benachbarter Zellen, von den oberflächlichen Lamellen überdeckt. Vergr. 1250 (S. Ap. $\frac{1}{15}$, Oc. comp. 8).

Fig. 7. Endothel vom Peritonaeum diaphragmaticum eines gesunden Hundes. — Leukocyten zwischen den Endothelzellen. Vergr. 275 (Obj. 7*, Oc. comp. 4).

Fig. 8 A. Peritonaeum diaphragmaticum vom Menschen, natürliche Grösse. a Peritonäalbekleidung der Muskelschicht, deren Zona peritendinea mit Zp bezeichnet ist. b Peritonäum des Centrum tendineum. Zahlreiche Lücken in der Zona peritendinea mit Ausnahme der Peritonäaldecke des grossen Gefässes v.

Fig. 8 B. Theil der Zona peritendinea, 3 mal vergrössert. Weite Lücken, die durch Bündel des Stratum reticulare in verschiedene Abtheilungen zerlegt werden (nach Bizzozero und Salvioli).

Fig. 9. Membrana limitans vom Peritonaeum diaphragmaticum peritendineum. — Verschiedene durchlöcherte Zonen, welche ebenso vielen Lücken entsprechen. Vergr. 350 (nach Bizzozero und Salvioli).

Fig. 10. Stück vom Peritonäum der Zona peritendinea. aa kleine Lymphspalten. bb Bündel der netzförmigen Schicht, welche dieselben rings umgeben. ccc Bindegewebsbündel der Stützgewebsschicht d, welche zum Theil über die Lymphspalte hinwegziehen. e Stück der Grenzmembran, im Gebiet der Spalten vielfach durchlöchert. Der Rest der Membrana limitans wurde bei der Präparation zufällig entfernt. Vergr. 50 (nach Bizzozero und Salvioli).

Fig. 11. Grenzmembran vom Peritonaeum diaphragmaticum des Menschen. — Zarte Leisten begrenzen flache Nischen, in welchen zum Theil noch Endothelzellen eingebettet liegen. Vergr. 600 (S. Ap. $\frac{1}{15}$, Oc. comp. 4).

Fig. 12. Leukocyten, mit kleinen und mittelgrossen Stärkekörnchen beladen. Vergr. 560 (Obj. 7*, Oc. comp. 8).

Fig. 13. Grosse, von mehreren Leukocyten umschlossene Stärkekörnchen. Bei b enthalten die Leukocyten noch andere kleine Körnchen. Vergr. 560 (Obj. 7*, Oc. comp. 8).

Fig. 14. Endothel vom Peritonaeum diaphragmaticum des Hundes während der Aufnahme von Stärkekörnchen. — Oeffnungen zwischen den Endothelzellen, feine Fortsätze und Protoplasmabrücken. Vergr. 1250 (S. Ap. $\frac{1}{15}$, Oc. comp. 8).

Fig. 15. Andere Stelle desselben Präparates. Leukocyten und Stärkekörnchen im Begriffe, die Endothelschicht zu durchwandern. Vergr. 350 (Obj. 7*, Oc. 3).

XII.

Hydrastin- und Narkotinderivate.

(Aus dem Pharmkologischen Institut der Universität Berlin.)

Von Dr. Edmund Falk in Berlin.

Wie neuere Untersuchungen, welche von M. Freund und seinen Mitarbeitern ausgeführt wurden, dargethan haben, stehen das aus dem Opium gewonnene Alkaloid Narkotin und das in der Wurzel von Hydrastis canadensis enthaltene Hydrastin in naher verwandtschaftlicher Beziehung zu einander. Wöhler, welcher zuerst das Narkotin einer näheren chemischen Untersuchung unterzog, fand bereits, dass sich diese Substanz, für welche er die Formel $C_{23}H_{23}NO_7$ ermittelte, unter dem Einfluss von oxydirenden Agentien in eine Säure, die Opiansäure $C_{10}H_{10}O_5$ und in eine Base, das Cotarnin $C_{12}H_{15}NO_4$ spaltet.

$$C_{23}H_{23}NO_7+H_2O+O = C_{10}H_{10}O_5+C_{12}H_{15}NO_4.$$

Eine analoge Zersetzung erleidet, wie M. Freund und W. Will dargethan haben, das Hydrastin. Auch dieses liefert bei der Oxydation Opiansäure und einen basischen Körper, für welchen die Entdecker den Namen Hydrastinin einführten und die Zusammensetzung $C_{11}H_{13}NO_3$ ermittelten.

$$C_{21}H_{21}NO_6+H_2O+O = C_{10}H_{10}O_5+C_{11}H_{13}NO_3.$$

Das Narkotin unterscheidet sich demnach von dem Hydrastin, und ferner das Cotarnin von dem Hydrastinin nur durch den Mehrgehalt von CH_2O, d. h. es ist das Narkotin als ein Hydrastin, und das Cotarnin als ein Hydrastinin aufzufassen, bei denen ein Wasserstoffatom durch die Methoxylgruppe „OCH^3“ ersetzt ist.

Da diese chemisch nahe verwandten Körper, das Hydrastin und das Narkotin, und die aus diesen dargestellten Oxydationsprodukte, das Hydrastinin und Cotarnin schon untersucht und

wie ich am Schluss zeigen werde, pharmakologisch und chemisch dieselben nahen Beziehungen zu einander haben und ähnliche Wirkungen auf den thierischen Organismus ausüben, so musste es von Interesse sein, weitere gleichartig zusammengesetzte Derivate zu prüfen. Durch die Liebenswürdigkeit des Herrn Dr. Freund, welchem ich für sein Interesse danke, erhielt ich zwei Basen, welche aus dem Hydrastin bezw. dem Narkotin entstehen, das Methylhydrastamid und das Methylhydrastimid bezw. Methylnarkotamid und Methylnarkotimid, welche ich zum Theil in gemeinschaftlicher Arbeit, stets aber unterstützt durch den Rath des Herrn Professor Dr. Langgaard pharmakologisch prüfte. Es ist für mich eine besonders angenehme Pflicht Herrn Prof. Langgaard auch an dieser Stelle meinen Dank auszusprechen.

Methylhydrastamid entsteht nach den Angaben von Freund und Heim dadurch, dass man Hydrastinmethyljodid in Alkohol löst, einen sehr grossen Ueberschuss stärksten, wässrigen Ammoniaks hinzufügt und alsdann einige Zeit unter Rückfluss kocht.

$$C_{22}H_{24}NO_6J + 2NH_3 = NH_4J + C_{22}H_{26}N_2O_6.$$

Es stellt einen in weissen Blättchen krystallisirenden Körper dar, welcher den Schmelzpunkt 180° hat, es ist in Wasser fast unlöslich, sehr schwer löslich in Aether, Schwefelkohlenstoff und Benzol, leichter in Chloroform. Der Körper hat stark basische Eigenschaften. Um zu den Salzen dieser Basis zu gelangen, bedarf es jedoch grosser Vorsicht, es bewirken nehmlich schon verdünnte Säuren bei gelindem Erwärmen die Bildung von Salzen einer neuen Base, die aus der oben beschriebenen durch Abspaltung eines Moleküls Wasser entsteht, den Schmelzpunkt 192° hat, feine hellgelbe Nadeln bildet, und welche von Freund und Heim als Methylhydrastimid bezeichnet wurde. Das Methylhydrastimid ist in Wasser nicht, in Alkohol schwer löslich. Mit einem Aequivalent der Säuren bildet es schwach gefärbte, zum Theil schwer lösliche Salze.

Auf analoge Weise entsteht aus dem Narkotinmethyljodid ($C_{22}H_{26}NO_7J$) ein bei 176°—178° schmelzendes, in weissen Blättchen krystallisirendes Methylnarkotamid ($C_{22}H_{28}N_2O_7$), aus welchem gleichfalls beim Uebergiessen mit verdünnter Salz-

oder Schwefelsäure, schwach gelb gefärbte Salze auskrystallisiren. Es sind Salze des bei 153°—154° schmelzenden, in hellgelben Nadeln krystallisirenden Methylnarkotimid. Dieses selbst ist in Wasser nicht löslich, sein schwefelsaures Salz ist schwer, hingegen sein weinsaures Salz in Wasser leichter löslich.

Methylhydrastamid.

Da wir gesehen haben, dass bei Uebergiessen mit stärkeren Säuren sich sofort, bei verdünnten Säuren bei gelindem Erwärmen aus dem Methylhydrastamid Salze des Imids bilden, die physiologische Wirkung des in H_2O fast unlöslichen Methylhydrastamid sich aber schwer prüfen liess, so lösten wir Methylhydrastamid in verdünnter Essigsäure in der Kälte auf, erhielten eine farblose, neutrale Lösung von essigsaurem Methylhydrastamid, welche wir stets bei unseren Untersuchungen frisch bereiteten, da bei längerem Stehen sich die Lösung gelbgrün färbte, als Zeichen, dass alsdann eine theilweise Umwandlung in das Imid stattfand. Als Resultat unserer Untersuchungen konnten wir Folgendes feststellen.

Bei Kaltblütern erzeugt Methylhydrastamid eine schnell fortschreitende Lähmung, welche in kurzer Zeit das Thier bewegungs- und reactionslos macht; und zwar ist die Lähmung bei Fröschen nach einer Dosis von 0,015 in 12 Minuten, nach 0,03 in 10 Minuten, nach 0,05 in 5 Minuten eine vollständige. Bis zu dieser Zeit zeigt sich auf die Sensibilität und auf die Reflexe kein Einfluss; in einem Stadium, in welchem der Frosch ohne Glocke ruhig dasitzt, reagirt er deutlich auf jede Reizung, nur sind die Bewegungen weniger kräftig und schleppend. Die Lähmung ist eine rein peripherische und kommt zustande durch Beinflussung der motorischen Nervenendigungen; daher sind die Nerven der gelähmten Extremitäten weder mechanisch noch elektrisch erregbar, während die Musculatur ihre elektrische Erregbarkeit bewahrt hat. So sahen wir, dass bei einem Frosche, bei welchem nach subcutaner Injection von 0,03 Methylhydrastamid in Essigsäurelösung, nach 10 Minuten die Lähmung eine vollständige war, die Nervi ischiadici durch den elektrischen Strom selbst bei 0 mm Rollenabstand nicht erregt werden konnten, während bei

Reizung des Sartorius bei 160 mm Rollenabstand eine Zuckung eintrat.

Auf das Herz zeigt Methylhydrastamid bis zu der Zeit, in welcher die Lähmung vollständig ist, keine wesentliche Einwirkung. Nachdem die Pulsfrequenz nach der Injection um 2—8 Schläge gestiegen war, sinkt sie, um zur Zeit des Eintrittes der Lähmung die normale Zahl zu erreichen. Bei längerer Einwirkung hingegen übt Methylhydrastamid einen lähmenden Einfluss auf das Herz aus; die Pulsfrequenz sinkt; selten ist jedoch die Abnahme der Zahl der Herzcontractionen eine wesentliche, nie kommt es wie bei dem Hydrastin zu einem Stillstande des Herzens. Gewöhnlich ist $\frac{1}{2}$—$\frac{3}{4}$ Stunden nach der Injection, also zu einer Zeit, in welcher der Frosch schon lange vollständig gelähmt ist, die Pulsfrequenz nur um $\frac{1}{4}$—$\frac{1}{3}$ gesunken.

Local übt Methylhydrastamid weder eine anästhesirende noch eine reizende Wirkung aus. — Auch bei Warmblütern lähmt es die motorischen Nervenendigungen; daher sehen wir, dass die Bewegungen nach Dosen von 0,3 pro Kilogramm, eigenthümlich schwerfällig und tappend werden, um aber eine vollständige Lähmung zu erzeugen, sind 0,4—0,5 g Methylhydrastamid nöthig. Die ersten Lähmungserscheinungen treten 20—30 Minuten nach der Injection ein, ihren Höhepunkt erreicht die Lähmung nach 1—1½ Stunden. Dass diese Lähmung in der That durch Einwirkung auf die peripherischen Nerven zu Stande kommt, beweist ein Versuch, in welchem sofort nach dem eingetretenen Tode der rechte Brachialis, selbst bei 0 mm Rollenabstand keine Zuckungen zeigte, während die Musculatur bei 220 mm erregbar war. Der linke Brachialis konnte Anfangs durch einen Strom von 130 mm Rollenabstand erregt werden, die Erregbarkeit schwand jedoch sehr schnell, schon 3 Minuten nach dem Tode war er durch stärkste Ströme nicht reizbar, während die Musculatur noch längere Zeit durch einen Strom bei einem Rollenabstand von 130 mm in Contractionen versetzt wurde. Mit Beginn der Lähmung ist eine deutliche Erweiterung der sichtbaren Gefässe eingetreten. Die Temperatur sinkt entsprechend der Lähmung um 1½°. Im weiter vorgeschrittenen Stadium wird alsdann die Athmung

krampfhaft und dyspnoisch, und während das Herz noch regelmässig fortschlägt, tritt Athmungsstillstand ein, welcher die Ursache des Todes ist. Der Athmungsstillstand kommt zu Stande durch Lähmung der, die Respirationsmusculatur versorgenden motorischen Nerven.

Methylhydrastimid.

Bei Fröschen lassen sich bei Methylhydrastimid, welches wir als salzsaures und schwefelsaures Salz prüften, zwei Stadien unterscheiden. Im ersten Stadium findet sich eine Beeinflussung der Motilität; die Extremitäten werden schleppend angezogen; bisweilen beobachtet man eine eigenthümliche Gangart des Frosches, derselbe springt nicht fort, sondern er bewegt sich von der Stelle, indem er ein Bein vor das andere setzt. Allmählich werden die Bewegungen immer träger, man kann das Bein vorsichtig ausstrecken, ohne, dass er es anzieht, und schliesslich liegt der Frosch in jeder Stellung, welche man ihm giebt, regungslos da. Trotzdem ist aber die Lähmung keine vollständige, denn bei stärkerem Kneifen zieht er die gereizte Extremität an. Dieses Stadium geht bei Injectionen von 0,03—0,08 Methylhydrastimid ungefähr eine Stunde nach der Injection in ein Stadium der erhöhten Reflexerregbarkeit über. Reizen wir in demselben die Extremität nur leicht, so wird sie krampfhaft ausgestreckt, später stellt sich bei jeder Reizung krampfhaftes Zucken des ganzen Körpers ein, bei stärkerer Reizung entsteht ein ausgesprochener Opisthotonus. Bei einigen Versuchen beobachteten wir auch spontan eintretende krampfhafte Bewegungen. In der Zeit zwischen den einzelnen krampfhaften Streckungen besteht scheinbare Lähmung. Wird die Injection in eine Extremität gemacht, so entsteht Muskelstarre derselben; die betreffende Extremität wird frühzeitig vollständig bewegungslos und wird auch im zweiten Stadium bei Reizung nicht ausgestreckt. Methylhydrastimid übt also eine locale Einwirkung auf die Musculatur aus.

Auf das Herz wirkt Methylhydrastimid schon frühzeitig ein, die Frequenz der Herzcontractionen wird stark herabgesetzt: bisweilen kommt es gegen Ende des ersten Stadiums zum Herzstillstand in schwacher Diastole.

Hierbei zeigen sich regelmässig folgende Veränderungen der Herzthätigkeit. Zuerst wird die Herzaction deutlich schwieriger, der Ventrikel zieht sich während der Systole nicht auf einmal zusammen, sondern die Contraction beginnt in den oberen Abschnitten und setzt sich nach unten fort, so dass die Zusammenziehung eine schlauchförmige, von oben nach unten fortschreitende ist. Die Diastole ist Anfangs gleichmässig und hält lange Zeit an; ist aber die Zahl der Herzcontractionen auf $\frac{1}{2}$—$\frac{1}{3}$ der normalen gesunken, so wird auch die Diastole vorübergehend unregelmässig; die Erschlaffung setzt sich wellenförmig von der Basis des Ventrikels nach der Spitze zu, fort. Sinkt die Zahl der Herzcontractionen auf 4—6 herab, so sehen wir regelmässig, dass während einer Ventrikelcontraction sich die Vorhöfe zweimal zusammenziehen.

Durch Atropin wird die Zahl der Herzcontractionen nicht vermehrt, und der Stillstand des durch Methylhydrastimid gelähmten Herzens nicht aufgehoben. Methylhydrastimid wirkt also lähmend auf das Herz ein.

Wie bei Kaltblütern müssen wir auch bei Warmblütern bei der Methylhydrastimidwirkung ein Lähmungs- und ein Krampfstadium unterscheiden. Während ersteres bei Dosen bis zu 0,2 pro Kilogramm Kaninchen sich allmählich entwickelt, und längere Zeit, bis gegen $1\frac{1}{2}$ Stunden anhält, tritt bei grösseren Dosen (0,3 pro Kilogramm) frühzeitig das Krampfstadium ein, so dass die ersten Krämpfe schon zu einer Zeit auftreten können, in welcher die Lähmung noch nicht vollständig ist. Im Lähmungsstadium beginnen zuerst die hinteren Extremitäten auszugleiten, alsdann ergreift die Lähmung aber bald auch den Vorderkörper, der gewöhnlich vollständig gelähmt ist, zu einer Zeit, in welcher mit den hinteren Extremitäten noch schwache Bewegungen ausgeführt werden können. Die sichtbaren Gefässe sind in diesem Stadium stark erweitert; die Sensibilität ist vollständig unbeeinflusst. Erst wenn die Lähmung vollkommen ist, macht sich eine deutliche Reflexsteigerung bemerkbar, welche nach kurzer Zeit an Intensität zunimmt. Bald kommt es bei jedem Reize zu ausgesprochenen Krämpfen klonischen Charakters, welche häufig auch spontan eintreten; dieselben beginnen mit krampfhaften Bewegungen der Ohren und der Kaumusculatur; die sich häufig wie-

derholenden Krämpfe nehmen alsbald einen tonisch-klonischen Charakter an, und bisweilen treten vor dem Exitus deutliche tetanische Krämpfe mit Opisthotonus ein. Während derselben ist die Athmung dyspnoisch, die Dyspnoe nimmt an Stärke zu, schliesslich kommt es zum Athmungsstillstand, zum Erlöschen der Reflexe und zum Exitus.

Einwirkung von Methylhydrastamid und von Methylhydrastimid auf das Gefässsystem.

Sowohl bei der Amid-, wie bei der Imidverbindung war es uns aufgefallen, dass die sichtbaren Gefässe eine deutliche, sehr starke Erweiterung zeigten. Angestellte Blutdruckversuche ergaben in der That, dass beide Verbindungen in gleicher Weise eine sehr energische Einwirkung auf das Gefässsystem ausüben, dass sie eine Erschlaffung der Gefässe herbeiführen, welche ihrerseits eine bedeutende Blutdrucksenkung zur Folge hat. Die einzelne Pulswelle, welche vor der Injection eine deutliche Elasticitätselevation und eine kleine, an der Spitze befindliche Rückstosselevation aufwies, zeigt nach der Einführung des Mittels keine Elasticitätsschwankungen, die Rückstosselevation hat an Grösse zugenommen und befindet sich nahe der Basis. Die einzelne Pulswelle ist dabei wesentlich grösser geworden, bisweilen ist, selbst bei nicht tödtlichen Dosen, die Erschlaffung so stark, dass die Curven spitz und nadelförmig werden, deutlich den durch Chloralhydrat erzeugten Pulswellen gleichen. Der diastolische Blutdruck sinkt tief; bei einem Kaninchen, welches die Intoxication überstand, von 65 bis auf 18 mm. Die Gefässerweiterung und das Sinken des Blutdruckes sind andauernd gleichmässig stark und wechseln nicht, wie wir es bei dem Hydrastin zu beobachten Gelegenheit hatten, mit Contractionszuständen der Gefässe. Die Pulsfrequenz wird nicht wesentlich beeinflusst, nur bei tödtlichen Dosen tritt im letzten Stadium eine fortschreitende Abnahme der Frequenz ein.

Im Folgenden geben wir eine Uebersicht über mit Methylhydrastamid und mit Methylhydrastimid angestellte Blutdruckversuche, aus welchen die oben angeführten Thatsachen ersichtlich sind.

Methylhydrastamid.

Versuch	Vor der Injection	Minuten nach der Injection 2	3	5	6	8	9	10	20	30	40	50	65	80	95	Gewicht des Kaninchens	Dosis	Bemerkungen
								a) Blutdruck										
I.	82—100	$\frac{66}{82}$	—	$\frac{34}{70}$	—	—	—	$\frac{30}{60}$	—	—	—	—	—	—	—	1350	0,4	† nach 13 Min.
II.	70— 90	—	—	—	—	—	—	—	—	$\frac{65}{80}$	$\frac{55}{65}$	$\frac{40}{60}$	—	—	—	1950	0,25+0,18+0,2+0,3	
								b) Höhe der einzelnen Blutwelle										
I.	18	16	—	16	—	—	—	30	—	—	—	—	—	—	—	—	—	
II.	20	—	—	—	—	—	—	—	—	15	13	20	—	—	—	—	—	
								c) Pulsfrequenz										
I.	280	264	—	242	—	—	—	204	—	—	—	—	—	—	—	—	—	
II.	222	—	—	—	—	—	—	—	—	252	252	264	—	—	—	—	—	

Methylhydrastimid.

								a) Blutdruck										
I.	90—115	—	$\frac{70}{90}$	$\frac{60}{75}$	$\frac{40}{58}$	$\frac{13}{50}$	$\frac{14}{42}$	$\frac{6}{15}$	—	—	—	—	—	—	—	1250	0,25	† nach 11 Min.
II.	65— 90	—	—	—	—	—	—	$\frac{60}{100}$	$\frac{60}{100}$	—	$\frac{38}{90}$	$\frac{18}{90}$	$\frac{30}{100}$	$\frac{30}{90}$	$\frac{65}{100}$	2170	0,4	
III.	90—115	—	—	—	—	—	—	—	$\frac{75}{105}$	$\frac{80}{105}$	—	$\frac{70}{95}$	$\frac{45}{70}$	$\frac{45}{70}$	$\frac{55}{80}$	1300	0,14+0,12+0,15	
								b) Höhe der einzelnen Blutwelle										
I.	25	—	20	15	28	38	28	10	—	—	—	—	—	—	—	—	—	
II.	25	—	—	—	—	—	—	40	40	—	52	72	70	60	35	—	—	
III.	25	—	—	—	—	—	—	—	30	25	—	25	25	25	25	—	—	
								c) Pulsfrequenz										
I.	216	—	240	204	156	144	132	96	—	—	—	—	—	—	—	—	—	
II.	228	—	—	—	—	—	—	288	288	—	300	228	288	300	300	—	—	
III.	270	—	—	—	—	—	—	—	270	252	—	240	236	226	216	—	—	

Ueber die Wirkung der untersuchten Hydrastinderivate können wir folgende Sätze aufstellen.

I. Methylhydrastamid

1) erzeugt bei Kalt- und Warmblütern Lähmung rein peripherischer Natur.
2) Auf die Herzaction ist es in kleinen Dosen ohne Einwirkung, in grösseren Dosen wirkt es nach längerer Zeit lähmend auf das Herz ein.
3) Bewirkt es andauernde und starke Erschlaffung der Gefässe und in Folge dessen tiefes und anhaltendes Sinken des Blutdruckes.
4) Der Exitus erfolgt durch Athmungsstillstand.

II. Methylhydrastimid.

1) Bei Kalt- und bei Warmblütern tritt zuerst ein Stadium der Lähmung ein, die Lähmung ist jedoch häufig keine vollständige.
2) Erzeugt es ein Krampfstadium, das mit Steigerung der Reflexe beginnt.
3) Zeigt es locale Einwirkung auf die Musculatur (Muskelstarre).
4) Schon bei kleinen Dosen findet sich frühzeitig eine lähmende Einwirkung auf das Herz.
5) Bewirkt es andauernde und starke Erschlaffung der Gefässe und in Folge davon tiefes und anhaltendes Sinken des Blutdruckes.
6) Der Tod erfolgt durch Athmungsstillstand.

Methylnarkotamid.

Das dem Methylhydrastamid entsprechende, aus dem Narkotin dargestellte Methylnarkotamid prüften wir sowohl in essigsaurer Lösung, als auch in Form eines löslichen Chlorhydrats, dessen Darstellung Freund und Heim durch Zusammenbringen molekularer Mengen von Methylnarkotamid und Hydroxylaminchlorhydrat gelang. Es bildet drusenförmig gruppirte Nadeln, enthält Krystallwasser und schmilzt bei 116—118°. Auf Kaltblüter wirkt das Methylnarkotamid ähnlich wie das Methyl-

hydrastamid. Wie dieses erzeugt es Lähmung, dieselbe sahen wir bei Anwendung der essigsauren Lösung sich nur langsam ausbilden und selten vollständig werden; während sie bei Anwendung des salzsauren Salzes schnell zur vollständigen Bewegungslosigkeit führt. Die Lähmung ist eine rein peripherische. Unterbanden wir nehmlich einem Frosche die rechte A. iliaca, injicirten alsdann unter die Rückenhaut 0,05 Methylnarkotamid hydrochloricum, so wurde nach 15 Minuten das rechte Bein spontan kräftig angezogen, bei Reizung des linken Beines wurden Abwehrbewegungen mit der rechten Extremität ausgeführt, während die linke Extremität, ebenso wie der ganze übrige Körper vollständig gelähmt war; dasselbe Verhalten bestand noch ¾ Stunden nach der Injection.

Während aber bei dem Methylhydrastamid keine Beeinflussung des Grosshirns erkennbar war, geht mit der Lähmung, welche durch Methylnarkotamid erzeugt wird, eine deutliche Benommenheit, ein narkotisches Stadium einher. Das Thier erträgt zu einer Zeit, in welcher die Lähmung noch nicht ausgesprochen ist, jede Lage, in welche man es vorsichtig bringt. Haut-, Nasen-, sowie die Cornealreflexe sind herabgesetzt, um frühzeitig vollständig zu erlöschen, während zu derselben Zeit, bei Kneifen der Musculatur, die Extremitäten noch kräftig bewegt werden.

Auf das Herz zeigen das Methylnarkotamid und das Methylhydrastamid ebenfalls ähnliche Einwirkung; bis zum Eintritt der peripherischen Lähmung findet nur eine mässige Verlangsamung der sonst regelmässigen Herzaction statt. Im 2. Stadium hingegen wird das Herz gelähmt, und zwar ist die Art der Herzthätigkeit alsdann folgende: Das Ventrikel füllt sich durch einfaches Einströmen von Blut aus dem Vorhofe, ohne dass der letztere sich contrahirt, erst nach einer Pause erfolgt eine Zusammenziehung des Vorhofes, hiermit eine stärkere Füllung des Ventrikels und dann eine schlauchförmig von oben nach unten vorschreitende Ventrikelcontraction. Später kommen auf eine wellenförmige Ventrikelcontraction je zwei Contractionen der Vorhöfe.

Bei Warmblütern, bei Kaninchen und Hunden, erzeugt Methylnarkotamid ein narkotisches Stadium. Die Thiere machen

15 Minuten nach der Injection einen benommenen, schläfrigen Eindruck; der Gang wird tappend, nachdem das Thier sich nur wenige Schritte vorwärts bewegt hat, legt es sich ruhig hin, schreckt man es aber gewaltsam auf, so springt es mit kräftigem Sprunge fort. Später gesellt sich zu dieser Beeinflussung des Grosshirns eine lähmende Einwirkung auf die Motilität, und zwar bei Kaninchen etwa ¼ Stunden nach der Injection von 0,3 pro Kilogramm. Ergreift die Lähmung auch die Athmungsmusculatur, so kommt es zur Dyspnoe, und unter dyspnoischen Krämpfen zum Exitus.

Als erstes Symptom der Vergiftung tritt bei Hunden, und zwar schon 5 Minuten nach einer Injection von 0,02 bei einem Hunde von 6500 g, starke Speichelsecretion ein, der entleerte Speichel ist gewöhnlich dünnflüssig und enthält wenig geformte Elemente. Bei grösseren Dosen, namentlich, wenn der Hund kurz vorher Nahrung zu sich genommen hat, kommt es unter Zittern zu Erbrechen. Dosen von 0,2 ertrug ein Hund von 2500 g, die Benommenheit, welche nach diesen Dosen eintrat, war eine ziemlich starke, zu einem tiefen Schlafe hingegen kommt es nicht. Oertlich übt Methylnarkotamid keine anästhesirende und keine reizende Wirkung aus. Die Absonderung des Trachealsecrets ist nicht vermehrt.

Methylnarkotimid.

Von den Salzen des Methylnarkotimids ist das salzsaure Salz in kaltem Wasser schwer, in heissem Wasser leicht löslich, fällt aber beim Erkalten bald wieder aus, etwas leichter löslich ist das schwefelsaure Salz. Das essigsaure Salz ist löslich, bildet aber einen hygroskopischen Syrup. Für die pharmakologische Untersuchung eignete sich am besten das weinsaure Salz, welches in warmem Wasser leicht löslich, nach dem Erkalten sich längere Zeit unverändert erhält. Dieses bewirkt bei Kaltblütern zuerst ein narkotisches Stadium, in dem der Frosch, obwohl keine Beeinflussung der Motilität erkennbar ist, ohne Glocke ruhig in jeder Lage verharrt, in welche man ihn bringt.

Im zweiten Stadium tritt die lähmende Einwirkung des Methylnarkotimids deutlich hervor, nie aber kommt es, wie bei

dem Amid, zu einer vollständigen Bewegungslosigkeit, die Bewegungen sind nur schleppend, weniger kräftig.

Im dritten Stadium, dem Reizstadium, welches gewöhnlich nur nach grossen Dosen (0,05) deutlich in die Erscheinung tritt, kommt es zur Reflexsteigerung, und zwar Anfangs nur bei starken Reizen zu tonischen Streckungen der Extremitäten, später treten aber auch spontan wiederholt krampfhafte Streckungen ein.

Auf das Herz wirkt Methylnarkotimid fast gleich wie das Amid; wie dieses erzeugt es Verlangsamung der Herzaction, wie dieses, schlauchförmige, von oben nach unten fortschreitende Ventrikelcontractionen. Jedoch tritt die lähmende Einwirkung auf das Herz frühzeitiger ein, wie bei dem Amid, die Verlangsamung der Herzthätigkeit ist eine stärkere. Durch Atropin wird die Zahl der Herzschläge des durch Methylnarkotimid gelähmten Herzens nicht vermehrt.

Das Methylnarkotimid besitzt in concentrirten (5—10procentigen) Lösungen anästhesirende Eigenschaften. In 5procentiger Lösung erzeugt es vollständige Anästhesie des Froschauges, dabei kann der Frosch spontan das Auge öffnen und schliessen, so dass eine lähmende Einwirkung auf den Musc. levator palpebrae und orbicularis auszuschliessen ist. Die Anästhesie hält ½ Stunde in unverändertem Maasse an. Auch bei Warmblütern, Kaninchen, zeigt sich bei Einträufelung von 5procentiger Lösung in den Conjunctivalsack eine deutliche Abnahme der Sensibilität, in Substanz erzeugt es bei Kaninchen, wie bei Hunden vollständige Anästhesie; gleichzeitig treten aber bei Anwendung des Methylnarkotimids in Substanz starke Reizerscheinungen ein, Schwellung der Conjunctiva, Kneifen und Röthung; auch die 10procentige Lösung des salzsauren Salzes bewirkt noch neben vollständiger Anästhesie bei Kaninchen Röthung der Conjunctiva, sowie leichte Trübung der Cornea. Diese Reizerscheinungen treten bei Anwendung des essigsauren und des weinsauren Salzes mehr zurück, fehlen aber auch bei ihnen nicht vollständig.

Bei Injection unter die Rückenhaut eines Kaninchen, bildet sich nach 4 Minuten eine anästhetische Zone. Das Thier bleibt ruhig sitzen, wenn man es an dieser Stelle mit dem Glüheisen brennt.

Brachten wir uns selbst ½ Spritze von 5procentiger Lösung des Methylnarkotimids unter die Haut des Unterarmes, so trat nach der Injection ein leichtes Brennen ein, dem sich bald ein Gefühl von Taubsein im ganzen Arm anschloss, in der Umgebung der Injection (1 cm weit) war die Sensibilität herabgesetzt, war jedoch keineswegs vollständig erloschen. Die Wirkung hielt etwa ½ Stunde an, üble Nachwirkungen traten nicht ein, nur blieb die Injectionsstelle etwa 2 Tage auf Druck schmerzhaft. Auch bei Kaninchen bildet sich nach subcutaner Injection von Methylnarkotimid (0,25—0,5 pro Kilogramm) zuerst ein narkotisches Stadium aus, in dem die Athmung ruhig ist, das Thier ist deutlich benommen, dann treten fast gleichzeitig Lähmungs- und Krampferscheinungen ein; während das Bein auszugleiten beginnt, werden am übrigen Körper Zuckungen beobachtet, dieselben beginnen am Kopfe, es sind krampfhafte Schüttelbewegungen desselben, besonders stark wird die Kaumusculatur von klonischen Krämpfen befallen. Später treten alsdann auch an den Extremitäten Schüttelbewegungen ein, die sich häufig zu ausgesprochenen klonischen und in einem weiter vorgeschrittenen Stadium der Intoxication zu klonisch-tonischen Krampfanfällen steigern; vor dem Krampfanfall wird die Athmung beschleunigt, das Thier wird unruhig.

Bei Hunden tritt nach Dosen bis 0,025 pro Kilogramm starker Speichelfluss und Zittern ein, ausserdem ausgesprochene Benommenheit; bei grösseren Dosen kommt es zu heftigen Krampfanfällen, bei denselben tritt dem Thiere Schaum vor das Maul, nach dem Anfalle liegt das Thier ruhig da, die Athmung ist sehr beschleunigt, dyspnoisch. Bis zu Dosen von 0,05 pro Kilogramm erholt sich das Thier von den Anfällen, die sich mehrere Male wiederholen, macht aber noch längere Zeit einen schläfrigen und benommenen Eindruck.

Einfluss des Methylnarkotamids und Imids auf Blutdruck und Athmung.

Bei der kymographischen Aufzeichnung der durch die Narkotinderivate hervorgerufenen Veränderungen des Blutdruckes und des Pulses stellten wir gleichzeitig auch die Veränderungen der Athmungsfrequenz und Grösse fest, letztere, indem wir

nach der Tracheotomie das Versuchsthier Luft einathmen liessen, welche durch eine Gasuhr strich. So konnten wir denn Folgendes feststellen:

Methylnarkotamid erzeugt Sinken des Blutdruckes, welches Anfangs gering ist und durch ein Nachlassen der Gefässspannung verursacht wird, die Pulsfrequenz ist in diesem Stadium annähernd normal, bisweilen etwas verlangsamt, die Athmungsgrösse nach einer vorübergehenden Zunahme normal. Alsdann sinkt der Blutdruck stärker, ohne dass eine weitere Erschlaffung der Gefässe eintritt. Der Puls ist wenig verändert, erst kurz vor dem Tode sinkt die Frequenz schnell. Die Athmungsgrösse hingegen nimmt allmählich aber dauernd ab, bis zu dem Exitus, welcher durch Athmungsstillstand eintritt.

Bei dem Methylnarkotimid prägt sich auch in dem Verhalten des Blutdruckes und der Athmung das narkotische und Krampfstadium deutlich aus.

Im ersten, im narkotischen Stadium, findet sich ein geringes Sinken des Blutdruckes ohne Abnahme der Gefässspannung, die Pulsfrequenz ist nicht verlangsamt. Die Athmungsgrösse sinkt stark, ohne dass eine Veränderung der Zahl der Athemzüge stattfindet, die einzelnen Respirationen sind also flacher.

Im zweiten, dem Krampfstadium, ist der Blutdruck im Ganzen zwar stärker gesunken, steigt aber während der einzelnen Krampfanfälle. Der Puls ist verlangsamt. Eine bedeutende Steigerung der Athmungsgrösse, weit über die normale hinaus, findet statt; die Athemfrequenz ist vermehrt.

Die Pulsverlangsamung, welche wir in diesem Stadium beobachten, ist unabhängig von centraler oder peripherischer Vagusreizung, denn weder durch Vagusdurchschneidung noch Atropininjection wird die Frequenz gesteigert. Bei lethalen Dosen endlich findet sich nach diesem Stadium ein bis zum Tode fortdauerndes Sinken des Blutdruckes, starke Pulsverlangsamung, Abnahme der Athmungsgrösse und Athemfrequenz, endlich durch Athmungsstillstand bedingter Exitus.

Als Beispiel für diese Einwirkung auf Athmung und Blutdruck mögen folgende Versuche dienen.

Methylnarkotamid.

Kaninchen, 1330 g.

Zeit. Uhr	Min.	Blutdruck.	Höhe der einzelnen Pulswelle.	Pulsfrequenz.	Athmungsgrösse.	Bemerkungen.
1	—	$\frac{120}{105}$	35	264	367	
1	10	—	—	—	367	Subc. Injection von 0,3 Methylnarkotamid.
1	12	$\frac{110}{150}$	40	246	425	
1	19	$\frac{100}{145}$	45	228	457	Abnahme der Gefässspannung.
1	23	$\frac{80}{145}$	65	228	365	Stärkere Abnahme der Gefässspannung.
1	26	$\frac{65}{135}$	70	225	363	
1	52	$\frac{80}{130}$	50	228	408	Mittlere Gefässspannung.
2	—	—	—	—	—	Subc. Injection von 0,2 Methylnarkotamid.
2	6	$\frac{55}{95}$	40	204	340	
2	13	$\frac{45}{75}$	30	204	275	Sensibilität erhalten, Lähmung vorgeschritten.
2	34	$\frac{33}{65}$	30	180	233	
2	57	—	—	—	207	Subc. Injection von 0,15 Methylnarkotamid.
2	58	$\frac{28}{55}$	27	180	157	Mittlere Gefässspannung.
3	9	$\frac{13}{35}$	20	180	90	
3	11	$\frac{10}{28}$	18	156	50	
3	14	$\frac{5}{20}$	15	156	10	Höchste Dyspnoe.
3	16	$\frac{2}{20}$	18	36	0	
3	17	—	—	—	—	Exitus.

Kaninchen, 1300 g.

11	18	—	—	—	280	
11	21	$\frac{80}{105}$	25	252	293	
11	23	—	—	—	270	Subc. Injection von 0,3 Methylnarkotamid.
11	24	—	—	—	575	
11	25	—	—	—	335	
11	31	$\frac{70}{95}$	25	240	235	
11	37	$\frac{50}{75}$	22	272	200	
11	42	$\frac{45}{60}$	25	252	140	Die Curven zeigen nach je 3 bis 5 regelmässigen Pulswellen eine etwas längere Pause.
11	46	$\frac{34}{45}$	17	192	95	Keine Abnahme der Gefässspannung.
11	47	—	—	—	—	Athmungsstillstand.
11	48	$\frac{20}{45}$	25	168	—	
11	49	$\frac{3}{15}$	16	48	—	
11	55	—	—	—	—	Das Herz pulsirt noch.

Methylnarkotimid.

Kaninchen, 1300 g.

Zeit Uhr	Min.	Blutdruck	Höhe der einzelnen Pulswelle	Pulsfrequenz	Athmungsgrösse	Athmungsfrequenz	Bemerkungen.
11	10	$\frac{90}{105}$	15	216	366	48	
11	23	—	—	—	348	56	Subc. Injection von 0,25 Methylnarkotimid tartar.
11	25	—	—	—	330	52	
11	29	—	—	—	270	44	
11	41	$\frac{90}{110}$	20	216	283	44	
11	50	$\frac{80}{95}$	15	204	250	52	
12	3	—	—	—	300	52	
12	11	$\frac{75}{90}$	15	204	360	64	Krampfanfall.
12	36	$\frac{75}{90}$	15	180	390	56	
12	48	—	—	—	420	52	
12	58	—	—	—	—	—	Injection von 0,1 Methylnarkotimid tartaric.
1	34	$\frac{70}{85}$	15	156	430	60	Krampfanfall.
1	58	—	—	—	—	—	Injection von 0,1 Methylnarkotimid tartaric.
2	5	$\frac{55}{65}$	10	156	420	64	Häufige krampfhafte Bewegungen, welche spontan eintreten.
2	5	—	—	—	—	—	Durchschneiden beider Vagi.
2	9	$\frac{44}{55}$	10	156	445	32	
2	15	$\frac{40}{50}$	10	144	480	—	
2	16	—	—	—	—	—	Subc. Injection von 0,01 Atropin. sulf.
2	23	$\frac{44}{55}$	10	144	468	32	
2	33	—	—	40	406	24	Injection von 0,1 Methylnarkotimid tartaric.
2	47	$\frac{34}{45}$	10	144	323	32	

Kaninchen, 1820 g.

12	45-54	$\frac{75}{92}$	17	192	430	40	
12	55	—	—	—	440	—	Subc. Injection von 0,425 Methylnarkotimid tart.
1	3	$\frac{64}{85}$	18	204	405	—	
1	10	$\frac{50}{65}$	18	204	320	36	
1	18	$\frac{48}{55}$	17	192	250	—	
1	33	—	—	—	—	—	Injection von 0,2 Methylnarkotimid tart.
1	41	$\frac{43}{52}$	17	156	285	48	
1	49	$\frac{70}{85}$	15	180	514	—	1. Krampfanfall. Gefässspannung.

Zeit Uhr	Min.	Blutdruck	Höhe der einzelnen Pulswelle	Pulsfrequenz	Athmungsgrösse	Athmungsfrequenz	Bemerkungen.
1	56	$\frac{11}{10}$	20	168	475	56	Fortdauernde Krämpfe.
2	6	$\frac{11}{10}$	20	168	303	—	Auf 7—9 regelmässige Herzcontractionen folgt eine längere Pause.
2	21	—	—	—	—	—	Subc. Injection von 0,15 Methylnarkotimid tart.
2	24	$\frac{11}{10}$	15	168	163	44	
2	34	—	—	—	100	36	
2	41	$\frac{12}{10}$	30	96	100	—	Krampf.

Aus diesen Versuchen lässt sich die Wirkung der Derivate des Narkotin in folgende Sätze zusammenfassen.

I. Methylnarkotamid.

1) Erzeugt es ein narkotisches Stadium durch Beeinflussung des Grosshirns.
2) Lähmung rein peripherischer Natur.
3) Auf das Herz wirkt es nicht ein, nur bei Kaltblütern übt es in grösseren Dosen nach längerer Zeit lähmenden Einfluss aus.
4) Bewirkt es Sinken des Blutdruckes, eine Abnahme der Gefässspannung findet dabei nur im ersten Stadium statt. Der Puls ist bis kurz vor dem Exitus nur wenig verlangsamt.
5) Die Athmungsgrösse sinkt nach schnell vorübergehender Steigerung, allmählich, aber dauernd.
6) Der Exitus erfolgt durch Athmungsstillstand.

II. Methylnarkotimid.

1) Erzeugt narkotisches Stadium, dem sich ein Stadium einer unvollkommenen Lähmung anschliesst.
2) Ein Stadium der gesteigerten Reflexe (Krampfstadium). Die Krampferscheinungen treten bei Warmblütern fast gleichzeitig mit den Lähmungserscheinungen ein.
3) Auf das Herz übt es frühzeitig lähmenden Einfluss aus.
4) Wirkt es local anästhesirend, am Orte der Application treten jedoch gleichzeitig Reizerscheinungen auf.
5) Der Blutdruck sinkt dauernd im Krampfstadium stärker, als im narkotischen, steigt nur vorübergehend während

der Krampfanfälle; der Puls ist im Krampfstadium verlangsamt.

6) Die Athmungsgrösse, welche im narkotischen Stadium stark gesunken war, steigt im Kampfstadium weit über die normale. Die Athmungsfrequenz bleibt im narkotischen Stadium normal, nimmt im Krampfstadium zu.

7) Der Exitus erfolgt nach allmählicher Abnahme der Athmungsgrösse durch Athmungsstillstand.

In den vorliegenden Untersuchungen haben wir von den beiden chemisch nahe verwandten Substanzen, dem Narkotin und dem Hydrastin, die entsprechenden Methylamid- und Methylimidverbindungen geprüft und die nahen physiologischen Beziehungen, welche zwischen den beiden Narkotin- und Hydrastinderivaten bestehen, müssen unser Interesse um so mehr hervorrufen, da wir ein gleiches Verhalten nicht nur bei den beiden Alkaloiden, sondern auch bei ihren Oxydationsprodukten, dem Cotarnin und Hydrastinin, deren pharmakologische Wirkung ich in früheren Arbeiten[1]) beschrieben habe, wiederfinden.

Narcotin[2]) und Hydrastin[3]) rufen beide ein tetanisches Stadium hervor, das bei Kaltblütern in eine vollständige centrale Lähmung übergeht, beide verlangsamen die Schlagfolge des Herzens, beide lähmen die Herzganglien.

Die Oxydationsprodukte, die nach Abspaltung der indifferenten Opiansäure entstehen, das Cotarnin und Hydrastinin, zeigen beide keine krampferregenden Eigenschaften, sie erzeugen bei Warm- und Kaltblütern eine rein centrale Lähmung (durch Einwirkung auf die motorische Sphäre des Rückenmarkes). Sie sind keine Herzgifte, der Exitus erfolgt bei ihnen durch Lähmung des Athmungscentrums und ist durch künstliche Respiration aufzuhalten.

Die aus dem Narkotin und Hydrastin durch Einführung der Gruppe CH_3NH_2 entstehenden analogen Verbindungen (Methylamidverbindungen) erzeugen bei Warm- und Kaltblütern Lähmung rein peripherischer Natur. Sie sind in kleinen Dosen ohne

[1]) Hydrastinin. Dieses Archiv. Bd. 119. 1890. S. 420.

[2]) W. v. Schröder, Arch. f. exp. Path. u. Pharm. 1893. S. 96.

[3]) Dieses Archiv. 1890. S. 399.

Einwirkung auf das Herz und wirken erst in grösseren Dosen nach längerer Zeit lähmend ein. Beide bewirken — die Hydrastinverbindung jedoch wesentlich stärkeres — Sinken des Blutdrucks; der Tod erfolgt bei ihnen durch Athmungsstillstand.

Die aus diesen Verbindungen endlich durch Einwirken von Säuren unter Abspaltung eines H-Atoms entstehenden Imidverbindungen von der Zusammensetzung xCH_2NH erzeugen bei Kalt- und Warmblütern zuerst ein Stadium einer unvollkommenen Lähmung, auf das alsdann ein mit Steigerung der Reflexe beginnendes Krampfstadium folgt. Beide üben einen lähmenden Einfluss auf das Herz aus, sie bewirken Blutdrucksenkung, die Hydrastinverbindung jedoch eine wesentlich stärkere in Folge starker Gefässerschlaffung. Der Tod erfolgt durch Athmungsstillstand.

Wir sehen also, dass die gleich constituirten Derivate des Narkotin und Hydrastin eine nahe pharmakologische Verwandtschaft besitzen, andererseits finden sich aber auch Verschiedenheiten in ihren Wirkungen, wenn wir von unwesentlicheren Einwirkungen absehen, z. B. dass Methylhydrastamid locale Einwirkung auf die Musculatur hat, während Methylnarkotimid local anästhesirend wirkt, so fällt vor allem der wesentliche Unterschied auf, dass die aus dem Opium abgeleiteten Narkotinderivate alle, wenn auch eine verschieden starke Einwirkung auf das Grosshirn zeigen, sie erzeugen ein narkotisches Stadium, während die aus der Hydrastis canadensis stammenden Hydrastinderivate alle eine Einwirkung auf das Gefässsystem und den Blutdruck ausüben; während wir aber bei dem Hydrastin eine durch tiefes Sinken des Blutdruckes unterbrochene Steigerung des Druckes fanden, besitzen die Additionsprodukte des Hydrastin, das Methylamid und Methylimid, nur gefässerschlaffende Eigenschaften, sie erzeugen Blutdrucksenkung, hingegen ruft das durch Oxydation entstehende Spaltungsprodukt — das Hydrastinin anhaltende Gefässcontraction und Blutdrucksteigerung hervor.

Schlusswort.

Die Einwirkung der Narkotinderivate auf das Grosshirn, der Hydrastinderivate auf das Gefässsystem, war es besonders, welche einen therapeutischen Versuch mit den untersuchten Körpern

rechtfertigte. Dem freundlichen Entgegenkommen des Herrn Prof. Fürbinger und den exacten Untersuchungen der Herren Dr. Hellner und Dr. Speyer auf der inneren Abtheilung des Krankenhauses am Friedrichshain, verdanke ich die Gewissheit, dass das Methylnarkotamid weder bei Verabreichung per os, noch in Form des salzsauren Salzes, das subcutan angewendet wurde, eine sichere und gleichmässige Wirkung ausübt; es besitzt weder vor dem Morphium noch vor dem Codein Vorzüge.

Auch von mir auf der Klinik des Herrn Prof. Landau mit Methylhydrastamid, das wegen der geringeren toxischen Einwirkung vor dem Imid den Vorzug verdient, angestellte Versuche, ob dieses in Folge der Gefässerschlaffung, als Emmenagogum zu verwenden ist, ergaben so zahlreiche Misserfolge, dass ich es für die Einführung in die Praxis nicht empfehlen kann; wohl aber scheinen mir mit diesem Mittel Versuche bei angiospastischen Zuständen angezeigt.

Ueber das Cotarnin, das als blutstillendes und sedatives Mittel von Gottschalk[1]) empfohlen wurde, wird in den Therap. Monatsheften ausführlich berichtet werden, ebendort werde ich ausführen, weshalb mir dasselbe, dessen Einfluss auf das Gefässsystem ein rein secundärer, und dem analog zusammengesetzten Hydrastinin wesentlich nachstehender ist, für eine therapeutische Anwendung nicht so geeignet scheint, wie das im Jahre 1890 von mir empfohlene Hydrastinin. Die Erfahrungen, welche ich seitdem mit diesem Mittel machte, entsprechen den Erwartungen, welche ich in dasselbe setzte; die günstige Wirkung des Mittels ist auch von den folgenden Beobachtern bestätigt. Nach meiner Ueberzeugung ist es nur das Hydrastinin, das Oxydationsprodukt des Hydrastin, dem Hydrastis canadensis seine Gefäss contrahirende und blutstillende Wirkung verdankt.

[1]) Verhandl. des VI. Congresses d. Deutschen gynäk. Gesellsch. zu Wien.

XIII.

Ueber die anatomischen Verhältnisse überzähliger kleiner Finger und Zehen.

Von Dr. Ernst Gustav Levin
in Berlin.

Obwohl die Polydactylie eine durchaus nicht seltene Form der menschlichen Missbildungen darstellt, liegen verhältnissmässig nur sehr wenige anatomische Untersuchungen darüber vor. Daraus mag es sich erklären, dass die grösseren Werke über Missbildungen diesem Punkte keine oder nur sehr allgemein gehaltene Bemerkungen widmen; Marchand[1]) äussert sich überhaupt nicht darüber, v. Ammon[2]) scheint das Maassgebende in der äusseren Erscheinung der überzähligen Finger zu suchen, Förster[3]) und Ahlfeld[4]) lassen mit der Vermehrung der Knochen eine Vermehrung der Sehnen, Muskeln, Gefässe und Nerven Hand in Hand gehen und meinen, dass die überzähligen Theile dann meist gebrauchsfähig werden. Etwas eingehendere Schilderungen finden sich nur in den Dissertationen von Garms[5]), nach dem das überzählige Endglied, falls sich sein Skelett wie das der normalen Endglieder verhält, auch dementsprechend Sehnen von jedem der gemeinsamen Extensoren und Flexoren, Interossei und bisweilen auch Lumbricales besitzt, während an Nerven und Gefässen sich kein übermässiger Reichthum findet; ferner von Menning[6]), der den gelenkig oder ankylotisch mit dem fünften

[1]) Artikel Missbildungen in Eulenburg's Realencyclopädie. 1885. Bd. XIII. S. 309.

[2]) Die angebornen chirurgischen Krankheiten des Menschen. Berlin 1842. S. 99.

[3]) Die Missbildungen des Menschen. Jena 1865.

[4]) Die Missbildungen des Menschen. Leipzig 1880. S. 108.

[5]) Zur Aetiologie und Therapie überzähliger Theile an Hand und Fuss. Dissertation. Würzburg 1886. S. 9.

[6]) Beiträge zur Kenntniss des anatomischen Verhaltens bei Hyperdactylie. Dissertation. Würzburg 1892. S. 11, 12.

Metacarpalknochen verbundenen überzähligen Gliedern eine entsprechende Vermehrung der Muskeln, Gefässe und Nerven und damit eine gute Gebrauchsfähigkeit zuschreibt. Alle diese Ansichten bedürfen, wie in Nachfolgendem gezeigt werden soll, in mehreren Punkten einer Modification.

Im Anschluss an einen mit gütiger Erlaubniss des Herrn Geh.-Rath Prof. Virchow im pathologischen Institut zu Berlin von mir genau untersuchten Fall von Polydactylie aller vier Extremitäten habe ich die in der mir zugänglichen Literatur enthaltenen Fälle von Polydactylie der Kleinfinger- bezw. Kleinzehenseite zusammengestellt, während ich die Verdoppelungen der anderen Finger hier nicht zu behandeln gedenke, da Fälle von Verdoppelung des 2. bis 4. Fingers fast gar nicht untersucht sind, und bezüglich des Daumens und der grossen Zehe besonders auf die zahlreichen Veröffentlichungen Wenzel Gruber's hingewiesen werden muss.

Wenn ich zunächst über den von mir untersuchten Fall berichten darf, der der geburtshülflichen Poliklinik der Charité entstammt und für dessen Ueberlassung ich Herrn Geh.-Rath Prof. Gusserow zu ganz besonderem Danke verpflichtet bin, so betrifft er ein am 10. November 1893 gebornes Kind einer 37jährigen Frau, die vorher bereits mehrmals Missbildungen zur Welt gebracht hatte. Das Kind, welches wegen mangelhafter Pulsation der bei unvollkommener Fusslage vorgefallenen Nabelschnur extrahirt werden musste, kam tief asphyktisch zur Welt und war nicht wieder zu beleben.

Indem ich bez. der anderen Kinder und näherer Einzelheiten dieses Falles, besonders der ausserdem noch vorhandenen Missbildungen (Cystennieren, Encephalocele, Wirbelspalte) auf die in meiner Dissertation[1]) gegebene ausführliche Beschreibung verweise, beschränke ich mich hier auf die Verhältnisse der vier Extremitäten, welche sämmtlich überzählige Endglieder besitzen.

An der rechten Hand ist dem distalen Ende des 5. Metacarpalknochens noch ein 6. Finger unter rechtem Winkel angefügt, der sich distalwärts nochmals spaltet, so zwar, dass auf die Grundphalange noch je eine radiale

[1]) Anatomische Untersuchung eines Kindes mit Polydactylie aller vier Extremitäten u. s. w. Berlin 1895.

und eine ulnare Phalange folgt; die ulnare Endphalange trägt einen kleinen Nagel, während die radiale völlig glatt ist.

Länge	des	rechten	Armes	180 mm
-	der	-	Hand	55 -
-	des	-	5. Fingers . . .	30 -
-	-	-	6. und 7. Fingers	15 -

Die linke Hand zeigt 7 anscheinend völlig getrennte Finger, von denen der 6. deutlich drei, der 7. nur zwei Phalangen erkennen lässt; ersterer trägt einen ausgebildeten Nagel, letzterer zeigt nur ein Nagelbett.

Länge	des	linken	Armes . .	180 mm
-	der	-	Hand . . .	55 -
-	des	-	5. Fingers .	27,5 -
-	-	-	6. - .	20 -
-	-	-	7. - .	12,5 -

Die Oberschenkel sind beide stark nach auswärts rotirt, so dass die Patella gerade lateralwärts gerichtet ist. In Folge dessen sieht der Condylus internus und die mediale Fläche der Tibia nach vorn; im distalen Abschnitt des Unterschenkels wird diese fehlerhafte Stellung durch eine Verbiegung der Unterschenkelknochen einigermaassen ausgeglichen.

Die Füsse stehen beide in Equino-varus-Stellung und haben je 6 Zehen.

Am rechten Fusse ist die 6. Zehe sehr leicht beweglich, sie enthält zwei kleine Knochen, trägt an Stelle des Nagels nur eine seichte Grube.

Länge	des	rechten	Beines	170 mm
-	-	-	Fusses	75 -
-	der	-	5. Zehe	24 -
-	-	-	6. -	24 -

Am linken Fusse ist zwischen 3. und 4. Zehe ein Zwischenraum, so dass dieselben nach vorn schräg aus einander weichen; die 6. Zehe liegt der 5. dicht an und ist gleichfalls nur mit einer seichten Grube versehen.

Länge	des	linken	Beines	170 mm
-	-	-	Fusses	75 -
-	der	-	5. Zehe	23 -
-	-	-	6. -	22 -

Die anatomische Untersuchung ergab nun folgende Verhältnisse:

Am 6. und 7. Finger der rechten Hand inserirt sich eine accessorische Sehne des M. extensor digitorum communis, die sich während des Verlaufes über den Metacarpus von der Sehne für den 5. Finger abspaltet und in die Dorsalaponeurose übergeht, ferner die Mm. abductor und flexor brevis digiti minimi. Von Gefässen findet sich nur eine A. digitalis volaris propria an der Radialseite des 6. Fingers, von Nerven ein Ast vom R. dorsalis des Ulnaris ebenda, und zwei Aeste vom R. superficialis für die Ulnarseite des 7. und die Radialseite des 6. Fingers. Die Zahl der Metacarpalknochen ist — ebenso wie an den übrigen Extremitäten — nicht vermehrt; doch ist der 5. Metacarpalknochen doppelt so dick, wie der 4. Er trägt an seinem distalen Ende zwei kuglige Gelenkflächen, von denen die in der Axe des

Metacarpus gelegene radiale mit der Grundphalange des 5. Fingers articulirt, während die ulnare etwas seitlich gestellt ist und sich mit einem 4 mm langen Knorpelstück — der gemeinschaftlichen Grundphalange des 6. und 7. Fingers — verbindet, auf dem noch je eine Phalange für jeden dieser Finger aufsitzt. Dieselbe misst am 6. Finger 10 mm, am 7. Finger 5 mm.

Der 6. Finger der linken Hand erhält Sehnen vom Flexor digitorum profundus und vom Extensor digitorum communis, die sich von den für den 5. Finger bestimmten Sehnen abspalten; eine A. digitalis volaris propria aus dem R. volaris profundus der Ulnaris an der Radialseite; je einen volaren und einen dorsalen Nervenast an der Radial- und der Ulnarseite aus dem R. superficialis, bezw. dorsalis des N. ulnaris. Das Knochengerüst wird aus einer zugleich dem 7. Finger zugehörigen Grundphalange und zwei weiteren Phalangen gebildet.

Am 7. Finger der linken Hand inseriren sich die Mm. abductor und flexor brevis digiti minimi; er besitzt keine Gefässe, dagegen 4 Nervenäste, die sich ebenso, wie die des 6. Fingers verhalten, und ein gleiches Knochengerüst.

An der 6. Zehe des rechten Fusses inserirt sich eine Sehne vom Flexor digitorum longus, die sich von der zur 5. Zehe ziehenden abspaltet, und der M. abductor digiti minimi; sie erhält an der Volarseite je eine A. digitalis plantaris propria aus dem Arcus plantaris der A. tibialis postica und je einen Ast des R. superficialis N. plantaris externi für die Fibular- und Tibialseite, und besitzt zwei Phalangen.

Die 6. Zehe des linken Fusses stimmt in dem Verhalten der Muskeln, Gefässe und Knochen mit der des rechten Fusses überein, ist jedoch an Nerven reicher, indem sie an der Fibular- und der Tibialseite je einen Ast vom N. cutaneus dorsi pedis des N. suralis und vom R. superficialis des N. plantaris externus erhält.

Nur erwähnen will ich hier noch einige vorhandene Muskelanomalien, nehmlich an beiden Armen Mangel des M. palmaris longus und des M. extensor digiti minimi proprius, an beiden Beinen Mangel des M. plantaris, am linken Arm Mangel der Sehne des M. flexor digitorum sublimis zum 5. Finger. Ferner besitzt der M. flexor pollicis longus beiderseits eine accessorische Sehne, die sich mit der zum Zeigefinger gehenden Sehne des M. flexor digitorum profundus verbindet und der Hauptmasse des (zweiköpfigen) ersten Lumbricalmuskels zum Ursprung dient. Der M. flexor carpi ulnaris hat links einen accessorischen Ursprung vom Seitenrande der Ulna.

Die in der mir zugänglichen Literatur enthaltenen anatomisch untersuchten Fälle von Polydactylie der Kleinfinger-, bezw. Kleinzehenseite, die ich in meiner Dissertation auszugsweise wiedergegeben habe, sind beschrieben von Meckel[1]), Blasius[2]),

[1]) Handbuch der path. Anat. 1816. Bd. II. S. 36.

[2]) v. Siebold's Journal. 1834. Bd. XIII. S. 131.

Otto (3 Fälle)[1]), Gruber (2 Fälle)[2]), Hagenbach[3]), Tapie (2 Fälle)[4]), Hennig[5]), Frenzel[6]), Menning[7]), Bonzelius[8]).

Mit Einschluss unseres Falles finden wir 17 mal Duplicität der kleinen Zehe, 13 mal Duplicität und 3 mal Triplicität des kleinen Fingers, im Ganzen 33 Fälle, die wir im Anschluss an die von Förster und Marchand gegebene Eintheilung nach der Verbindung der überzähligen Glieder in drei Gruppen sondern können:

1. Articulation auf überzähligem Metacarpal(tarsal)knochen.
2. Gelenkige oder knöcherne Verbindung mit dem 5. Metacarpal(tarsal)knochen oder der Grundphalange des 5. Fingers bezw. der 5. Zehe.
3. Verbindung mit dem 5. Finger oder der 5. Zehe durch ein straffes oder schlaffes Band oder einen häutigen Stiel.

In sämmtlichen Fällen der ersten Gruppe finden wir eine ausreichende Versorgung der überzähligen Glieder durch Extensoren- und Flexorensehnen, die allerdings zum Theil nur Abzweigungen der zum 5. Finger, bezw. der 5. Zehe ziehenden Sehnen darstellen. Nerven sind in allen darauf untersuchten Fällen gefunden worden, jedoch nur einmal in der für die normalen Endglieder nöthigen Zahl; die Anwesenheit von Gefässen wird nur einmal ausdrücklich bemerkt, ihr Fehlen jedoch nirgends constatirt.

In den Fällen der zweiten Gruppe verhalten sich die Sehnen verschieden; dreimal fehlen sie überhaupt, im Uebrigen sind theils nur Flexoren oder nur Extensoren, theils beide vorhanden. Jedoch findet sich nur einmal eine selbständige Sehne, in den anderen Fällen handelt es sich um Theilungen der zum 5. Finger, bezw. der 5. Zehe verlaufenden Sehnen. Der 7. Finger scheint in dem Fall von Otto Sehnenzweige zu erhalten, während sich in un-

[1]) Monstrorum sexcentorum descriptio anatomica. Breslau 1841. No. 460, 462, 463.

[2]) Mém. de l'Acad. imp. des sciences de St.-Pétersbourg. 1860. No. 2. p. 1. — Dieses Archiv. 1881. Bd. 86. S. 505.

[3]) Jahrbuch für Kinderheilkunde. 1879. S. 234.

[4]) De la Polydactylie. Paris 1885. Thèse. (Fall 1, 3.)

[5]) Sitzungsberichte der naturforschenden Gesellsch. zu Leipzig. 1890. S. 1.

[6]) Dieses Arhhiv. 1890. Bd. 119. S. 566.

[7]) a. a. O. S. 5.

[8]) Ein Fall von Polydactylie. Dissertation. Berlin 1893.

serem Falle an ihm nur die Muskeln des Kleinfingerballens fanden, die auch sonst an den überzähligen Finger treten, da sie ja leicht erklärlicher Weise bei der Theilung des 5. Fingers von ihrem normalen Ansatzpunkte abgedrängt werden. Die Gefässe und Nerven werden fast stets als vorhanden bezeichnet, nur in einem Falle wurden die Nerven vermisst; ich möchte noch besonders darauf hinweisen, dass in dem von mir untersuchten Falle am 7. Finger der linken Hand sich in ganz normaler Weise zwei dorsale und zwei volare Nervenzweige fanden.

Die Fälle der dritten Gruppe besitzen sämmtlich eine knorpelige oder knöcherne Grundlage, deren einzelne Theile bisweilen durch Gelenke mit einander verbunden sind. In keinem einzigen Falle ist das Vorhandensein von Sehnen oder von Gefässen bemerkt, während sich in einem Falle Nerven, an den Händen sogar in ganz normaler Anzahl finden.

Die Gesetze, welche sich aus diesen Beobachtungen herleiten lassen, stehen mit den oben wiedergegebenen Ansichten der Autoren in mehreren Punkten in Widerspruch. Es ist vielmehr für die Polydactylie an der Kleinfinger- bezw. Kleinzehenseite Folgendes festzuhalten:

1. Sehnen sind stets vorhanden, wenn das überzählige Glied einen eigenen Metacarpal(tarsal)knochen besitzt.

2. Sehnen sind in wechselnder Zahl vorhanden und können auch ganz fehlen, wenn die Spaltung sich nicht auf den Metacarpus (Metatarsus) erstreckt.

3. Sehnen sind nie vorhanden, wenn die knöcherne oder knorpelige Grundlage des überzähligen Gliedes mit dem übrigen Knochengerüst der Hand, bezw. des Fusses nicht in Verbindung steht.

4. Lumbricalmuskeln und Interossei kommen bisweilen vor, und zwar bei einfachem und bei doppeltem Metacarpal(tarsal)knochen.

5. Die Gefässe fehlen, wenn das überzählige Glied mit der Hand oder dem Fusse nur durch Weichtheile verbunden ist, während sie in den übrigen Fällen fast regelmässig vorhanden sind.

6. Das Verhalten der Nerven wird durch den Grad der Ausbildung nicht beeinflusst; sie sind fast immer vorhanden, jedoch nur selten in völlig normaler Zahl.

7. Die vorhandenen Sehnen sind nur ausnahmsweise selbständig; gewöhnlich stellen sie Abzweigungen von den Sehnen der benachbarten Finger und Zehen dar.

Diese letzte Thatsache zeigt uns, dass die vielfach behauptete Gebrauchsfähigkeit der überzähligen Glieder nur selten vorhanden sein kann, und dass, wo überhaupt Bewegungen stattfinden, es sich fast nie um eine Eigenbewegung, besonders nicht um eine Bewegung gegen die übrigen Finger, sondern nur um eine Mitbewegung mit dem letzten normalen Finger handelt. Gebrauchsfähig aber ist für die menschliche Hand bei dem hohen Grade ihrer Entwickelung nur ein Finger, der sich der Mannichfaltigkeit und Exactheit der Bewegungen der übrigen Finger anzupassen vermag. Da dies, wie wir gesehen haben, die Regel nicht ist, so sind wir — und das ist die praktische Seite dieser Frage — wohl berechtigt, die überzähligen kleinen Finger auf operativem Wege — und zwar so früh wie möglich — zu entfernen. Diese Operation wird an der Hand auch aus kosmetischen Rücksichten häufig vorzunehmen sein, während die Entfernung überzähliger Zehen auf diejenigen Fälle beschränkt werden kann, in denen abnorme Stellungen derselben den Gebrauch des Fusses zu beeinträchtigen drohen.

XIV.

Zur Erinnerung an Felix Hoppe-Seyler.

Das laufende Jahr hat zu den vielen und grossen Verlusten, welche es der Wissenschaft gebracht hat, auch noch einen hinzugefügt, der dieses Archiv und mich persönlich ganz nahe angeht: am 10. August ist Felix Hoppe-Seyler auf seiner Besitzung in Wasserburg am Bodensee plötzlich gestorben.

Es soll nicht meine Aufgabe sein, die Verdienste dieses trefflichen Mannes um die Wissenschaft hier in ihrer ganzen Bedeutung und Ausdehnung zu schildern. Ich werde mich darauf beschränken, seine Thätigkeit in Beziehung auf dieses Archiv und auf das Berliner Pathologische Institut kurz in die Erinnerung zurückzurufen.

Felix Hoppe (damals führte er noch nicht den von dem Namen seiner Mutter entlehnten Beisatz Seyler), geboren zu Freiburg a. Unstrut am

26. December 1825, wurde, nachdem er seine Studien an den Universitäten von Halle, Leipzig und Berlin beendet hatte, im Jahre 1850 hier in Berlin promovirt. Seine Dissertation, welche den Titel führte: De cartilagineum structura et chondrino nonnulla, war für ihn der Ausgang zu einer grösseren Reihe von Untersuchungen über die Gewebselemente der Knorpel, Knochen und Zähne, welche 1853 in diesem Archiv (Bd. V. S. 170) erschienen. Er wies darin die Möglichkeit nach, durch Kochen unter erhöhtem Druck die Elemente der genannten Gewebe zu isoliren. Für mich waren diese, ganz unabhängig geführten Untersuchungen von besonderem Werthe, da ich schon in der Sitzung der Würzburger physikalisch-medicinischen Gesellschaft am 6. Juli 1850 die Isolirbarkeit von Knochenkörperchen durch Salzsäure und die Fortentwickelung der Knorpelkörperchen zu Knochenkörperchen gezeigt (Würzb. Verh. Bd. I. S. 193) und in der Sitzung am 15. März 1851 diese Erfahrung nicht nur durch weitere Beobachtungen bestätigt, sondern auch durch die Entdeckung der Bindegewebskörperchen auf die Gesammtheit der „Bindesubstanzen" erweitert hatte (ebendas. II. S. 150). Durch diese Arbeiten war für mich ein unmittelbares Motiv zu näherer Bekanntschaft mit Hoppe gegeben.

Dieser war inzwischen, veranlasst durch seine Anstellung als ärztlicher Assistent am Berliner Arbeitshause, zu Untersuchungen mehr klinischer Art übergegangen. Er veröffentlichte dieselben gleichfalls in diesem Archiv. Sie betrafen die Theorie der Percussion und Auscultation (1854. Bd. VI. S. 143 und 331; 1855. VIII. S. 250), sowie die serösen Transsudate (1856. Bd IX. S. 245). Schon im Jahre 1854 hatte er die anatomische Prosectur in Greifswald erhalten. Diese Stellung befriedigte ihn jedoch so wenig, dass er mir im Jahre 1856 in einem Briefe mittheilte, er sei, bei der Aussichtslosigkeit der Verhältnisse in der Heimath, entschlossen, nach America zu gehen. Da gerade die Verhandlungen über meine Rückberufung nach Berlin und über die Neubegründung eines Pathologischen Instituts daselbst zum Abschluss gekommen waren, so bat ich ihn, seine Absicht noch zu vertagen, da ich hoffen dürfe, ihm im Vaterlande eine entsprechende Stellung anbieten zu können. Diese Hoffnung erfüllte sich sehr bald, indem der Minister v. Raumer mir die Anstellung eines Assistenten zusagte und der Berufung Hoppe's zustimmte.

Schon im Herbst desselben Jahres trat er seine Assistenz an, die er bis zu seiner Berufung nach Tübingen 1861 mit dem grössten Erfolge fortgeführt hat. Vorher schon, 1860, war er auf meinen Antrag zum Extraordinarius befördert worden. In den ersten Jahren wurde er auch bei den Sectionen beschäftigt, nur dass Grohe, der mir von Würzburg gefolgt war, in freiwilliger Aushülfe uns zur Seite trat. Indess wandte er sich mit Vorliebe chemischen Untersuchungen zu und es war mir eine besondere Freude, ihm für dieselben Raum geben zu können. Ich erwähne aus der langen Reihe derselben in erster Linie diejenigen über die Wirkung des Kohlenoxyds auf das Blut (1857. Bd. XI. S. 288. 1858. Bd. XIII. S. 104) und über den Einfluss des Rohrzuckers auf Verdauung und Ernährung (1856. Bd. X.

S. 144), insbesondere die über die Circumpolarisation und die Benutzung des Soleil-Ventzke'schen Apparates (1857. Bd. XI. S. 547. 1858. Bd. XIII. S. 276. Bd. XV. S. 126), sowie über den Nachweis der Gallensäure im Harn bei Icterus (ebendas. S. 101).

Diese Aufführung, welche für die folgenden Jahre um Vieles vermehrt werden müsste, soll nur ein Bild davon gewähren, mit welchem Eifer und welchem Erfolge Hoppe die chemischen Untersuchungen betrieb. Ich müsste, um diese Erfolge ganz deutlich zu machen, die vielen Schüler aufzählen, die unter ihm in unserem chemischen Laboratorium gearbeitet haben. Ich will nur einige derselben nennen. Da ist zunächst Hr. v. Recklinghausen, der durch die Sorgfalt seiner Arbeiten (1858. Bd. XIV. S. 468) meine Aufmerksamkeit so sehr erregte, dass ich ihm, als mir ein zweiter (anatomischer) Assistent bewilligt wurde, diese Stelle anbot, sowie Lücke und Hr. W. Kühne, sein späterer Nachfolger am Pathologischen Institut, der seine erste Arbeit über den Icterus (1858. Bd. XIV. S. 310) auf Grund der Gallensäure-Bestimmung von Hoppe ausführte. Es gewährte mir eine grosse Befriedigung, als es sich später um die Neubegründung der Strassburger Universität handelte und mein Rath in Betreff der Besetzung der Lehrstühle in der medicinischen Facultät gewünscht wurde, Hrn. v. Roggenbach sowohl Hoppe selbst, als die Herren v. Recklinghausen und Lücke, anderer Genossen unseres Kreises nicht zu gedenken, in Vorschlag bringen zu dürfen.

Ich kann diesen Nachruf nicht schliessen, ohne zu erwähnen, dass Hoppe 1858 eine vortreffliche, seitdem oft aufgelegte und stark erweiterte Anleitung zu medicinisch-chemischen Arbeiten herausgab, welche wesentlich dazu beigetragen hat, die medicinische Chemie in den Kreisen der Studenten und der Aerzte populär zu machen. Daran haben sich weitere, theils zusammenfassende, theils einzelne Arbeiten angeschlossen, bis die Zahl der Mitarbeiter es nöthig machte, eine eigene Zeitschrift für physiologische Chemie zu schaffen. So ist Hoppe der Begründer der neueren physiologischen Chemie geworden. Dieses Archiv, welches während seines langen Bestehens fast jeder neu auftretenden und noch heimathlosen Richtung in der wissenschaftlichen Medicin ein Asyl geboten hat, darf den Ruhm in Anspruch nehmen, dass es auch der medicinischen Chemie ein offenes Feld und freien Zugang zu unserer Gesammtwissenschaft gesichert hat. Wenn es mir vergönnt ist, dem alten Genossen und stets treuen Freunde Worte der Bewunderung nachzurufen, so wird der Schmerz um seinen Verlust gemildert durch die Wahrnehmung, dass sein Werk so weit gefördert ist, dass die Fortsetzung desselben als ein heiliges Vermächtniss in dem Programm der Zukunft feststeht.

Rud. Virchow.

1.

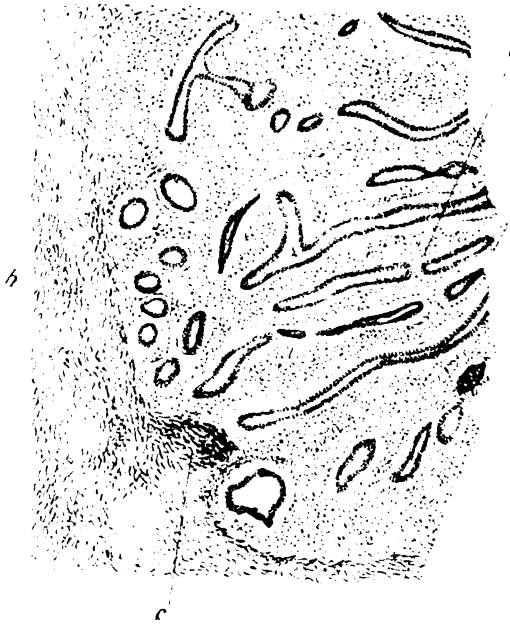

2



3.

G. Richer del.

Taf. VII.

Fig. 1

Fig. 5

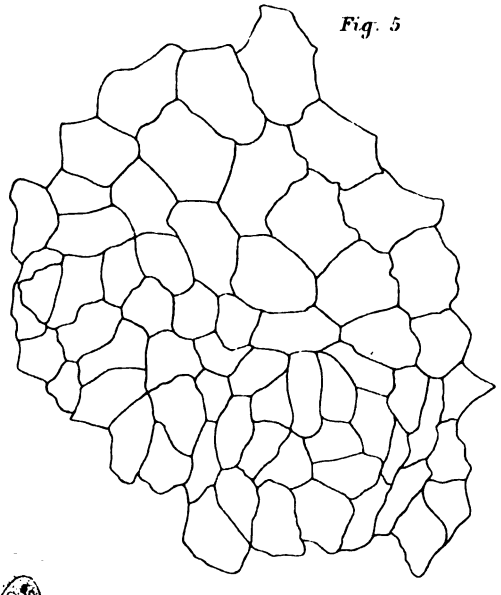

Fig. 6

Fig. 14

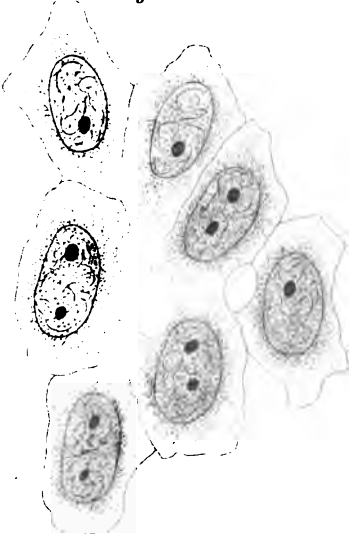

Fig. 7

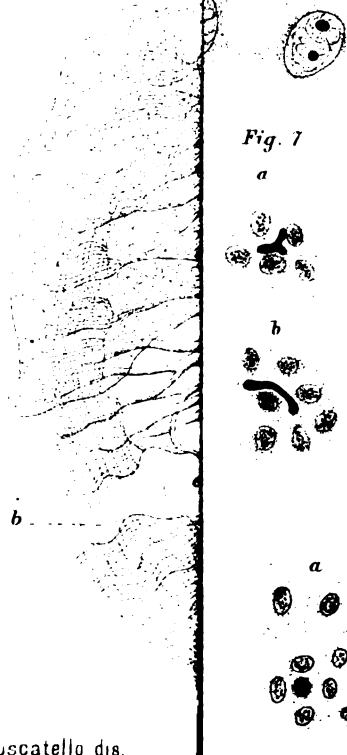

Fig. 15

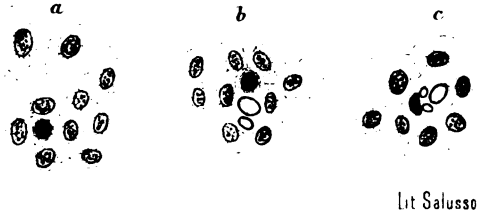

Muscatello dis.

Lit Salussolia-Torin

Archiv
für
pathologische Anatomie und Physiologie
und für
klinische Medicin.

Bd. 142. (Vierzehnte Folge Bd. II.) Hft. 3.

XV.

Ueber die primär carcinomatöse Degeneration von Dermoidcysten.

Mittheilung aus dem Patholog.-anat. Institut in Budapest.
(Vorstand: Prof. Dr. Otto Pertik.)

Von Dr. Emil Tauffer,
I. Assistenten.

Bei der grossen Zahl beobachteter Dermoide älterer und neuerer Provenienz finden sich hie und da Anmerkungen über secundäre carcinomatöse Degenerationen. Meist sind dies aber nur Combinationen mit anderen krankhaften Bildungen. Dieser Umstand muss schon jetzt betont werden, da die grössere Zahl der spärlich erwähnten carcinomatösen Degenerationen eben nur eine zufällige Combination, in der weit grösseren Zahl der Fälle per contiguitatem entstanden, keine von den Dermoiden ausgehende primäre Erkrankung darstellen. Wir sehen auch da und dort secundäre Degenerationen, wie cystische Entartung der Wanddrüsen, z. B. bei Friedländer[1]) u. A., hienach Combinationen oder primäre Sarcomatose [Virchow[2]), Biermann[3])],

[1]) Friedländer, Combination von Dermoid und Adenom. Dieses Archiv. Bd. 56. S. 365.
[2]) Virchow, Dieses Archiv. Bd. 75. S. 333.
[3]) Biermann, Prag. med. Wochenschr. No. 21. 1885.

seltener papilläre Excrescenzen (letztere meist in Cysten, die keine vollständige Dermoide, sondern an denen nur Theile der Cystenwand dermoid sind) u. s. w. Die älteren Autoren, z. B. Haffter[1]), Pauly[2]), welche die ausführlichsten Abhandlungen über diesen Gegenstand lieferten, gedenken dieser Erscheinung nur in einer Bemerkung oder gar nicht. Dies gilt besonders von den malignen Geschwulstbildungen, die wir nur neuestens in einigen, meist casuistischen Aufsätzen gewürdigt finden. Berichten über carcinomatöse Entartung begegnete ich nur in Fällen von Ovarialdermoiden.

Der häufigste Sitz von Dermoidcysten ist ja bekanntlich das Ovarium. Sofern die Ovarialgeschwülste bei Zeiten von den damit Behafteten bemerkt werden, bilden sie in den meisten Fällen den Gegenstand operativer Eingriffe. Seltener kommen sie zur Autopsie.

Die uns hier interessirenden Fälle sind sämmtlich in gynäkologischen Blättern, zumeist als casuistische Mittheilungen, angeführt. Es sei deshalb gestattet, mitunter auch epikritische Bemerkungen zu machen. Blos 6 Fälle von den, bis jetzt mitgetheilten können hier in Betracht kommen, von denen bereits Krukenberg[3]) 4 anführt; der 5. ist der von Biermann[4]) angegebene; an diese reiht sich der von mir[5]) beobachtete Fall als 6.

Einige, z. B. die von Cohn[6]) angegebenen Schröder'schen, ferner auch der neuestens von Veit[7]) und der von Pomorski[8]) angeführte, wie auch die übrigen von Krukenberg gesammelten, können hier nicht besprochen werden, einestheils wegen der mangelhaften Beschreibungen, anderntheils aber, weil sie offenbar nur Mischgeschwülste und nicht carcinomatös degenerirte Dermoide betreffen. Wie bereits erwähnt, können nur die angeführten als unzweifelhaft carcinomatös degenerirte Dermoidcysten betrachtet werden.

[1]) Haffter, Ueber Dermoide. Arch. d. Heilkunde. XVI. 1875.
[2]) Pauly, Beiträge zur Geburtsh. u. Gynäkol. Berlin. IV. Bd. 1. Hft. 1875
[3]) Krukenberg, Archiv f. Gynäk. Bd. XXX. S. 241. 1887.
[4]) Biermann, a. a. O.
[5]) E. Tauffer, Orv. Hetilap. 1894.
[6]) Cohn, Zeitschr. für Geburtsh. und Gynäkol. Bd. XVI. S. 36.
[7]) Veit, Ebendaselbst. Bd. XIX. S. 329. 1890.
[8]) Pomorski, Centralbl. für Gynäk. 1889.

Während wir in dem Friedländer'schen[1]) Falle, sowie hie und da auch in anderen mitgetheilten Dermoidfällen [Eichwald[2]), Kreis[3]), Flesch[4])], theils Combinationen mit epithelialen krankhaften Bildungen — Adenokystomen —, theils secundäre, den Drüsenepithelien eigene Veränderungen, wie Cystenbildungen u. s. w., antreffen, — findet sich kein einziger Fall in der Literatur, wo einer primären adenocarcinomatösen Degeneration eines Dermoids Erwähnung gethan wäre. Es scheint demnach der sich secundär entwickelnde Plattenepithelkrebs die den Dermoidcysten eigene krankhafte Form zu sein.

Es ginge zu weit, uns anlässlich dieser Beobachtung tiefer in die Histogenese der Dermoide einzulassen, — ich kann jedoch mich der Ansicht nicht erwehren, dass, insofern die Dermoide mehr oder weniger alle Bestandtheile des Gesammtorganismus besitzen können und ihre krankhaften Veränderungen mit den krankhaften Veränderungen des gesammten Körpers in Einklang sind, sie als Derivate nicht nur des äussersten Keimblattes, sondern als Fötalinclusionen sämmtlicher zu betrachten sind, ja ich glaube, dass wir sämmtliche Hypothesen betreffs der Provenienz der Dermoide, die sich noch theilweise, mehr oder weniger, erhalten haben, getrost bei Seite legen können. Der Vorgang, wie und warum sich dieser Prozess — mögen wir ihn Abschnürung oder Keimverirrung nennen — vollzieht, wird sich wohl nie unserer Erkenntniss erschliessen.

Eine ähnlich schwierige Frage ist es auch, warum wir bis jetzt keine einzige adenocarcinomatöse Degeneration von Dermoidcysten beschrieben finden? Es wäre doch die Möglichkeit nicht ausgeschlossen, da sich auch drüsenartiges Gewebe und selbst Adenombildung in Dermoiden vorfindet. Beschrieben sind schon wiederholt Schweiss-, Talg- und sogar Milchdrüsen (v. Velits) entsprechende Bildungen. Nun sind solche Bestandtheile der Dermoidcysten meist mehr oder weniger verkümmert;

[1]) a. a. O.

[2]) Eichwald, Combin. von Dermoid und Adenom. Würzb. med. Zeitschr. V. 1864. S. 418.

[3]) Kreis, Correspondenzbl. der Schweizer Aerzte. No. 100. 1872.

[4]) Flesch, Combin. von Dermoid und Adenom. Verhandl. der Würzb. phys.-med. Gesellsch. Bd. III. 1872.

Adenocarcinom, das sich aus hypoplastischem, verkümmertem Drüsengewebe oder aus Hautgebilden entwickelt hätte, findet sich noch nirgends beschrieben, während es mit Bezug auf das erstenerwähnte der Fall ist bei den durch Grawitz bekannt gewordenen Nierencarcinomen, die sich aus abgesprengten Nebennierenkeimen entwickeln. Wenn sich auch hie und da ein congenitales, von irgend welchem Drüsengewebe ausgehendes Adenocarcinom vorfindet, so scheint doch eine mehr oder weniger vollständige Entwickelung und Functionsfähigkeit des Gewebes vor der krankhaften Entartung bestanden zu haben. Es dürfte demnach wohl ein näherer Zusammenhang zwischen der Functionsfähigkeit der epithelialen Gewebe und deren carcinomatöser Degeneration bestehen. Wo fände sich denn sonst die Erklärung für den von Ziegler[1]) und Anderen behaupteten chemischen Reiz oder für die, mit der Zeit auftretende chemische Veränderung der Zellen? Dieses für Zellen anzunehmen, welche ihrer Lebensfähigkeit, somit auch ihrer Proliferationsfähigkeit durch beständigen Druck oder irgend einer anderen Ursache halber verlustig geworden sind, liegt keine Wahrscheinlichkeit vor. Und solche, unter ungünstige Lebensbedingungen gesetzte Zellen sind die in Dermoiden vorkommenden und vielleicht gerade deshalb so verkümmerten drüsigen Gebilde. Es wäre somit eine genügende Deutung für das Nichtvorkommen von Adenocarcinom in Dermoidcysten gegeben, theils durch die Verkümmerung der drüsigen Gebilde, theils durch den beständigen, wachsenden Druck und die hiedurch oder vielleicht auch durch chemische Einflüsse herabgesetzte Vitalitäts- und Proliferationsfähigkeit des Drüsenepithels.

Dies sind freilich nur inductive Hypothesen, mit deren Hülfe wir eine Erklärung zu suchen genöthigt sind, da wir beim heutigen Stande der Dinge auf ausschlaggebende Experimentalbeweise Verzicht leisten müssen.

Keiner dieser Gründe kann aber für die, das Dermoid von innen bekleidende Epidermisschicht als hemmungswirkend gelten. Es finden sich doch auch in Colloid- und anderen Cysten gar so oft papilläre und andere, z. B. auch carcinomatöse, d. i. epitheliale Wucherungen. Der innere Druck, der auf die Epidermis-

[1]) E. Ziegler, Ueber die Ursachen der path. Gewebsneubildung. Rud. Virchow-Festschrift. Bd. II. S. 21. 1891.

decke nur erweiternd wirkt, scheint eben auch eher den Reiz zu einer erhöhten Proliferation der Epithelzellen abzugeben, als ihre Vermehrung zu hindern.

Das Epithel der Dermoide unterliegt ja ebenso, wie das der äusseren Haut, der Desquamation. Dieses Epithel, vermischt mit den Produkten der gewöhnlich vorhandenen Talg-, seltener Schweissdrüsen, erleidet in dem geschlossenen Raume eine chemische Veränderung, eine Colliquationsnekrose. Nun ist die Resorptionsfähigkeit der äusseren Haut eine physiologisch bewiesene Thatsache. Warum sollte die cutisartige Bildung der Dermoide dieser Eigenschaft entbehren? So können wir annehmen, dass ein Theil des Dermoidinhaltes ebenfalls resorbirt wird, während ein anderer und zwar grösserer Theil, die Spannungsverhältnisse erhöhend, auf das Wachsthum und die Erweiterung des Cystenraumes einwirkt und, wie bereits erwähnt, die Neubildung frischer Epithelzellen nicht herabsetzt. Die fortwährend sich erneuernde chemische Zersetzung bildet ferner einen beständigen „Reiz", wie ihn Virchow, Ziegler u. A. postuliren, einen Reiz, der eine pathologische Veränderung — eine carcinomatöse Proliferation der Epithelzellen — bewirken kann. Ob neben diesen ätiologisch fördernden Momenten parasitäre Einflüsse annehmbar sind oder nicht, möge derzeit dahingestellt bleiben.

Der Plattenepithelkrebs, als die bis jetzt bei primär carcinomatös degenerirten Dermoiden ausschliesslich festgestellte Krebsform, entwickelt sich bekanntlich nur aus Deckepithel der Haut oder aus epidermisartiger Epithelbekleidung der Dermoide. Es könnte zwar der Einwand gemacht werden, dass eine Transformation von Drüsen- oder Flimmerepithel eine nicht ausschliessbare Möglichkeit ist, insofern dies bei chronischen Entzündungsprozessen, z. B. der Trachea, bezw. der Stimmbänder, unzweifelhaft nachgewiesen wurde. Aber es liegen keine Beispiele einer solchen Transformation in Fällen von Neubildungen vor. Wir müssen uns daher an den Satz halten, dass die carcinomatösen Neubildungen stets den Charakter des Muttergewebes wiedergeben.

Nun fragt sich's aber: ist denn die Epithelbekleidung der Dermoide immer gleich? — Darauf antworte ich: Nein.

Wir haben ja schon erwähnt, dass in manchen Dermoiden nur einzelne Inseln hautartig sind, während andere Partien den

Colloidcysten entsprechen, d. h. mit cylindrischem oder Flimmerepithel bedeckt sind. Aber noch mehr: In dem mitzutheilenden Falle konnte nachgewiesen werden, dass auch das Verhalten des Epithels, obwohl unzweifelhaft dermoidealen Charakters, gewissen Variationen unterworfen ist. Makroskopisch hatte zwar die Innenfläche ein der äusseren Haut ähnliches Aussehen, aber sie war hie und da mit weisslichen Schuppen bedeckt und erinnerte an Ichthyosis; die kurzen spärlichen Haarreste, die noch in den Wandungen hafteten, vervollkommneten das makroskopische Bild äusserer Haut, das an vielen Stellen auch mikroskopisch derselben entspricht.

Im gegenwärtigen Falle fand sich jedoch stellenweise ein wesentlicher Unterschied zwischen der Beschaffenheit der Epidermis der Haut und der hautähnlichen Epithelbekleidung der Cystenwand. Das Auffallendste ist die an vielen Partien relativ dünne Schicht derselben. An eine an das Corium der Haut erinnernde, aus fasrigen kernarmen Bindegewebszellen bestehende Schicht, die sich hie und da in Papillen erhebt, lagert sich eine Reihe grosser, protoplasmareicher cylindrischer Zellen mit grossen, den Farbstoff stark annehmenden ovoiden Kernen. Diese Zellen entsprechen etwa der untersten Grenzschicht des Stratum Malpighii, aber ohne nachweisbare Gezacktheit der Ränder. Nun fehlt völlig ein stufenweiser Uebergang dieser Elemente in ein flaches Pflasterepithel, sondern wir finden die plattgedrückten, theils kernlosen, verhornten Zellen in 1—2 Schichten unmittelbar den Cylinderzellen anliegend. Die nächste Schicht nach dem Lumen der Cyste zu besteht aus Zellen, die durch Zerfall zumeist schon in hellglänzende Körnchen verwandelt sind, zwischen welchen wir stark gefärbte, frei gewordene Kerne und Leukocyten gemischt antreffen. Theilweise der Cylinderzellenschicht anliegend, theilweise frei in den Detritus gelagert, finden wir noch im Uebrigen gut erhaltene, grosse, pflaster- und spindelförmige Zellen, deren Kern auf die Seite gedrängt erscheint, und in deren, besonders durch Pikrinsäurefärbung hervortretendes Protoplasma grosse, stark lichtbrechende — homogene —, besonders Saffranin und Fuchsin intensiv aufnehmende, runde, ovale oder unregelmässig geformte „Inclusionen“ eingelagert sind. Auffallend ist die Menge dieser

Bilder besonders in gewissen nekrotisirenden, schlecht färbbaren Zellengruppen, was wohl für den degenerativen Charakter dieser „Inclusionen“ spricht.

Verfolgen wir weiter seitwärts auf einige Entfernung die erwähnte dünne Epithelzellenschicht, so sehen wir sie bald an Dicke zunehmen. 3—4 und auch mehr Zellreihen, bestehend aus rundlichen, der Oberfläche zu immer flacher werdenden Zellen, sind auf einander gelagert; an den Stellen spärlich vorhandener Haarschäfte haben wir das gewohnte Bild analoger Partien der Epidermis der Haut vor Augen.

Bei den dickeren Epithellagen der freien Oberfläche gewinnen wir ebenfalls den Eindruck der Epithelbekleidung der äusseren Haut, nur mit dem Unterschiede, dass in Ermangelung des Stratum pigmentosum Malpighii und des Stratum lucidum auf die cubische Zellschicht sofort flache, längliche, der Kerne meist völlig verlustig gewordene Zellen folgen, die sich durch Pikrin intensiv färben oder — durch Zerfall — Zellcontouren kaum erkennen lassen, so dass die genannte cubische Schicht (Stratum mucosum) unmittelbar in die unfärbbare körnige Detritusmasse des Cysteninhaltes übergeht. Es ist dies, wie gesagt, ein Zeichen vorgeschrittener Nekrose und Verjauchung der Cystenwand, die — wie wir sehen werden — schon nach dem makroskopischen Befunde zu erwarten war.

Die epithelialen Zellen zeigen besonders in den buchtförmigen Einsenkungen der freien Oberfläche, welche den interpapillären Einsenkungen des Rete Malpighii zu entsprechen scheinen, eine entschieden längliche, cylindrische Form; sie umringen einen schmalen Kanal, der mit einer, dem Cysteninhalte entsprechenden, fein granulirten Detritusmasse ausgefüllt ist. Es müssen diese Bildungen für oberflächliche Talgdrüsen gehalten werden.

Die durch Unfärbbarkeit überall sich kundgebende oberflächliche Nekrose des Epithels wird, wie gesagt, schon durch den makroskopischen Befund klar; es sei uns daher gestattet, denselben nebst einigen klinischen Vorbemerkungen und dem Sectionsprotocolle hier einzuschalten.

Frau R. W., 48 Jahre alt, wurde am 16. December 1893 auf die Klinik des Herrn Primarius Dr. K. Hochhalt aufgenommen. Pat. beklagte sich ausschliesslich über neuralgische Schmerzen, die, von der Lumbalgegend aus-

gehend, längs des Verlaufes beider Nervi ischiadici ausstrahlten. Pat. war sich ihres abdominalen Leidens nicht bewusst; der Arzt, der sie bis dahin behandelt hatte, schien darüber auch nicht im Klaren, da er Pat. den ganzen Sommer hindurch warme Bäder und Natrium salicylicum gebrauchen liess. Bei der Aufnahme wurde in der Bauchhöhle links unten ein Tumor constatirt, der sich bis zum Nabel erstreckte, mit der Gebärmutter zusammenhing und Fluctuation zeigte. Da im Parametrium einige isolirte harte Knötchen tastbar waren und Pat. sich über enorme Schmerzen beklagte, wurde Verdacht auf eine secundär carcinomatös degenerirte Cyste geschöpft und Pat., ohnehin äusserst erschöpft, einer Operation nicht unterworfen. In den ersten Tagen des Januar entstand ein Durchbruch der Cyste in das Rectum; unter Diarrhoe, Erbrechen und Collaps verringerte sich alsdann die Cyste auf $\frac{1}{4}$ ihres ursprünglichen Volumens und 3 Wochen nachher starb die Kranke an Erschöpfung.

Die Obduction nahm ich am 30. Januar vor. Sie ergab kurz Folgendes: Abgemagerte, kachektische Leiche von schmutziggelber Hautfarbe. Pleurablätter frei. Lungen weisen partielle Anämie der vorderen Seite bei vorwiegend hypostatischer Hyperämie der hinteren Partien auf; beiderseits hochgradiges Oedem. Herz von etwas geringerem Volumen; Pigmentatrophie des Myocards. Milz geschrumpft, klein; die Kapsel gerunzelt; das Parenchym dunkelroth, resistent, mit hervortretender trabeculärer Zeichnung. Magen im Fundus cadaverös erweicht; Mucosa im Uebrigen blass, anämisch. Leber etwas atrophisch, ihre Ränder scharf; die Kapsel mit dem Diaphragma, dem Omentum majus und dem Colon transversum bindegewebig verwachsen. Nieren an der Oberfläche embryonal gefurcht, etwas schlaff; Parenchym wenig getrübt, ohne ausgesprochene Verfettung.

Das Omentum majus theilt sich in vier radiär angeordnete Stränge, die, besenartig sich ausbreitend, an die obere Peripherie des kleinen Beckens angewachsen sind. Die Dünndärme bindegewebig zu einem Conglomerat zusammengewachsen, dessen untere Fläche sich zeltartig über das kleine Becken, bezw. über das obere, mehrfach durchbrochene Segment des Tumors ausbreitet, und daran, sowie an den Beckeneingang und an die vordere Bauchwand 3 Finger hoch über der Symphyse derart angewachsen ist, dass es den austretenden Cysteninhalt von der Peritonäalhöhle abschliesst.

Die Cyste selbst ist von der Grösse eines Kindskopfes, füllt das kleine Becken nahezu aus und wird nach vorn vom Uterus, der nach links verschoben ist, und den breiten Bändern, nach oben zu von dem eben beschriebenen Darmconglomerat umfangen. Die Harnblase breitet sich spaltförmig, vom Uterus nach rechts aus und ist, ebenso wie das Rectum, hochgradig comprimirt. Im Innern der Cyste befindet sich ein schmutziggrauweisser, jauchiger, übelriechender, fettiger Inhalt, vermengt mit röthlichen, ballenartig zusammengerollten, bis 40 cm langen Haaren. Die hautartige Innenwand ist links ziemlich gut erhalten, Haarschäfte beherbergend; von der inneren oberen Seite neigt sich nach unten ein aus einer Knochenplatte entspringender und mit derselben bindegewebig verbundener, gekrümmter,

alveolusähnlicher Fortsatz, versehen mit einem eingewurzelten, festsitzenden, incisivartigen Zahn. Von der linken vorderen Innenwand hebt sich ebenfalls ein 3 cm langer, fingerartiger, mit Haut bedeckter Fortsatz ab, in dessen Innerem ein länglicher, stielförmiger Knochen fühlbar ist. An der hinteren Wand sitzt ein hervorragender, jauchiger Wulst von fleischiger Consistenz.

Am rechten unteren Segmente der Cysteninnenfläche eine kinderhandtellergrosse, fein granulirte, mit graulich-weissen, epithelartigen, feinen Körnchen besäte Stelle, in deren Mitte (etwa dem Sitze des rechten Ovariums entsprechend) ein hühnereigrosser, abgerundeter, an der Oberfläche zerfallender Knoten sitzt, dessen Schnittfläche graulich-weiss, fein gekörnt, drüsenartig erscheint, mit weissen, undurchsichtigen, epithelialen Zeichnungen und mit einem mehr transparenten, etwas eingesunkenen Bindegewebsgerüst.

Dieser Knoten ist von einigen erbsengrossen, zerfallenen, unregelmässig lacunären Höhlen durchsetzt. Die Cystenwand selbst hinten, nach oben links, im Umfange eines Thalers durchbrochen; ihr Inhalt entleert sich in den von dem Darmconglomerat und von der oberen Cystenwand begrenzten, erwähnten Raum.

Im Rectum eine (3 : 1 cm) ovale Oeffnung, die in die Dermoidcyste selbst führt. 14 cm oberhalb derselben eine kreuzergrossse zweite Oeffnung, die in den oben erwähnten Pseudocystenraum mündet. An beiden Stellen ist der Substanzverlust an der Serosa grösser, als an der Mucosa.

An der Serosa des Ileum befinden sich neben intacter Mucosa 5,9 und 22 cm oberhalb der Valvula Bauhini bis kirschengrosse, gleichfalls eine drüsenartige Schnittfläche darbietende (metastatische) Knoten.

Gleiche Veränderungen an den iliacalen und retroperitonäalen Lymphdrüsen.

Von den Ovarien konnte wegen der durch starke Verwachsung entstandenen complicirten Verhältnisse keines mit Sicherheit aufgefunden werden und musste somit die Frage, von welchem Ovarium die Cyste ausgegangen, leider unentschieden bleiben. Dass es wahrscheinlich das rechte Ovarium gewesen, dafür spricht die Lageveränderung der Gebärmutter, die schief und stark nach links dislocirt war.

In der Wandung der Gebärmutter zwei ulceröse, kirschengrosse Fibromyome.

Bei der nun vorgenommenen mikroskopischen Analyse des Falles erweist sich die äusserste Schicht der Cystenwand aus dichten Bindegewebsfasern bestehend, von der Struktur der fibrösen Häute. Genauerer Untersuchung wurden die hautartigen Partien der Innenwand unterworfen, ferner die Uebergangsstelle derselben in die besagte verjauchende Stelle, der in der Mitte derselben befindliche Knoten und einige metastatische Knötchen der Darmwand.

Die Innenfläche der fibrösen Wand ist nur hie und da mit Resten einer Epithelbekleidung versehen. Die spärlichen Reste des Epithels heben sich von der Unterlage theilweise ab und nehmen nur in den unteren Schichten Farbstoff an; die oberen sind nur durch Pikrin färbbar und zerfallen in

grobkörnige Detritusmassen. Die Contouren der tieferen Zellenlagen sind noch ziemlich gut erhalten; sie lassen keinen Unterschied erkennen zwischen analogen Lagen der Epidermis, nur ist die Gerifftheit der Ränder auch mit stärkeren Vergrösserungen kaum erkennbar.

Nicht so an Stellen, wo Haarwurzeln in der Wand haften. Die Haare selbst zeichnen sich zwar durch starke Quellung ihrer Zellen aus, als ob sie in Lauge macerirt wären, aber ihre Schäfte, so wie die in ihrer unmittelbaren Umgebung erhaltene Epithelbekleidung, sammt den in die Haarschäfte mündenden Talgdrüsen, zeigen von analogen Bildern der Haut, wie bereits erwähnt, keinen Unterschied. Wir finden da noch alle Schichten der Epidermis mit gerifften Zellen unversehrt vorhanden und sehen ausserdem in der Tiefe des Corium, auch dort, wo die Oberfläche ihrer Epithelbekleidung beraubt ist, derselben parallel verlaufende, etwas plattgedrückte, sonst aber anscheinend normale Talgdrüsen mit unversehrtem Drüsenepithel und hie und da angetroffenen freien Ausführungsgängen.

Schnitte aus der Grenze der genannten verjauchenden, körnigen Granulationsflächen zeigen nebst spärlichen Haarwurzeln die bereits beschriebenen cylindrischen und mit Hornepithel bedeckten Zellen, welche, die Oberfläche der Cystenwand bedeckend, auf einmal in der Dicke zunehmen und zellreiche, zapfenartige Fortsätze in das darunter liegende Bindegewebe des Corium treiben, so dass wir an diesen, wie auch an den, durch den genannten grossen Knoten geführten Schnitten das Bild zweier, in einander eng verflochtener Netze mit verschiedenem Ueberwiegen des einen oder des anderen Gewebes gewinnen. Sehr schön ist dies sichtbar an mit Pikrocarmin oder mit Hämatoxylin und Pikrinsäure behandelten Schnitten, wo die Pikrinsäure die länglichen Spindelzellen des Bindegewebes kaum, hingegen das Protoplasma, hauptsächlich aber die grossen Zellinclusionen der grossen soliden epithelialen Zapfen, intensiv färbt und dieselben aus dem Bindegewebsnetze plastisch hervortreten lässt.

Ausser dem directen Uebergange des Deckepithels in die besagten, mehr oberflächlichen, soliden Epithelzapfen kann man aber auch ein tieferes, aus Kolben, Zapfen und anastomosirenden Strängen bestehendes Zellnetz nachweisen, dessen Zellen durch den vollständigen Mangel einer Intercellularsubstanz, durch ihre grossen bläschenförmigen Kerne, durch ihre partielle Verhornung und Bildung ächter Epithelperlen als evidente Deckepithelien sich erweisen. Die Configuration dieses tieferen epithelialen Netzes zeigt das charakteristische Bild gefüllter Lymphgefässe, bezw. Saftkanälchen, wie wir es bei Krebsen so oft vorfinden, so dass in Anbetracht auch der heterotopischen Lage desselben es als bewiesen zu erachten ist, dass hier mit Krebsmassen erfüllte Lymphbahnen vorliegen.

Andeutungen von Kerntheilungsfiguren konnten nur vereinzelt nachgewiesen werden, wohl wegen der nicht unmittelbaren Fixirung des mikroskopischen Materials.

An manchen Stellen ist fast das ganze mikroskopische Gesichtsfeld von Epithelperlen (Cancroidperlen) eingenommen.

Da wir nun die Identität der in den Lymphspalten befindlichen Zell-

gruppen mit dem Deckepithel durch Nachweis einer stellenweisen Wucherung des Plattenepithels und dessen directen Uebergang in solide, in die Lymphspalten unbegrenzt vordringende Zellzapfen geliefert haben und dies durch den Charakter der Zellen, hauptsächlich aber durch Bildung in Verhornung begriffener Epithelperlen ebenfalls nachgewiesen sehen, so liegt eine sogenannte atypische, d. h. die normalen, physiologischen Grenzen nicht respectirende Epithelwucherung mit regressiver Verhornung der Zellzapfen vor, die nebst massenhafter Epithelperlenbildung sämmtliche Charaktere eines sogenannten Plattenepithelialcarcinoms (Cancroids) darbietet.

Das Vorhandensein eines Adenocarcinoms braucht bei der Unversehrtheit der Talgdrüsen, dem Mangel eines Lumens und vor Allem bei der Massenhaftigkeit der Cancroidperlen nicht discutirt zu werden.

Besagten Charakter eines verhornenden Plattenepithelialkrebses bewahrt die Neubildung auch in ihren Darmmetastasen; dieselben sitzen hauptsächlich in der Muscularis und der Submucosa, erreichen nur an den Durchbruchsstellen das Lumen des Darmes und sind mit einer ringförmigen Entzündungszone umgeben.

Ein Ueberblick der entsprechenden Fälle in der Literatur soll das Uebereinstimmende mit unserem Falle hervorheben.

I. Fall[1]). Heschl, Prager Vierteljahrsschr. 1860. Bd. 68. S. 57.

„45jährige Frau; 6 Geburten. Seit einigen Jahren Geschwulst im Unterleibe constatirt. Explorationspunction per vaginam. Tod am vierten Tage. Uebelriechender Eiter im Abdomen. Aus dem Becken hervorragend ein kindskopfgrosser Tumor, welcher an seinem rechten höckrigen Theile mit den Därmen verwachsen ist. Es handelt sich um eine Dermoidcyste, deren Innenfläche an mehreren Stellen mit Haaren besetzt war, übrigens uneben, zum Theil schmutziggrau, hier und da von Jauche bedeckt und darunter ulcerirend. Nach rechts hin verdickte sich die Wand der Cyste und bestand aus einer derben, an der Oberfläche höckrigen, graurothen Aftermasse, welche etwa die Grösse einer Mannsfaust hatte; nach der Innenfläche der Cyste zu war ihre Oberfläche in Zerfall begriffen. Die mikroskopische Untersuchung der Aftermasse ergab ein bindegewebiges Stroma mit länglichen Hohlräumen und in diesen eine Menge von grossen Zellen, die theils flaschen- und kolbenförmig waren, theils aber mehrere, nach verschiedenen Seiten sich verzweigende Ausläufer hatten. Sämmtliche enthielten bald einen, bald zwei oder mehrere grosse, längliche Kerne. Die Geschwulst hatte die Schleimhaut der Därme noch nicht erreicht. Rechtes Ovarium geschrumpft."

Da wir bei der kurzen Beschreibung einen Anhaltspunkt für ein glanduläres Adenocarcinom nicht, wohl aber nach dem Verbreitungsmodus und der Gestalt der Zellen einen Plattenepithel-

[1]) Fall I, II, IV, V nach Krukenberg, a. a. O.

krebs annehmen zu dürfen glauben, so möchten wir uns nur den Einwand erlauben, dass der makroskopischen Beschreibung gemäss keine „Combination“ mit Carcinom vorliegt, wohl aber eine Degeneration, die wahrscheinlich der Autor ebenfalls so aufgefasst haben wird.

Weniger verwerthbar ist der nächste Fall, bei dem der Charakter des Carcinoms noch weniger klar ist. Wir müssen seiner doch gedenken, da der Autor denselben als primär carcinomatös degenerirte Dermoidcyste betrachtet haben will.

II. Fall. E. v. Wahl, Petersburger med. Wochenschr. 1883. S. 70.

„26jährige Frau. Geschwulst bis zum Nabel reichend, seit einem Jahre bemerkt. Ovariotomie. Verwachsung des knolligen Tumors mit Netz und Colon ascendens; die Wandungen des letzteren im Bereiche der Verwachsung mit nussgrossen Knoten durchsetzt. Ausgedehnte Resection des Darmes. Heilung. Recidiv (?).“ „Der Tumor stellte sich als eine Dermoidcyste mit Convoluten von fusslangen Haaren heraus. Die Wandungen und der Stiel mit markigen Knoten durchsetzt, die alle den Charakter des „alveolären Carcinoms“ mit myxomatöser Grundsubstanz boten.“

Eine Angabe über das andere Ovarium ist nicht vorhanden.

Leider liegt keine genauere Beschreibung vor über den Charakter der Carcinomzellen. Da aber alle Variationen der Carcinome als alveoläre Carcinome sich per absolutum präsentiren, wenn auch nicht in ihrer ganzen Masse, so doch an den Stellen, wo sich die Wucherung in tiefer gelegene Bindegewebszüge Bahn bricht, so können wir den Fall nur als eine carcinomatös degenerirte Dermoidcyste verwerthen, ohne auf irgend welche weitere Folgerung uns einzulassen.

Noch weniger können wir uns auf Cohn's[1]) zwei „Dermoidcarcinome“, die von Schröder operirt wurden, berufen, da uns ausser der einfachen Diagnose keine weiteren Aufschlüsse vorliegen.

Wir beschränken uns daher eben nur auf ihre Erwähnung, ohne sie in die behandelten Fälle einzureihen.

III. Fall. R. Biermann, Prager med. Wochenschr. 1885. No. 21. S. 201.

T. K., 21jährig, ledig. Wurde am 21. April 1884 auf die Klinik des Prof. Gussenbauer aufgenommen. Pat. beklagte sich über Schmerzen, die sich vor 4 Monaten nebst einer von rechts dem linken Hypochondrium zuwachsenden unbeweglichen Abdominalgeschwulst einstellten. Als Zeitpunkt

[1]) a. a. O.

des Erscheinens wird ein vor 4 Monaten erlittener Fall auf die rechte Beckenhälfte angegeben. Menses mit 12 Jahren. Letzte Menstruation im Februar 1884. Die Menses erschienen Anfangs 2-, später regelmässig 4wöchentlich. Klinische Diagnose: Carcinom des rechten Ovariums. Später Hydrothorax und Ascites. Tod unter zunehmendem Marasmus am 12. Mai. Section am 13. Mai im Institute des Prof. Chiari.

Es ergab sich, dass „die Lage der Abdominalorgane durch eine etwa 4 mannskopfgrosse Geschwulst, die mit den Genitalien im Zusammenhang stand, auf das hochgradigste alterirt war, so dass der ganze Darm aufwärts gedrängt und stark comprimirt erschien. Das verdickte Peritonäum war an vielen Stellen mit bindegewebigen Excrescenzen bedeckt, injicirt und ecchymosirt. Auf dem Peritonäum der unteren Fläche des Zwerchfells hatten sich bis haselnussgrosse Knoten einer medullaren, von zahlreichen Hämorrhagien durchsetzten Aftermasse entwickelt. Auf der Leber fanden sich bis erbsengrosse Knoten von Geschwulstmasse, der Convexität des rechten Lappens aufgelagert."

„Bei Präparation der Geschwulst zeigte sich, dass dieselbe in innigem Zusammenhange mit der Harnblase und dem Uterus stand, welche Organe durch sie nach vorn gedrängt erschienen, während das ebenfalls mit dem Tumor fest verwachsene Rectum nach hinten links verschoben und hochgradig comprimirt war, indem ein Fortsatz der Geschwulst in das Cavum Douglassii eingedrungen, und dort Decubitus an Vagina und Rectum hervorgerufen hatte. Die Tuben waren mit der Vorderfläche des Tumors verwachsen, durch Zerrung verlängert. Das rechte Ovarium durch die Aftermasse gänzlich zerstört, und auch die zugehörige Tube von dieser durchsetzt. In das linke Ovarium hatte die Aftermasse so hinein gewuchert, dass nur mehr ein kleiner Theil desselben kenntlich erschien, während die linke Tube von der Geschwulst frei war. Durchschnitte der grobkörnigen Geschwulst zeigten in derselben allenthalben vielenorts von kleinen Cystenräumen durchsetztes medullares Neoplasma, welches sich auch in den meisten retroperitonäalen Lymphdrüsen vorfand."

Hie und da fanden sich Knorpellamellen, und unter dem Mikroskope boten die cystischen Hohlräume der Epidermis ähnliche Bilder.

Aus der genaueren histologischen Beschreibung entnehme ich nur folgende wichtige resumirende Sätze: Unter dem Mikroskope „erschien die reichliche Wucherung eines epidermidalen Krebsgewebes, das in zahlreichen Nestern und Zügen das Gewebe durchsetzte und exquisite Krebszapfen mit zahlreichen Perlkugeln formirte." ..... „Es handelte sich um einen Plattenepithelkrebs mit sehr grossen Krebszapfen und Bildung grosser Epithelperlen." ..... „Da nun erfahrungsgemäss die Krebszellen meist sehr genau die besonderen Eigenthümlichkeiten ihres Muttergewebes wiedergeben, die hier besprochene Neubildung vollständig den typischen Epidermidalkrebsen entspricht, bei diesem Tumor ausser dem Epidermidalkrebse auch Elemente der Haut mit ihren Drüsen und Knorpel- und Knochentheile vorhanden sind, da endlich hie und da geradezu die Krebs-

zapfen aus der Epidermis umschriebener Hautpartien in der Geschwulst entspringend gesehen wurden, dürfte wohl anzunehmen sein, dass hier die teratoide Einlagerung in das Ovarium der Ausgangspunkt der Carcinombildung in demselben gewesen sein mochte." — Eine Folgerung, der wir in Allem beistimmen müssen.

Fall IV. Himmelfarb, Centralblatt für Gynäkologie. 1886. S. 569.

„55jährige Frau; seit zehn Jahren Menopause. Geschwulst seit einem Jahre bemerkt, in den letzten vier Monaten rasch gewachsen. Seit vier Wochen Durchbruch in die Blase. Tod drei Tage nach der Aufnahme an Erschöpfung. In der Bauchhöhle eiterartige Flüssigkeit. Cystöse Geschwulst, die Bauchhöhle völlig einnehmend, mit dicker Wandung. Im Innern der Geschwulst zwei fleischartige Stränge; an der hinteren Wand der Innenfläche reichliche Haare. Im unteren Theile der Geschwulst knollige Hervorragungen, aus morschem, medullarem Gewebe bestehend, und eine 5 cm weite Perforation in die Harnblase. An anderen Stellen ist die Wandung von fibrösen knorpligen Platten durchsetzt. „Die Geschwulst hat einen Stiel, der im Bereiche der Gegend des rechten Eierstockes endigt, an dessen Stelle sich ein Knoten von markiger Consistenz findet." Der linke Eierstock zu einer apfelgrossen Dermoidcyste entartet. Die mikroskopische Untersuchung der oben erwähnten Knoten des unteren Geschwulstheiles zeigt ausgesprochene carcinomatöse Degeneration. Die Knoten bestehen aus Bindegewebe mit kleinen rundlichen, alveolären Zwischenräumen, in denen concentrisch geschichtete Nester von verhornten Epithelien eingelagert sind. Die fleischartigen Stränge der inneren Geschwulstfläche bestehen aus Bindegewebe mit sehr zahlreichen Talgdrüsen. Cystis dermoides cum degeneratione carcinomatosa."

Der Typus dieses Falles ist in Folge der Bildung von Cancroidperlen aus verhornten Epithelien ein ausgesprochener Plattenepithelkrebs, der sich nur aus Hornepithel, d. i. aus der inneren Auskleidung des Dermoids, entwickeln konnte.

Fall V. Krukenberg, Archiv für Gynäkologie. 1887. S. 245.

„Frau T., 43 Jahre alt, hat 11 Mal geboren, zuletzt vor vier Jahren. Die Periode war früher regelmässig; im letzten Jahre trat sie nur alle zwei bis drei Monate ein, und dauerte jedesmal nur etwa zwei Tage. Seit einigen Monaten verspürt Patientin geringe Schmerzen im Unterleibe."

Die Kranke wurde am 16. December 1886 auf die Klinik des Prof. Veit aufgenommen. Im Abdomen befand sich „ganz frei beweglich ein wallnussgrosser kleinhöckriger harter Tumor, welcher sich selbst überlassen, dem Becken aufliegt".

„Im kleinen Becken, fest in dasselbe eingeklemmt, ein harter, etwas unregelmässig anzufühlender, 4 cm über die Symphyse nach oben ragender Tumor, welcher den Uterus nach vorn rechts und oben dislocirt hat. An seiner Unterfläche lassen sich mehrere, etwa kirschengrosse, harte Tumoren noch gesondert palpiren. In Narkose gelang es, den Tumor aus dem kleinen

Becken nach oben zu dislociren, wobei das Zerreissen einzelner Verwachsungen zu spüren war. Die zuletzt erwähnten kleineren Tumoren verblieben im Becken. Diagnose: Ovarialtumor, vermuthlich carcinomatöser Struktur."

Bei der von Veit ausgeführten Ovariotomie ergab sich, dass „der oben erwähnte bewegliche kleine Tumor im Netz sitzt und offenbar carcinomatös ist. Sonst im Abdomen keine Metastasen sichtbar. Abtragung des Netztumors. Der Haupttumor ist nirgend adhärent und besitzt einen langen, kaum fingerdicken, torquirten Stiel, in welchen die Tuba nicht mit übergeht. Abtragung des Tumors. In der Tiefe des Beckens fühlt man nunmehr noch mehrere feste Knollen, die jedoch unbeweglich im Douglas'schen Raume fixirt sind; einer derselben scheint vom rechten Ovarium gebildet zu werden. Schluss der Bauchwunde. Vollständig fieberloser Verlauf. Entlassung."

„Der exstirpirte, etwa kindskopfgrosse Ovarialtumor zeigt mehrere bis halb-kirschengrosse harte Prominenzen." „Auf der Höhe einzelner Prominenzen erscheint die Oberfläche leicht gekörnt."

Nach Durchschneidung des Tumors zeigt sich, dass derselbe aus zwei Dermoidcysten besteht, von denen die grössere gut faustgross, die kleinere gut nussgross ist. Erstere hat einen schmierigen, Vernix caseosa-ähnlichen Inhalt, mit zahlreichen verfilzten Haaren. Ihre Wandstärke ist sehr verschieden, sie wechselt zwischen 2 mm und 3 cm Dicke. An den dünnen Stellen hauptsächlich ist die Innenfläche glatt, doch fanden sich an den dickeren Stellen hautartige Inseln. Der mikroskopischen Beschreibung entnehmen wir Folgendes:

Die Cystenwand „besteht der Hauptsache nach aus einem exquisiten Plattenepithelcarcinom, in dessen Alveolen sich massenhaft verhornte Cancroidperlen vorfinden, stellenweise die Alveolen ausschliesslich erfüllend."

„Mikroskopisch finden sich an den dünneren Wandpartien geschichtete, zum Theil verhornte Plattenepithelien, nur Andeutungen von Papillen, eine wenig ausgeprägte Coriumschicht und eine dicke bindegewebige Faserschicht. Den Inseln entsprechend ist die Epithelschicht erheblich stärker, in der Hornschicht finden sich ganz vereinzelt kleine Perlkugeln, das darunter liegende deutlich abzugrenzende Rete Malpighii zeigt starke Hypertrophie, die Papillen sind unregelmässig gestaltet. Stellenweise sind die Epithelschläuche bereits von der Oberfläche abgeschnürt und dringen in die feste äussere Bindegewebslage des Tumors vor."

Es handelte sich „um eine Dermoidcyste, deren hautartige Inseln carcinomatös degenerirten. Bei einzelnen der Inseln ist diese Degeneration noch im Beginne, bei anderen weit fortgeschritten. Das Carcinom entwickelte sich als typischer Hornkrebs, drang in die Lamellen der Faserschicht ein, drängte diese auseinander, erreichte von hier aus an einzelnen Stellen wiederum die innere Oberfläche der Cyste, an anderen Stellen ihre äussere Oberfläche und bewirkte von hier aus Metastasen in der Peritonäalhöhle, speciell im Douglas'schen Raume und im Netze."

Der genauen Beschreibung haben wir nichts beizufügen; wir begnügen uns mit dem Hinweise auf den Charakter des Carcinoms, auf die Multiplicität der Cysten und auf die Metastasenbildung.

Es wäre noch der Fall Veit's[1]) zu erwähnen, wo er als Resultat einer Ovariotomie eine carcinomatös degenerirte Dermoidcyste der Verhandlung d. Gesellsch. für Geburtsh. und Gynäk. zu Berlin am 14. März 1890 vorlegte; leider aber war der Fall nicht näher zugänglich.

Aus dem Berichte von A. Martin in der Zeitschrift f. Geburtsh. u. Gyn. (a. a. O.), konnte ich nur so viel entnehmen, dass es sich rechts um eine „vereiterte Dermoidcyste mit secundärer krebsiger Entartung der Wand handelte, die sich bis auf die linke Kante des Uterus, dem die Cyste adhärirte, erstreckte. Links fehlen die Anhänge vollständig; statt dessen am Netz eine Dermoidcyte fest adhärirend, ohne jeden Zusammenhang mit den Genitalien: diese erweist sich als durch Torsion getrennte Ovarialcyste, insbesondere auch durch einzelne noch adhärirende Stränge, die den Anhängen entsprechen."

Ausführlichere Angaben und eine mikroskopische Beschreibung fehlen. Ich kann daher leider den Fall, sowie auch den von Pomorski nicht näher in Betracht ziehen.

Beim Ueberblick der zur Verfügung stehenden Literatur müssen folgende Momente auffallen:

Ein exquisites Adenocarcinom findet sich in keinem Falle. Selbst in Wahl's Mittheilung (Fall II), wo kurzweg von einem alveolären Carcinom die Rede ist, kann ein Adenocarcinom mit Sicherheit nicht angenommen werden, da Angaben eines etwaigen drüsigen Baues fehlen und die „alveoläre" Form eines Carcinoms eben nur das Vorhandensein eines bindegewebigen Stromas bedeutet. Es ist übrigens nicht klar, ob nicht etwa ein alveoläres Gallertcarcinom des rechten Ovariums bestanden hat, folglich eine secundäre Combination per contiguitatem nicht vorlag. In den übrigen Mittheilungen sind durch gesperrten Druck die Sätze betont, wo wir uns überall vom Vorhandensein von Cancroidperlen, Hornepithelzapfen, in der Mehrzahl der Fälle vom unmittelbaren Uebergange der Epithelien in die krebsigen Wucherungen überzeugen konnten und wo wir schliesslich durch die Anordnung, bezw. den Verbreitungs-

[1]) a. a. O.

modus der Neubildung, wie auch durch den Charakter der Zellen unzweifelhaft Platten- oder Hornepithelkrebse nachgewiesen sehen.

Eines fällt noch auf: während wir bei Biermann und Krukenberg ein gewuchertes Stratum Malpighii finden und die Krebszapfen aus der cutisähnlichen Epidermisschicht sich entwickeln, fehlt in unserem Falle eine ähnliche Wucherung der Malpighi-Schicht, ja wir sehen die krebsige Neubildung aus der verdünnten geschichteten Plattenepithellage der Innenwand entstehen, aus Partien, die dem geschichteten dünnen Plattenepithellager der dünneren Wandpartien der von Krukenberg beschriebenen Dermoidcyste entsprechen.

Dass wir aber in dem dünnen, cylindrischen und geschichteten Plattenepithellager doch Zellen epidermoidealen Charakters (wahrscheinlich dem Plattenepithel analog, welches bindegewebige Hautnarben und auch Keloide oft nur in dünner Schicht bedeckt) annehmen müssen, geht aus den analogen pathologischen Formationen derselben und aus der Bildung von Cancroidperlen unzweifelhaft hervor.

Es bleibt aber immerhin unentschieden, ob wir in der oben beschriebenen geschichteten Plattenepithellage eine verdünnte Malpighi-Schicht annehmen sollen, d. h. eine unmittelbare Abkunft aus der hautartigen Epidermis der Dermoide, oder ob wir ihr denselben Charakter zuschreiben sollen, wie der flachen Epithellage der Pleurablätter und des Peritonäum, die ja analogen embryonalen archiblastischen Elementen entstammen, demzufolge einer von der Epidermis herstammenden Neubildung analoger pathologischer Theile fähig sein müssen. Und insofern Marchand den Uebergang von Flimmerepithel in cylindrisches nachgewiesen hat, und auch die Transformation des letzteren in flaches Epithel eine Thatsache ist, so könnte wohl auch dieses geschichtete Plattenepithel vom cubischen Epithel der Eierstockoberfläche oder vom Epithel der Graaf'schen Follikel[1]) herstammen und das Cancroid der Ovariengeschwülste sich den daselbst vorkommenden Psammomen nähern. Wenn wir aber als den Ausgangspunkt unseres Dermoidcancroids trotzdem das epidermis-

[1]) Hierin liegt kein Wiederspruch mit unserer Auffassung der Histogenese, da wir das „Quomodo" der Entwickelung noch nicht kennen.

artige Epithel desselben annehmen, so thun wir es aus dem Grunde, weil die Combinations-Dermoidcarcinome, welche, zumeist aus dem Oberflächenepithel der Ovarien oder aus den Graaf'schen Follikeln herstammend, keine Cancroide sind und auch die übrigen ovarialen Carcinomformen nur selten Epithelperlen beherbergen, während deren massenhaftes Auftreten speciell für Cancroide, d. i. für Carcinome epidermoidealen Ursprunges charakteristisch ist.

Bildung von Metastasen scheint zur Regel zu gehören und bedingt die Malignität der Dermoidcarcinome, die schon klinisch durch plötzliches, rascheres Wachsthum und relativ häufigen Durchbruch in Rectum oder Blase als solche sich kundgeben.

Mit Rücksicht auf die nahezu unzählige Menge von Dermoiden, die nach Schröder 3—4 pCt. aller Geschwülste der Ovarien ausmachen, sind carcinomatöse Entartungen derselben relativ sehr selten; es gilt dies nicht nur für die primäre, sondern auch für die durch Combination entstandene krebsige Degeneration.

Von anderweitigen secundären Geschwulstbildungen in Dermoiden fand ich, wie bereits erwähnt, nur papilläre Excrescenzen und secundäre Cystenbildung mehrmals, adenomartige Bildung nur einmal (Friedländer, a. a. O.) erwähnt, während von malignen Degenerationen mir nur noch zwei Fälle von Sarcomatose (Virchow, a. a. O., Biermann, a. a. O.) bekannt sind. Autenrieth's, Lebert's, Haffter's und Pauly's ausführliche casuistische Collectivwerke erwähnen dergleichen ebenfalls nicht; es mag sein, dass hierauf keine Rücksicht genommen wurde.

Wir können daher in den malignen Degenerationen von Dermoidcysten nur eine Seltenheit erblicken, eine Disposition hiezu jedoch kaum anerkennen.

XVI.

Ueber endotheliale Hautwarzen und ihre Beziehungen zum Sarcom.

(Aus dem Pathologischen Institut der Universität Zürich.)

Von C. Bauer.

(Hierzu Taf. VIII.)

Die weichen Haut- oder Fleischwarzen, Fibromata mollusca, kurzweg auch Naevi genannt, d. h. jene flachen oder knopfförmigen, meist pigmentirten Erhebungen der Haut, die man bei den meisten Menschen mehr oder weniger zufällig bald da, bald dort in der Cutis vorfindet, kommen, wie dies auch der ebenfalls gebräuchliche Name „Muttermäler“ andeutet, meist angeboren vor. Freilich sollen sie auch noch während der ersten Lebensdecennien entstehen können. Da sie gewöhnlich harmlose Anomalien der Haut sind und bleiben, so beanspruchen sie kein besonderes klinisches Interesse. Immerhin wurde man auf diese Warzen schon früher dadurch aufmerksam, dass man beobachtete, dass sich aus denselben in seltenen Fällen bösartige Geschwülste entwickelten.

Auch in pathologisch-anatomischer Hinsicht wurden diese Gebilde von jeher ziemlich stiefmütterlich behandelt. Erst im Jahre 1880 erschien in diesem Archiv (Bd. 81. Heft 2) eine Arbeit von Demiéville in Bern „Die Pigmentflecken der Haut“, worin sich der Autor mit diesen Bildungen näher befasste und speciell die kleineren derselben, die Linsenflecke, genauer untersuchte. 2 Jahre später widmete dann v. Recklinghausen in seiner grundlegenden Arbeit „Ueber die multiplen Fibrome der Haut“ (Berlin 1882) diesen Fleischwarzen ein besonderes Capitel. Demiéville sowohl, wie v. Recklinghausen leiten dieselben von Gebilden des Corium ab. In den letzten Jahren nun erlangten diese Naevi wieder actuelles Interesse durch eine Arbeit Unna's, die in seiner „Klinik für Hautkrankheiten“ 1892/93

erschien und den Titel führt: „Naevi und Naevicarcinome". Unna nehmlich stellt die den bisherigen Forschungen direct entgegengesetzte Ansicht auf, diese Naevi seien keine desmoiden, sondern epitheliale Geschwülste und bringt sie daher im Falle einer bösartigen Umwandlung mit den Carcinomen der Deckepithelien in Beziehung.

Es musste also offenbar die Histologie dieser unscheinbaren Warzen doch nicht so einfach sein, wie dies auf den ersten Blick hin den Anschein hat, wenn doch verschiedene gründliche Forscher zu solch verschiedenen Resultaten gelangen konnten. Als mich daher mein hochverehrter Lehrer Herr Professor Ribbert auf diese Verhältnisse aufmerksam machte, und mir zugleich eine Reihe von hiehergehörigen Warzen und Tumoren zur Verfügung stellte, die er in den letzten Jahren gesammelt hatte, ergriff ich sehr gerne die Gelegenheit, mich diesem Gebiete der speciellen pathologischen Anatomie etwas genauer zu widmen und dabei womöglich über die Natur des fraglichen Geschwulstgewebes in's Klare zu kommen. Für die Anregung, die mir Herr Professor Ribbert zu dieser Arbeit ertheilte, und für den freundlichen Rath, womit er mich bei derselben unterstützte, sei ihm an dieser Stelle mein wärmster Dank ausgesprochen.

Die Warzen, die ich untersucht habe, stammen fast ausschliesslich von frischen Leichen erwachsener und jugendlicher Personen. Dieselben wurden nach den Regeln der Technik behandelt und grossentheils in Doppelfärbung untersucht. Hiebei wurden verschiedene Färbemethoden benutzt: Hämalaun-Pikrinsäurefuchsin oder Hämalaun-Eosin und andere mehr. Die Einbettung wurde in Canadabalsam, zum Theil auch in Glycerin vorgenommen.

In Folgendem erlaube ich mir, die Resultate meiner Untersuchungen in Kürze mitzutheilen.

Was den anatomischen Aufbau dieser Warzen anbetrifft, so kann ich mich da in der Hauptsache auf die eben so klare, als gründliche Schilderung v. Recklinghausen's berufen, die derselbe in seiner bereits erwähnten Arbeit gegeben hat. Immerhin ist es zum Verständniss des Ganzen durchaus nothwendig, dass wir auch hier auf die Struktur dieser Gebilde etwas näher eingehen.

Das Epithel dieser Warzen zeigt in vielen Fällen gar keine Veränderungen; auffällig sind bei einzelnen Naevi die zahlreichen Epithelleisten, die in's Warzeninnere vorspringen und die öfters eine beträchtliche Länge aufweisen, so dass die dazwischen liegenden Coriumpapillen mächtig vergrössert erscheinen. In einzelnen der untersuchten Naevi — jedoch in der bedeutenden Minderzahl — zeigen sich starke Verhornungsprozesse in der Epidermis; auch trifft man innerhalb der Epithelleisten und -Buchten häufig Hornperlen an; im Uebrigen jedoch weichen diese hornreichen Warzen in den subepithelialen Schichten vom Aufbau der gewöhnlichen Warzen durchaus nicht ab. Vor Allem charakteristisch sind für alle diese Fleischwarzen die Zellmassen in ihrem Innern, welche hauptsächlich die Prominenz der Warzen über die übrige Haut bedingen. Diese Zellmassen liegen im Corium. In den flachen, nur sehr wenig prominirenden Naevi bilden sie ein dichtes, flach ausgebreitetes Polster mit ziemlich geradliniger Grenze nach unten. Dasselbe ist seiner Hauptmasse nach meist in den tieferen Schichten des Corium gelegen; doch ziehen von demselben zahlreiche, weniger dichte Zellmassen nach oben in die Papillarschicht des Corium hinein. In den knopfförmigen oder gestielten Warzen füllen diese Zellmassen das Warzeninnere grossentheils aus; in der Höhe der Warzenbasis, bezw. des Warzenhalses grenzen sie sich ebenfalls ziemlich geradlinig gegen das darunter liegende Hautbindegewebe ab.

Diese Zellmassen stossen gewöhnlich nicht direct an das Deckepithel an, sondern sind von demselben deutlich getrennt durch ein zellarmes Bindegewebe, das wir der Einfachheit halber „Randbindegewebe“ nennen wollen. Von diesem letzteren aus ziehen dickere und dünnere Bindegewebszüge in's Innere der Warzenzellmassen hinein und sondern aus denselben Zellnester und Zellstränge aus, die besonders in der Peripherie gegen das Randbindegewebe hin deutlich ausgesprochen sind, während in den basalen Theilen der Warze, häufig auch in ihren centralen Theilen, mehr eine diffuse, gleichmässige Vermengung von Bindegewebe und Zellen vorherrscht. In der relativen Mächtigkeit dieser zwei Gewebsarten: Zellmassen und Bindegewebe, herrschen in den einzelnen Fällen Verschiedenheiten. In der einen Reihe

der Fälle halten sich Bindegewebe und Zellmassen gegenseitig ungefähr das Gleichgewicht: Randbindegewebe und Bindegewebszüge sind sehr breit; die Zellstränge ziemlich schmal und ihre Zellkerne stehen nicht sehr dicht; in anderen Fällen dagegen nehmen die Zellmassen gegenüber dem Bindegewebe eine durchaus dominirende Stelle ein. Das Randbindegewebe wird durch die fast das ganze Warzeninnere erfüllenden Zellmassen auf eine schmale Schicht reducirt; die Bindegewebszüge zwischen den Zellsträngen sind ebenfalls schmal; die Zellstränge selber dagegen sehr dicht und zellreich. Die Gefässe verlaufen meist in den bindegewebigen Theilen der Warze, seltener innerhalb der Zellstränge und -Nester.

Die eben geschilderten Verhältnisse erkennt man an den doppelt gefärbten Präparaten am besten bei Lupen- oder schwacher mikroskopischer Vergrösserung. Gehen wir nun an die feinere Struktur mit starker Vergrösserung heran.

Das Deckepithel hört gegen das Randbindegewebe hin meist mit scharfer Grenze auf; ebenso die in die Tiefe vordringenden Epithelleisten. Die Kerne der tieferen Epithelschichten sind schön rundlich, bläschenförmig, annähernd von gleicher Grösse. Hin und wieder trifft man auch Vacuolenbildung. Ueber die Pigmentirung der Epidermis sowohl, wie des Corium werde ich später im Zusammenhang berichten.

Beim Durchmustern der oben beschriebenen Zellstränge im Corium fallen uns vor Allem die reichlichen, bläschenförmigen Kerne derselben auf. Sie haben mit den Epithelkernen eine gewisse Aehnlichkeit, sind jedoch wechselnder in ihrer Form, d. h. rundlich, oder oval, oder polygonal; auch sind sie bald etwas kleiner, bald etwas grösser, als Epithelkerne. Die zu diesen Kernen gehörigen Zellen sind in ihren Contouren bei der grossen Durchsichtigkeit ihres Protoplasma nicht immer zu erkennen. Am deutlichsten habe ich sie gesehen bei Präparaten, die mit Hämalaun und Pikrinsäurefuchsin gefärbt und in Glycerin eingebettet waren. Die Zellen erscheinen da ziemlich klein im Verhältniss zum Kern, bald rundlich, bald polygonal, bald von unregelmässiger, länglicher Form; es hängt dies ab von der mehr oder weniger dichten Lagerung. In letzterem Falle wiegt die unregelmässige Form vor; in ersterem die rundlich-

polygonale. Oefters findet man auch innerhalb einer Zelle mehrere Kerne vor; ziemlich häufig z. B. 2 Kerne neben einander in Semmelstellung, während deutliche Kerntheilungsfiguren nicht zu sehen sind.

Das Bindegewebe, welches die Zellmassen in Nester und Züge gliedert, ist ebenso wie das Randbindegewebe ein fibrilläres Bindegewebe mit spärlichen elastischen Fasern. Innerhalb desselben trifft man zweierlei Zellkernformen. Erstens lange, schmale, strichförmige, sehr dunkel tingirte Kerne, deren Zellleib von den Bindegewebsfasern nirgends zu trennen ist und deren Axen dem Bindegewebsverlauf parallel gerichtet sind. Auf Querschnitten von Bindegewebsbündeln sieht man sie hin und wieder als kleine, dunkle, rundlich-ovale Kernquerschnitte. Dieselben sind unbedingt als Bindegewebskerne im engeren Sinne anzusprechen. Ausserdem trifft man aber noch innerhalb des Bindegewebes spärliche bläschenförmige Kerne, deren Zellleib innerhalb der Bindegewebsfibrillen dann deutlich zu sehen ist, wenn sie, wie dies ziemlich häufig der Fall ist, innerhalb von Bindegewebslücken liegen. Sie sind den oben beschriebenen Zellen der Zellstränge durchaus ähnlich. Von den Bindegewebskernen unterscheiden sie sich, wie jene, sofort durch den geringeren Chromatingehalt. Im Randbindegewebe findet man sie ziemlich häufig in kleinen Gruppen oder in schmalen einreihigen Zügen beisammenstehen, so dass man den Eindruck erhält, als ob sie von den compacten Zellmassen in's Randbindegewebe vorgelagert seien. — Bei genauem Zusehen bemerkt man nun ferner, dass von den gröberen Bindegewebszügen, welche die Naevuszellmassen in grosse Nester und Züge theilen, wieder feinere Fibrillen abgehen, welche innerhalb der Zellstränge öfters auf längere Strecken hin zu verfolgen sind und welche innerhalb des gröberen Gerüstwerkes der Bindegewebsbalken ein feineres und weniger leicht erkenntliches Gerüst bilden. Diese Struktur wird nicht nur durch die Fibrillen verdeutlicht, sondern besonders auch durch die die Fibrillen begleitenden, schmalen, dunklen Bindegewebskerne, die in vielen Fällen da noch deutlich zu sehen sind, wo die hellen Fibrillen zwischen den ebenfalls hellen Zellleibern der Zellmassen nicht mehr erkannt werden können. Aus der Stellung der bald strich-, bald kommaförmigen Kerne kann

man hiebei auf die Verlaufsrichtung des Bindegewebes schliessen. Seltener trifft man Stellen, wo keine solche dunkel tingirten Bindegewebskerne zu sehen sind, eben so wenig Bindegewebsfibrillen, sondern, wo Zelle an Zelle liegt ohne irgend welche Zwischensubstanz. Im Allgemeinen jedoch hat gerade dies Vorkommen von zweierlei Kernformen neben einander in dieser Anordnung für das Naevusgewebe etwas ungemein Charakteristisches, und in dieser Beziehung sind sich Zellstränge und Zellnester einerseits, Bindegewebe andererseits, beide sehr ähnlich, nur dass in den ersteren die eine Zellart, in den letzteren die andere die Oberhand erlangt hat. Diese gegensätzlichen Kernverhältnisse habe ich in einzelnen der untersuchten Präparate so deutlich und prägnant vorgefunden, dass sie sich dem Beschauer ohne Weiteres von selbst erklärten. In anderen wieder ist das Verhältniss nicht so markant: doch an allen Naevi lässt sich an Hand dieser wegleitenden Präparate diese Unterscheidung sehr gut durchführen — ein Moment, auf welches meines Wissens bisher nicht genügend Nachdruck gelegt worden ist.

In den basalen Schichten der Naevuszellmassen ist das Verhältniss zwischen Bindegewebe und Geschwulstzellen meist ein etwas anderes; die Vermengung beider ist hier eine viel gleichmässigere und innigere; die Naevuszellen, die im Uebrigen denen der zusammenhängenden Zellstränge vollkommen gleichen, liegen ziemlich regelmässig in einem feinwelligen, der Warzenbasis oft parallel laufenden Bindegewebe verstreut und erscheinen deshalb hier weniger dicht gelagert, als in den Zellnestern und Zellsträngen. Das sie umgebende Bindegewebe ist relativ arm an schmalen, dunklen Bindegewebskernen. Im Bindegewebe des unter und neben der Warze befindlichen Corium sind diese Gegensätze zwischen den beiderlei Kernformen nicht mehr so scharf ausgesprochen; immerhin trifft man auch da noch im Bindegewebe neben vereinzelten gewöhnlichen Bindegewebskernen Kerne an, die den Geschwulstkernen ähnlich, im Ganzen aber etwas kleiner als jene sind.

Die Struktur dieser Zellmassen und ihre Beziehungen zum Bindegewebe dürfte durch die vorangehenden Auseinandersetzungen ziemlich klar geworden sein; vor Allem muss uns jetzt daher ihre Provenienz interessiren. Demiéville hält diese

Zellen für Wucherungen der Adventitiazellen der Blutgefässe, in zweiter Linie auch der Endothelien derselben. v. Recklinghausen erachtet dieselben ebenfalls für Endothelien; doch schreibt er dieselben den Lymphgefässen der Cutis zu und nennt diese Gebilde Lymphangiofibrome. Nach Unna endlich sind diese Zellen durch Abschnürung aus dem Deckepithel entstanden, also epithelialer Herkunft. Gehen wir zunächst auf die Ansicht Unna's etwas näher ein!

Wenn Unna gleich zu Anfang seiner Arbeit anführt, es sei ihm nicht möglich gewesen, zwischen den einzelnen Zellen der kugligen oder strangförmigen Zellcomplexe tinctoriell Intercellularsubstanz darzustellen, — welcher Umstand zuerst ihn auf die eigenthümliche Natur der Naevuszellen aufmerksam machte, — so kann ich ihm hierin nach gründlicher Untersuchung meiner Präparate nicht beipflichten. In meinen mit Doppelfärbung behandelten Präparaten sind innerhalb der Zellstränge feine Bindegewebsfibrillen, wie ich schon früher anführte, zwischen den Naevuszellen zum Theil deutlich kenntlich; und wo sie es nicht sind, da spricht das Vorhandensein der charakteristischen Bindegewebskerne für die Anwesenheit von Bindegewebe; an jenen Stellen endlich, wo von beiden nichts zu sehen ist, kann man dennoch nicht das Fehlen von Intercellularsubstanz für die epitheliale Natur der Zellmassen in's Feld führen, da ein solches Fehlen ja auch bei neugebildeten, stark wuchernden Zellen endothelialer Herkunft die Regel ist. Im Allgemeinen geben uns aber gerade diese Kernverhältnisse ein Mittel in die Hand, das Gewebe der Zellmassen von vornherein vom Epithelgewebe zu trennen; dort finden wir stets nur einerlei Kernform, abgesehen von jenen spärlichen Stellen im Stratum mucosum, wo Bindegewebskerne in die untere Grenzzone des Epithels einwandern, was aber ein grundverschiedener Prozess ist. Ausserdem bestehen deutliche Unterschiede in der Form der Kerne der Epithelien einerseits, der Zellmassen andererseits, worauf schon früher hingewiesen wurde; ferner auch in der Färbung derselben. Im Epithel bläschenförmige Kerne auf ziemlich dunklem, diffus tingirtem Grund; innerhalb der Naevuszellmassen dagegen bläschenförmige Kerne auf hellem Grunde — dank dem durchsichtigen Zellleib dieser Zellen. Bei jeder der gewählten Färbe-

methoden zeigen die letzteren Kerne einen etwas anderen Farbenton als die Epithelkerne. Dazu kommt noch, als charakteristisch für diese Zellen, das vollkommene Fehlen der Stachelfortsätze und der „Epithelfaserung". Auf diese letzteren Unterschiede macht nun zwar auch Unna aufmerksam und erklärt sie dadurch, dass die Epithelien eben zugleich mit dem Prozess der Losschnürung eine auffallende Veränderung eingehen und drüsenzellenähnlich werden. Es wäre dies also etwa ein Prozess, wie ihn die embryonalen Deckepithelien bei der Bildung der Talgdrüsen anerkanntermaassen durchmachen. Ganz abgesehen davon, dass solche embryonale Talgdrüsenepithelien sich von unseren Geschwulstzellen in Grösse, Form und Anordnung deutlich unterscheiden, klingt diese Annahme Unna's: der rapiden Umwandlung einer Zellart in die andere im Momente der Loslösung, von vornherein etwas unwahrscheinlich. Recht bezeichnend ist dann ferner das Verhalten der tieferen Zellmassen gegenüber den peripherischen. Dort sind die Geschwulstzellen diffus in feinwelliges Bindegewebe eingebettet, was v. Recklinghausen veranlasst hat, diese tiefen Zellmassen für die älteren zu halten, da es bei ihnen im Gegensatz zu den peripherischen zur Ausscheidung einer fibrillären Zwischensubstanz gekommen sei. Dies Verhalten, für welches auch die relative Armuth dieser tieferen Theile an schmalen Bindegewebskernen zu sprechen scheint, macht allein schon eine epitheliale Herkunft der Naevuszellen zum mindesten unwahrscheinlich; dasselbe beweist uns aber ferner noch, dass das Wachsthum der Naevuszellmassen von unten nach oben stattfindet, was uns in unserer Ansicht nur bestärken muss.

Nun giebt aber Unna an, den Abschnürungsvorgang vom Deckepithel zu Naevuszellen an jungen Naevi direct beobachtet zu haben. Mir sind ähnliche Bilder, wie sie Unna beschreibt, im Ganzen ziemlich selten begegnet, obschon ich die zahlreichen Naevi, die ich zu dieser Arbeit benutzte, ganz speciell daraufhin untersucht habe, da ja ein solches Verhältniss bei der Beurtheilung der Naevuszellmassen von ausschlaggebender Bedeutung sein muss. An einzelnen meiner Naevi — von jugendlichen sowohl, als von erwachsenen Personen — treten allerdings die Zellnester der Naevi so nahe an das Deckepithel, bezw. die

Epithelleisten desselben heran, dass das Randbindegewebe ganz verschwindet und Naevuszellen direct in's Deckepithel überzugehen scheinen. Scheinen! sage ich. Denn bei genauem Zusehen unter fleissiger Benutzung der Mikrometerschraube, zumal bei Anwendung der homogenen Oelimmersion, zeigt es sich, dass der Contour der Epithelleiste doch noch von den umgebenden Zellmassen deutlich abzugrenzen ist, oder dass bei scharfer Einstellung auf die Epithelleisten das scheinbar in dieselbe übergehende Naevusgewebe plötzlich undeutlich wird und umgekehrt. Beide Gewebsarten zugleich sind bei ein und derselben Einstellung nicht deutlich wahrzunehmen, was doch bei einem richtigen continuirlichen Uebergang der Fall sein müsste, und man kommt zu dem Schluss, dass Epithelleiste und Naevuszellen in solchen Fällen nicht in derselben Horizontalebene, dass vielmehr das eine über dem anderen liegt. So erklärt es sich auch, dass an solchen Stellen die Eigenart des einen Gewebes gegenüber dem anderen vollständig gewahrt ist, während man nach Unna's Theorie eher annehmen sollte, dass hier, an den „Abschnürungsstellen", ein allmählicher Uebergang stattfinde vom typischen Deckepithel in die veränderten „abgeschnürten" Epithelien. Es handelt sich also wohl bei diesen „Abschnürungsstellen" um Täuschungen des mikroskopischen Bildes; darum finde ich auch solche Stellen ebensowohl bei den Warzen jugendlicher, als auch erwachsener Personen. Nun könnte mir freilich Unna den Einwand machen, die von mir untersuchten Warzen seien nicht jung genug, so dass der eigentliche Abschnürungsvorgang bereits abgelaufen sei. In den Besitz von embryonalen Warzen konnte ich nun leider nicht gelangen; doch muss ich zu diesem Einwand bemerken, dass Unna's Beschreibung ganz gut für die Bilder passt, die ich von den Naevi jugendlicher und erwachsener Personen in einzelnen Schnitten erhalten habe. Durch die Freundlichkeit von Herrn Prof. Ribbert konnte ich ferner auch Einblick erhalten in eine Reihe von Präparaten, die ihm Unna gerade zur Beleuchtung dieser Frage übersandt hatte, und auch an diesen Präparaten liess sich an den fraglichen Stellen die oben angegebene Unterscheidung zwischen Deckepithel und Naevuszellen durchführen.

Nach diesen Auseinandersetzungen ist also kaum die Annahme aufrecht zu erhalten, die fraglichen Naevuszellen seien

epithelialer Herkunft; sondern das gesammte anatomische Verhalten spricht für eine desmoide Geschwulst. Ohne Weiteres kommen wir hiebei zu der Ansicht, dass es sich da um Wucherungen jener grosskernigen Zellen handle, die in den bindegewebigen Theilen der Warze vereinzelt oder in kleinen Gruppen vereinigt zu sehen und die den eigentlichen Naevuszellen durchaus ähnlich sind. Dieselben sind von gewöhnlichen Bindegewebszellen wohl zu trennen, sind von anderer Dignität und gleichen, wie dies schon v. Recklinghausen betont, durchaus Endothelzellen. Ferner weist der ganze Aufbau der Zellmassen darauf hin, dass sich die Zellwucherung an ein bestimmtes, im Corium präformirtes System anschliesst; und da kommen wir denn, wenn wir zugleich noch das Intactsein der übrigen Gebilde des Corium berücksichtigen, ohne Weiteres auf das Lymphsystem, welches eben durch das Vorhandensein solcher Endothelzellen charakterisirt ist. Ob dabei die Wucherung von den Endothelzellen der eigentlichen Lymphgefässe mit deutlich ausgesprochener Wandung ausgeht oder von den mehr vereinzelten, im Saftspaltensystem zerstreuten Zellen, dies dürfte ziemlich schwer zu entscheiden sein. Immerhin scheint der Aufbau der Geschwulst in ganz unregelmässige Züge und Nester, vor Allem auch die durchgehends sehr innigen Beziehungen zum Bindegewebe auf die letztere Anschauung hinzudeuten. Stellen wir uns vor, dass die in dem vielgestaltigen und unregelmässigen Saftkanalsystem innerhalb des Bindegewebes liegenden Endothelzellen einen Wucherungsprozess eingehen, so ist uns der Aufbau der Zellmassen, wie wir ihn am fertigen Naevus antreffen, sofort verständlich. Wären dagegen mehr nur die eigentlichen präformirten Lymphgefässe bei der Zellwucherung betheiligt, dann müsste im Aufbau der Zellmassen doch eine netzartige Anordnung der Zellstränge als Andeutung des früheren Lymphgefässnetzes vorwiegen. Andererseits sollte man wieder denken, dass man, sofern die Wucherung von den vereinzelten Endothelzellen ausgeht, noch intacte Lymphgefässe mit unveränderter Wandung in der Warze nachweisen könne. Dies ist nirgends möglich. Doch abgesehen davon, dass ein solcher Nachweis schon unter normalen Verhältnissen ziemlich schwierig ist, muss man sich daran erinnern, dass die Beziehungen der eigentlichen Lymphgefässe zum Saftkanalsystem, vor Allem

der Uebergang des einen in's andere, noch nicht völlig aufgeklärt feststehen, und dass es unter pathologischen Verhältnissen doppelt schwer sein muss, zu entscheiden, inwieweit eine Zellwucherung auf Rechnung des einen oder des anderen zu setzen ist. — Den Wucherungsprozess dieser Endothelien, oder wenigstens die Anlage dazu, hätten wir in embryonale Zeiten oder in die ersten Lebensjahre zu verlegen. Was die Verlaufsrichtung der Zellzüge anbelangt, so ist da die Annahme v. Recklinghausen's sehr plausibel, es möchten ganz bestimmte mechanische Druck- und Wachsthumsverhältnisse hierin maassgebend sein, worüber sich der genannte Autor in seiner schon öfters citirten Schrift des Genaueren ausgesprochen hat.

In der Ansicht, dass wirklich die Zellen des Lymphsystems den Ursprung zur Zellwucherung abgeben, wurde ich bestärkt durch einige, von mehreren Fällen stammende Präparate, in denen innerhalb der Zellstränge noch ein deutliches Lumen — der Rest des Lumens der Lymphspalte — zu sehen ist. Man findet, wie es die betreffende Zeichnung wiederzugeben versucht, unregelmässige Oeffnungen, welche von Endothelzellen, die zum Theil zackige Protoplasmafortsätze in's Lumen verschicken, unregelmässig umrandet werden. Diese Zellen stehen nicht auf einer circulären Schicht von Bindegewebsfasern auf, wie dies bei grösseren Lymph- oder Blutgefässen der Fall sein müsste, sondern scheinen einfach dünnen, unregelmässigen Bindegewebssepten anzuliegen. Andeutungen hievon konnte ich in verschiedenen Fällen vorfinden; besonders deutlich aber ist dies Verhältniss in einigen Warzen, die von einer ödematösen Leiche stammen, so dass das gesammte Lymphsystem ektasirt ist.

Für die Erklärung der Herkunft der Naevuszellen kann aber auch noch der Beweis per exclusionem angetreten werden. An den Nerven, den Schweissdrüsen, den Haarbälgen u. s. f. innerhalb des Warzengewebes sind keine Veränderungen zu constatiren. Ein etwas besonderes Verhalten zeigen dagegen die Blutgefässe. Im Allgemeinen ist die Versorgung des Warzengewebes mit Blutgefässen eine recht reichliche; doch findet man auch sehr zahlreiche Exemplare, in denen die Gefässversorgung eine spärliche ist. Die vorhandenen Gefässe verlaufen meist innerhalb der Bindegewebszüge; am zahlreichsten sind sie im Rand-

bindegewebe und in den Coriumpapillen; hier sind sie zum Theil stark erweitert. Die einen dieser Gefässe zeigen absolut keine Veränderungen; dann trifft man hie und da ein Gefäss, in dessen Adventitia und directer Umgebung spärliche Zellen vom Charakter der Naevuszellen zu finden sind. Die Blutgefässendothelien unterscheiden sich hiebei von den letzteren durch ihre oblonge, gleichartige Form, durch den oblongen Kern und vor Allem auch durch die Anordnung in scharf begrenzten, gleichmässig aufgebauten, meist verzweigten Zügen. Endlich trifft man hin und wieder ein Gefäss, das mitten durch einen dichten Zellhaufen hindurchzieht, meist noch von ganz feinen Bindegewebsfibrillen als Adventitia begleitet. In solchen Fällen hat, wie wir uns vorzustellen haben, die Zellwucherung auch die Lymphspalten der perivasculären Räume ergriffen; deswegen besteht aber kein Grund, diese Naevuszellmassen ausschliesslich auf Wucherungen der Zellen der Gefässadventitia, bezw. des Gefässendothels zurückzuführen, wie dies Demiéville thut. Ebenso kann man innerhalb dieser Warzen auch Zellwucherungen in der Umgebung anderer Hautgebilde, wie z. B. der Schweissdrüsen, der Haarbälge u. s. f., an dieser oder jener Stelle constatiren.

Nach all' diesen Betrachtungen muss ich also im Wesentlichen mich der Ansicht v. Recklinghausen's anschliessen, die derselbe schon anno 1882 geäussert hat. v. Recklinghausen bezeichnet diese zellreichen Warzen direct als „Lymphangiofibrome“ und erklärt damit die Lymphgefässe als Ausgangspunkt dieser Wucherungen. Der stricte Beweis hiefür ist jedoch nach Vorausgehendem kaum zu erbringen; ausserdem erweckt diese Bezeichnung die Vorstellung, als ob innerhalb dieser zellreichen Warzen auch eine bindegewebige Hyperplasie Platz gegriffen hätte, was jedoch keineswegs der Fall ist. Die Bindegewebsbildung in den tieferen Schichten der Zellmassen tritt gegenüber dem Zellreichthum ganz in den Hintergrund; ja in einzelnen sehr zellreichen Naevi ist sie nicht einmal deutlich ausgesprochen. Ich möchte daher statt des Wortes „Lymphangiofibrom“ eher den weiter begrenzten und weniger präsumptiven Ausdruck „Endotheliom“, ausgegangen vom Lymphsystem, vorziehen.

Ein weiterer Umstand, der diese Naevi auszeichnet und der von jeher von ihren Untersuchern betont worden ist, ist

der Pigmentgehalt derselben. Die meisten Naevi sind in Folge dessen dunkler gefärbt, als die umgebende Haut und grenzen sich dadurch schon scharf von derselben ab. Während v. Recklinghausen die Pigmentation der Naevi nur ganz kurz berührt, geht Demiéville näher auf dieselbe ein und kommt schliesslich zu dem Ergebniss, dass in den Naevis vorhandene Pigment stehe, wie die in denselben vorhandenen Zellstränge, in inniger Beziehung zu den Gefässen und sei als ein directer Abkömmling des Blutes zu betrachten. Neuerdings hat dann Leedham Green aus dem pathologischen Institut in Heidelberg in einer Arbeit „Ueber Naevi pigmentosi und deren Beziehungen zum Melanosarcom" einige Beobachtungen über denselben Gegenstand mitgetheilt (dieses Archiv. Bd. 134). Dann hat auch Dr. Post in Königsberg in seiner Arbeit „Ueber normale und pathologische Pigmentirung der Oberhautgebilde" (dieses Archiv. Bd. 135. Hft. 3) die Naevi in dieser Beziehung einer eingehenden Untersuchung gewürdigt.

Auch ich habe die zahlreichen, mir zur Verfügung stehenden Naevi auf ihren Pigmentgehalt hin genau angesehen. In einzelnen derselben habe ich nur Spuren von Pigment finden können; in anderen wieder war die Pigmentirung sehr stark, so dass sie das mikroskopische Bild förmlich beherrschte.

Im Deckepithel zeigt das Pigment ungefähr dieselben Verhältnisse wie im Epithel der gewöhnlichen Haut. Am stärksten findet sich das Pigment stets in den tiefsten Schichten der Epidermis vor, und da wieder in Epithelleisten, die ziemlich tief in's Corium hinabreichen. Im Allgemeinen ist dasselbe häufig in Form der sogenannten „distalen Kappen" angeordnet. Die Vertheilung an den verschiedenen Stellen der Epidermis ist eine ziemlich ungleichmässige. Selten kann man Pigment im Stratum corneum nachweisen und nur dann, wenn die Epidermis sehr intensiv pigmentirt ist. Was die feinere Struktur des Epithelpigmentes anbelangt, so kann ich da Post's Befunde nicht ganz bestätigen. Das Pigment besteht aus kleinen, rundlichen Körnchen, die auch dann noch meist deutlich erkennbar sind, wenn die Pigmentirung sehr intensiv ist. Stäbchen habe ich auch bei stärkster Vergrösserung mit einem Zeiss'schen System im Pigment nirgends nachweisen können.

Besonders charakteristisch für diese Warzen ist nun aber die Pigmentirung im Bindegewebe unterhalb des Epithels. Hier tritt das Pigment in erster Linie in Zellen auf, welche mit Geschwulstzellen durchaus identisch zu sein scheinen. Wie in einem früheren Abschnitt auseinander gesetzt wurde, finden sich im Randbindegewebe vereinzelte endotheloide Zellen, und gerade in diesen sammelt sich, was bisher nicht genügend betont worden ist, das Pigment mit Vorliebe an; bald in geringer Menge, so dass der Zellleib durch das körnige Pigment gerade schwach angedeutet ist, bald so intensiv, dass die Zelle als ein scharf contourirter Pigmentklumpen imponirt, in welchem ein Zellkern kaum mehr zu sehen ist. Die auf diese Weise sehr deutlichen Zellformen gleichen hiebei durchaus denjenigen, die in dem schon erwähnten Abschnitt beschrieben wurden. Auch in denjenigen Warzen, die auf's erste Ansehen hin gar kein Pigment zu enthalten scheinen, trifft man solche pigmenthaltige Zellen im Randbindegewebe vereinzelt an. Ziemlich häufig findet man im Randbindegewebe auch kleinere Zellballen mit intensiver Pigmentirung, welche sich öfters ganz nahe an das Deckepithel heranlegen und die ebenfalls Endothelzellen enthalten. Da hiebei das angrenzende Epithel öfters sehr arm an Pigment ist, so ist hiedurch schon ein markanter, in die Augen springender Gegensatz gegeben zwischen Epithel und Zellmassen, welcher bei der Beurtheilung der Herkunft der Naevuszellen eventuell auch zu verwerthen ist. Innerhalb der zusammenhängenden Zellstränge der Geschwulst trifft man das Pigment nur in den peripherischsten, dem Randbindegewebe zunächst liegenden Geschwulstzellen, und hier meist nur in wenigen vereinzelten Exemplaren, seltener in sämmtlichen Zellen kleiner Alveolen. Dabei ist es hier stets weniger dicht, als dort. In den centralen und basalen Theilen der gutartigen Pigmentwarzen kann ich dagegen keine Pigmentirung wahrnehmen, auch dann nicht, wenn dieselbe in den peripherischen Theilen sehr intensiv ist. Das Pigment innerhalb der Geschwulstzellen besteht aus rundlichen, kleineren und grösseren Körnern, oft auch aus glänzenden kleinen Tröpfchen von grünlicher oder bräunlicher, oft auch von schwärzlicher Farbe. Nun trifft man aber ganz ähnliches Pigment auch sonst noch im Bindegewebe zwischen Epithel und Zellmassen. Theils findet

es sich da in kürzeren Streifen, theils in unregelmässigen Schollen, ohne dass eine Beziehung zu bestimmten Zellen gerade deutlich würde. Nie habe ich es direct im Anschluss an einen schmalen, dunklen Bindegewebskern derart antreffen können, dass man den zweifellosen Schluss hätte ziehen dürfen, es liege in einer gewöhnlichen, schmalen Bindegewebszelle. Oefter ist das Verhältniss auch derart, dass eine pigmentirte, scharf umschriebene Masse von der Grösse und Form einer Endothelzelle in einer Bindegewebsspalte angetroffen wird, welche von Bindegewebskernen zum Theil scharf begrenzt wird. So wird häufig eine Zugehörigkeit des Pigmentes zu gewöhnlichen Bindegewebszellen vorgetäuscht, während bei näherem Zusehen das Pigment einer Endothelzelle angehört, deren Kern unter dem Pigment da und dort noch deutlich zu erkennen ist. Jedenfalls überwiegt die Pigmentirung der Endothelzellen ganz bedeutend über diejenige der Bindegewebszellen, wenn letztere überhaupt anzuerkennen ist.

Zwischen Zellproliferation der Zellmassen des Naevus und Pigmentirung in dem Sinne, dass die Steigerung des einen eine Steigerung des anderen bedingen würde, existiren keine Beziehungen. Ich habe relativ zellarme und zugleich sehr pigmentreiche Warzen angetroffen und umgekehrt. Eben so wenig entsprechen stark pigmentirte Stellen im Bindegewebe eben solchen direct darüber liegenden in der Epidermis, sondern das Pigment ist in der Epidermis sowohl, wie im Randbindegewebe die eine von der anderen ganz unabhängig vertheilt, so dass ich hierin die Befunde von Post und Green nur bestätigen kann. Eben so wenig kann ich eine constante Beziehung des Pigmentes zu den Blutgefässen, wie sie Demiéville angiebt, nachweisen. Wohl findet man hin und wieder das Pigment besonders zahlreich rings um Gefässe herum in endotheloiden Zellen angehäuft; ebenso häufig findet man aber auch Gefässe, in deren Umgebung gar keine Pigmentirung zu finden ist, während an anderen Stellen desselben Naevus die Pigmentirung sehr reichlich ist. Bilder, wie sie Demiéville beschreibt, d. h. zellige Pigmentstränge, die ein centrales (Gefäss-)Lumen erkennen lassen, konnte ich nie zu Gesicht bekommen. Die Eisenreaction fällt bei diesem Pigment, wie die meisten Autoren angeben, negativ aus. Auch in der Form und Farbe des Pigmentes kann ich keine sicheren

Anhaltspunkte dafür gewinnen, dass dasselbe ein Abkömmling des Blutfarbstoffes sei. Auch von anderen Gebilden der Haut, wie z. B. den Haarbälgen u. s. f. scheint die Pigmentirung im Corium durchaus unabhängig zu sein.

Es scheint vielmehr diesen endotheloiden Geschwulstzellen von vornherein eine pigmentbildende Fähigkeit inne zu wohnen. Auffällig ist vor Allem der Umstand, dass die Pigmentirung der Endothelzellen keine durchgängige ist, sondern dass besonders die im Randbindegewebe zerstreuten Zellen und kleinen Zellhaufen zu einer Pigmentirung neigen. Von diesen Zellen aus scheint die Pigmentirung ihren Anfang zu nehmen; erst in stärkeren Fällen ergreift sie auch vereinzelte Zellen in der Peripherie der zusammenhängenden Zellstränge. Eine befriedigende, nicht rein hypothetische Erklärung dieser Verhältnisse dürfte nicht leicht zu erbringen sein.

Die Warzen, mit denen wir uns bisher befasst haben, sind im Allgemeinen stationäre, durchaus gutartige Gebilde. Nun sind aber sichere klinische Beobachtungen darüber bekannt, dass sich aus diesen weichen Warzen in seltenen Fällen, besonders nach Traumen, maligne Geschwülste entwickeln können, was ja bei dem grossen Zellreichthum dieser Gebilde nicht gerade Wunder nehmen muss. Uns interessirt hier vor Allem der histologische Aufbau dieser Geschwülste im Vergleich zu dem der gutartigen Warzen, und auf diese Frage kann ich mich um so eher einlassen, als mir 4 Tumoren zur Verfügung stehen, die nach ihrem makro- und mikroskopischen Verhalten hieher gehören und deren Hervorgehen aus kleinen Hautwarzen zum Theil sicher beobachtet worden ist.

Der erste Fall betrifft eine etwa einfrankstückgrosse Warze mit starker papillärer Wucherung und sehr langen, schmalen Epithelleisten. Dieselbe wurde vom behandelnden Arzt wegen Verdacht auf Bösartigkeit exstirpirt. In den einen Papillen, deren Deckepithel durchweg nichts Besonderes zeigt, treffen wir Bilder, wie wir sie in der Peripherie der Zellmassen der gewöhnlichen Naevi zu sehen gewohnt sind: d. h. dichte Zellstränge von meist vertical aufsteigender Verlaufsrichtung und mächtige Zellballen, die da und dort eine feinere Gliederung durch zarte Bindegewebsfibrillen deutlich erkennen lassen. In anderen Papillen wiegt eine alveoläre Anordnung vor, indem die Zellen zu kleinen rundlichen Nestern gruppirt sind, welche durch spärliches Bindegewebe von einander getrennt werden. Wieder

an anderen Stellen — und dies ist hauptsächlich in den basalen Theilen der Zellmassen der Fall — sind die Zellen dicht und gleichmässig in's Bindegewebe eingelagert. Endlich fallen uns mächtige, dichte Zellzüge auf, die über das Niveau der Basis der zusammenhängenden Zellmassen hinausragen und sich an einzelnen Stellen bis in's Stratum subcutaneum vorschieben. Die bindegewebigen Theile der Warze sind durch schmale, dunkle Bindegewebskerne charakterisirt, die sich wohl unterscheiden von den Kernen der Warzenzellmassen. Das Pigment ist schwach entwickelt und zeigt ganz dieselbe Anordnung, wie in den gutartigen, pigmentirten Naevi.

Der zweite, gut kirschgrosse Tumor, welcher bereits zu Metastasen in den regionären Lymphdrüsen geführt hatte, und klinisch von vornherein zu den bösartigen Geschwülsten zu rechnen war, zeichnet sich schon makroskopisch durch seinen Pigmentgehalt aus. Mikroskopisch imponirt er vor Allem durch seinen Reichthum an grossen, rundlichen oder polygonalen Zellen mit grossem, bläschenförmigem Kern. Dieselben stehen entweder dicht beisammen und erfahren dann durch spärliche, feine, meist radiär zur Warzenmitte gestellte Bindegewebsfibrillen mit schmalen, langen Kernen eine gewisse Septirung, oder sie sind in durchweg kleinen, spindligen, längsovalen oder unregelmässig geformten Gruppen zusammen gelagert. Die dazwischen hinziehenden Bindegewebsfibrillen schliessen neben reichlichen, langen Bindegewebskernen vereinzelte Zellen oder kleine Reihen von Zellen ein, welche durchaus den eigentlichen Geschwulstzellen entsprechen. Etwa in der Mitte der Warzenbasis ist das Bindegewebe noch am reichlichsten vorhanden; daneben ziehen von dem Randbezirke der Geschwulstzellmasse her zellreiche Haufen tiefer in's Bindegewebe unterhalb der Warze hinab. Vom Deckepithel sind die zusammenhängenden Zellmassen durch eine schmale Bindegewebsschicht getrennt. Die ziemlich zahlreichen Blutgefässe sind innerhalb der bindegewebigen Theile an ihren langgestreckten Endothelzügen leicht zu erkennen; nur an wenigen Stellen sind sie stark von Geschwulstzellen umwuchert — im Uebrigen jedoch unverändert. Das Pigment zeigt im Epithel dasselbe Verhalten, wie es bei den Naevi beschrieben wurde. Im Corium trifft man das Pigment weitaus vorwiegend innerhalb von Zellen an, die ohne weiteres für Geschwulstzellen gehalten werden müssen. Diese pigmentführenden Geschwulstzellen sind am zahlreichsten in der Peripherie der Zellmassen; seltener und mehr vereinzelt trifft man sie in den centralen Theilen derselben, so dass also die Pigmentirung von der Peripherie zum Centrum an Intensität abzunehmen scheint. Dann trifft man endlich das Pigment hin und wieder in unregelmässiger Form im Bindewebe an, so dass eine Zugehörigkeit zu bestimmten Zellen nicht klar ersichtlich ist.

Der dritte Fall — ein Melanom des oberen Augenlides mit deutlich ausgesprochener alveolärer Zellgruppirung — interessirt uns vor Allem durch seine intensive Pigmentirung. Hier durchsetzt das Pigment in mächtigen, dichten Massen das gesammte Geschwulstgewebe, zum Theil deutlich in Geschwulstzellen gelagert, dann in mächtigen, dunklen Massen, unter denen

ein Zellleib oder Zellkern absolut nicht mehr zu erkennen ist; sehr häufig trifft man das Pigment auch innerhalb des die Alveolen umrandenden Bindegewebes an, hier zumeist in vereinzelten Zellen, die den Geschwulstzellen durchaus ähnlich sind, dann wieder in Formen, welche schwerer zu deuten sind.

Besondere Beachtung verdient endlich der letzte Fall — eine gut kirschgrosse, pigmentirte Geschwulst des unteren Augenlides, welche aus einer kleinen Warze hervorgegangen war und wegen raschen Wachsthums und Metastasen in der gleichseitigen Unterkieferlymphdrüse exstirpirt wurde. Die kleine Hautwarze war vom Patienten Jahre lang zuvor beobachtet worden und hatte seit Jahresfrist zu wachsen begonnen. Mikroskopisch erscheint der ganze Tumor erfüllt von mächtigen Zellmassen, welche durch schmale Bindegewebszüge in grössere und kleinere Ballen getrennt werden und zwar ist diese alveoläre Anordnung hier schärfer ausgesprochen als an irgend einem der früheren Tumoren. Gegen die Geschwulstbasis hin wird das Bindegewebe etwas reichlicher; die Zellhaufen dazwischen werden kleiner und rücken in dieser Anordnung ziemlich tief in das unter der Warze gelegene subcutane Gewebe vor.

Das Deckepithel zeigt bei starker Vergrösserung gar keine Veränderungen; zwischen ihm und den Geschwulstzellmassen liegt eine ziemlich breite Bindegewebsschicht. Die Zellmassen selber bestehen aus grossen, rundlichen, oblongen, oder breit-spindelförmigen Zellen, die dicht gedrängt zusammenstehen. Diese enthalten ein helles Protoplasma und einen grossen, runden oder oblongen Kern mit einem oder mehreren Kernkörperchen. Als Ausdruck des starken Wucherungsprozesses zeigen sie sehr häufig Kerntheilungsfiguren in verschiedenen Stadien. Von Epithelzellen unterscheiden sich diese Geschwulstzellen in jeder Beziehung. Das Bindegewebe, welches diese Zellmassen umgrenzt, zeigt deutliche Fibrillen mit schmalen Kernen. Vielerorts bemerkt man in demselben reichliche, kleinzellige Infiltration. Die Gefässe sind spärlich vorhanden; sie verlaufen meist im Bindegewebe, seltener innerhalb der Zellmassen, stets ohne Veränderung ihrer Struktur. Nach dieser Schilderung wäre man beinahe versucht, an ein Carcinom zu denken; es ist aber hiermit die Struktur des Tumors noch nicht erschöpft. Einerseits trifft man bei gründlicher Durchmusterung der verschiedenen Schnitte sehr häufig Stellen, wo der Uebergang von Zellhaufen in das angrenzende Bindegewebe nicht unvermittelt, sondern allmählich erfolgt, und ferner findet man innerhalb der grossen Zellballen feine Bindegewebsfibrillen zwischen den grossen Zellen, welche sich öfters in das die Alveolen umgrenzende Bindegewebe verfolgen lassen, oder welche von einem breiten Bindegewebsstrang ausstrahlen, der in den Zellballen von diesem Bindegewebe aus hineinragt. Andererseits sieht man auch innerhalb des Bindegewebes vereinzelte Zellen oder kleine Reihen von Zellen, welche den eigentlichen Geschwulstzellen in Bezug auf Form und Verhalten des Kernes durchaus ähnlich sind. An Grösse stehen sie eher etwas hinter denselben zurück. Dieselben liegen meistens in länglichen Spalten des Bindegewebes und sind wohl mit den

Geschwulstzellen innerhalb der Alveolen, wie dies besonders diejenigen Stellen zeigen, wo der Uebergang der Zellballen in's Bindegewebe mehr allmählich erfolgt, auf eine Stufe zu stellen. Jedenfalls sind die Beziehungen zwischen Bindegewebe und Geschwulstzellen viel inniger, als dies anfänglich den Anschein hat. Man gewinnt nicht den Eindruck, als ob geschlossene Zellstränge in's Bindegewebe vorwucherten und von denselben theilweise abgeschnürt würden, wie dies bei einem Hautcarcinom der Fall wäre, sondern das gesammte Spaltensystem des Corium erscheint quasi mit Geschwulstzellen durchtränkt, wobei es in Folge der intensiven Zellenwucherung zur Bildung grosser zusammenhängender Zellballen gekommen ist.

Das Pigment, das sehr reichlich vorhanden ist, ist von braunrother Farbe und meist so dicht gelagert, dass eine feinere Struktur desselben nicht mehr zu erkennen ist. Dasselbe liegt grossentheils im Bindegewebe — da wieder zumeist in den Theilen, die dem Epithel zunächst liegen —, kleineren Theils innerhalb der Alveolen. Auffällig ist, dass im Epithel keine Spur von Pigment zu entdecken ist. Im Bindegewebe findet man das Pigment sehr oft in kleinen rundlichen Häufchen, die in dichten Gruppen beisammen stehen und in Form und Grösse etwa einer kleinen Geschwulstzelle gleichkommen. Hin und wieder lässt sich auch unter dem Pigment ein grosser, rundlicher Kern erkennen, so dass hier wohl einfach die oben beschriebene Zellart in pigmentirtem Zustande vorliegen dürfte. Sehr häufig liegt das Pigment auch in länglichen Bindegewebsspalten, es füllt dieselben entweder ganz aus oder lässt wiederum rundliche Zellformen erkennen. Es ist wahrscheinlich, dass auch dies scheinbar interstitiell gelegene Pigment eben solchen, vereinzelten Geschwulstzellen angehört; nur ist hier der Zellleib nicht ganz zu sehen oder in seiner Form etwas verändert. Innerhalb der Alveolen liegt das Pigment meist vereinzelt in grossen Geschwulstzellen, hauptsächlich in den Randbezirken der Alveolen. An einzelnen Stellen lässt sich beobachten, wie sich an kleinere, runde Pigmentzellen im Bindegewebe direct grössere von eben solcher Form in der angrenzenden Alveole anschliessen, so dass hierdurch einerseits die Lage des Pigments in Geschwulstzellen, andererseits die Zusammengehörigkeit beiderlei Zellen sehr deutlich wird. Pigment, das zweifellos in schmalen Bindegewebszellen läge, z. B. an schmale Kerne direct angeschlossen, lässt sich in diesem Tumor eben so wenig wie in den anderen entdecken. Zu den Blutgefässen steht die Pigmentirung in keinem besonderen Verhältniss.

Vergleichen wir nun diese 4 Tumoren mit den früher beschriebenen gutartigen Warzen, so muss uns vor Allem die grosse Aehnlichkeit im Aufbaue beider auffallen. Wir sehen wiederum ein vollkommen unverändertes Deckepithel, unveränderte Gefässe, Haarbälge u. s. f., und als Ausdruck der Geschwulst mächtige Zellmassen, die durch Bindegewebsfibrillen eine bestimmte, meist alveoläre Gliederung erfahren. Die Zellen sind im Grossen

und Ganzen durchaus denen ähnlich, die wir bei den gutartigen Naevi gefunden haben — nur übertreffen sie dieselben an Grösse! — und dürfen ebenfalls als endotheloid bezeichnet werden.

Auf der anderen Seite bestehen aber auch wieder gewisse Unterschiede und diese darf man wohl für das anatomische Zeichen der Bösartigkeit halten. Erstens ist die Zellproliferation eine intensivere; dieselbe ist so weit gediehen, dass das Bindegewebe gegenüber der Zellwucherung noch mehr zurücktritt, als dies in den zellreichsten Naevi der Fall ist. Durch dieselbe allseitige Zellwucherung lässt sich auch der deutlich alveoläre Aufbau dieser Tumoren gegenüber dem unregelmässigen und mehr eckigen Gerüstwerk der Naevi erklären; eine genaue Grenze zwischen dem Zellreichthum und der Zellanordnung in gut- und bösartigen Warzen lässt sich hiebei selbstverständlich nicht aufstellen. — Als weiterer Unterschied ist die Abgrenzung gegen das Bindegewebe der Umgebung eine andere. Dort eine scharfe, fast geradlinige Grenze der Basis der Zellmassen oder ein allmähliches Verlieren der einzelnen Zellen in einem dichten, bindegewebigen Stratum — hier dagegen Wucherung in die Tiefe in Form von rundlichen Zellnestern oder von mächtigen, sehr zellreichen Zügen. Endlich ist die Pigmentirung, sofern eine solche vorhanden, in Bezug auf die Extensität stärker ausgeprägt, als in den Naevi; dieselbe rückt gleichsam von der Peripherie gegen das Centrum hin vor und führt auf diese Weise eine Pigmentirung der gesammten Geschwulst — nicht blos ihres Randbezirkes — herbei.

Was nun diese bösartigen Geschwülste vom pathologisch-anatomischen Standpunkte aus betrifft, so dürfen wir die 3 letzten Tumoren wohl ohne Weiteres als Alveolärsarcome bezeichnen. Der erste Tumor dagegen nimmt eher eine Mittelstellung ein zwischen gutartiger Warze, d. i. Endotheliom, und bösartigem Sarcom. Verdächtig scheinen mir vor Allem — abgesehen von dem grossen Zellreichthum — die starken, in die Tiefe reichenden Zellzüge, welche auf ein Wachsthum in die Umgebung schliessen lassen, während wieder andere Stellen, vor Allem auch das Verhalten des Pigmentes, an eine gutartige Warze erinnern. Eine scharfe Abgrenzung zwischen gut- und bösartig dürfte in

solchen Fällen auf rein anatomischem Wege wohl kaum möglich sein.

Sicherlich aber haben wir es in allen diesen Fällen gerade wie bei den gutartigen Naevi mit Wucherungen von Lymphspaltenendothelien zu thun. Dies lehrt uns nicht sowohl die Genese dieser Tumoren, als vor Allem ihr den Warzen durchaus analoger Aufbau. In einem der untersuchten Fälle (Tumor 2) gelingt es sogar, innerhalb von einzelnen Zellzügen unregelmässige Spalten und Buchten zu entdecken, ganz analog den als Lymphspalten gedeuteten Räumen innerhalb gewisser Naevuszellhaufen. Auch der Umstand, dass sich das Pigment vornehmlich in den im Bindegewebe mehr vereinzelt liegenden Zellen ansammelt, welche den Geschwulstzellen durchaus ähnlich und wohl auch als solche zu betrachten sind, deutet auf die innige Verwandtschaft dieser Geschwülste mit den Naevi hin. Nach alledem sprechen diese Befunde nur von Neuem für den Satz, den schon Virchow ausgesprochen: „Genau genommen ist eine Fleischwarze ein unvollständig entwickeltes Sarcom". Die vollständige Entwickelung zum Sarcom — so hätten wir uns vielleicht vorzustellen — käme dann dadurch zu Stande, dass die Zellmassen und Zellstränge eines weichen Naevus, durch irgend welches Moment stärker zu wachsen beginnen und dann auch in die grösseren und tieferen Lymphbahnen vordringen.

Unna's Ansicht, es können sich aus den Naevuszellmassen Naevocarcinome entwickeln, eine Ansicht, auf die er bei den Anschauungen, welche er über die Provenienz der Naevuszellen hat, consequenter Weise kommen musste, kann ich nach diesen Auseinandersetzungen nicht beipflichten. Dass sich freilich aus Naevis schlechtweg Carcinome bilden können, diese Möglichkeit ist nicht zu bestreiten; in solchen Fällen müsste aber die Zellwucherung vom Deckepithel der Naevi oder von den Haarbälgen derselben ausgehen; eine derartiger Wucherungsprozess erscheint aber bei dem histologischen Aufbau dieser Naevi, in denen die Natur gleichsam von vornherein die Wege für ein Sarcom vorgezeichnet hat, zum mindesten unwahrscheinlich.

Wenn ich mir nun noch zum Schlusse gestatten darf, die Ergebnisse meiner Untersuchungen in der Hauptsache zu resumiren, so sind dieselben kurz folgende:

Die weichen Haut- oder Fleischwarzen verdanken ihre Existenz — entgegen der Ansicht Unna's — gewucherten Endothelien des Lymphsystems; man kann dieselben daher als Endotheliome bezeichnen. Sind dieselben pigmentirt, so sammelt sich das Pigment in den peripherischsten, im Bindegewebe zerstreut liegenden Endothelzellen zuerst an. Bösartige Tumoren, die aus diesen Naevi hervorgehen, sind Sarcome, und zwar meist Alveolärsarcome. Im Falle einer Pigmentirung derselben bevorzugt das Pigment ebenfalls die im Bindegewebe vereinzelt liegenden Zellen; doch ist die Extensität der Pigmentirung eine grössere, indem Pigment im gesammten Geschwulstgewebe angetroffen wird.

Erklärung der Abbildungen.

Tafel VIII.

Fig. 1. Scheinbare „Uebergangsstelle" in einem Naevus. Bei genauer Einstellung auf die Naevuszellen bemerkt man, dass dieselben über dem Epithelzapfen liegen und von demselben scharf getrennt werden können. Im Naevusgewebe zweierlei Kernformen. Starke Vergrösserung.

Fig. 2. Stück aus einer etwas ödematösen Warze bei starker Vergrösserung. Endothelzellen, zwischen denen auch dunkle Bindegewebskerne und etwas Bindegewebe sichtbar ist, umgrenzen eine unregelmässige, zackige Lymphspalte.

XVII.

Zur Frage der meningealen Cholesteatome.

Von Prosector Dr. Beneke in Braunschweig.

In meinem Laboratorium wurde vor einiger Zeit von Herrn Dr. Bonorden ein meningealer Tumor untersucht, welcher makroskopisch den Eindruck eines Cholesteatoms gemacht hatte; derselbe erwies sich als ein haar- und talgdrüsenhaltiges Dermoid. Die Veröffentlichung dieses Befundes[1]) geschah, ohne dass ich das Manuscript hätte einsehen können, und so wurde der Gedanke, welcher ausgesprochen werden sollte, dass nehmlich derartige Dermoide der Meningen, also auf Keimversprengungen beruhende Bildungen, scharf von den meningealen Perlgeschwülsten im engeren Sinne, als den Abkömmlingen der die Bindegewebsbalken und -spalten der Hirnhäute überkleidenden Endothelzellen, getrennt werden müssten, nicht so stark betont, als ich gewünscht hätte. Dieser Gedanke ist keineswegs neu und erscheint auch an sich nicht unwahrscheinlich, gerade gegenüber den gegensätzlichen Befunden in den einzelnen Fällen, welche bereits seit Virchow's, die Entwickelung der Perlgeschwülste aus dem Bindegewebe erweisenden Arbeit[2]) anerkannt werden mussten. Gleichwohl hat er noch keine allgemeine Zustimmung gefunden, und zwar, wie es scheint, wegen der Abneigung mancher Autoren, implicite die Anerkennung aussprechen zu sollen, dass in diesem Fall einmal aus Endothelien eine Geschwulstform mit epithelartigen Zellen sich entwickle. Denn auf diesen Punkt zielt bekanntlich jene Virchow'sche Arbeit: gerade die Befunde am Cholesteatom, welches von ihm als eine unzweifelhaft epitheliale Geschwulst den Bildungen aus ächten Oberflächenepithelien, den Milien, Atheromen und Carcinomen an die Seite gestellt wird, dienten ihm ja als wesentliche Stütze für den Satz, dass aus Bindegewebszellen Epithelzellen, bezw. dass aus dem Bindegewebe

[1]) Ziegler's Beiträge. XI. 4. 1892.
[2]) Dieses Archiv. Bd. 8. Hft. 4. 1855.

ein Carcinom sich entwickeln könne. In der Bezeichnung der Cholesteatomzellen aber als „epithelartige“ sind bis heute die Autoren einig; die Frage, ob eine solche Bezeichnung noch berechtigt ist, seit His den Endothelbegriff begründete, ist, so viel ich weiss, diesem Material gegenüber bisher nicht aufgeworfen worden. Die Aehnlichkeit der Zellschüppchen in der Perlgeschwulst mit den Hornschüppchen der Epidermis, das Vorkommen von Cholestearin zwischen denselben, das ganze atheromartige Aussehen der geschichteten, gefässlosen, trockenen Geschwulstmassen hat die schon von J. Müller gebrauchte Bezeichnung der Zellen als epitheliale immer natürlich erscheinen lassen. In diesem Punkte liegt aber offenbar der Grund für die heute noch bestehende Unsicherheit in der histologischen Einreihung der Perlgeschwulst; indem die ausschliesslich aus einem dünnen Zellenbalg bestehenden, haar- und drüsenlosen Tumoren unbedenklich mit den haar- und drüsenhaltigen identificirt werden, weil beide Arten epithelartige Schüppchenzellen und Cholestearin bilden, musste entweder die Möglichkeit zugegeben werden, dass auch das Bindegewebe epitheliale Charaktere bilden könne, oder die Entwickelung jener Tumoren aus dem Bindegewebe, wie sie Virchow gelehrt hatte, wurde überhaupt bezweifelt. Jene Identification lag um so näher, als auch unter den Atheromen in der Form der Franke'schen[1]) Epidermoide eine Geschwulstform epithelialen Charakters, auf Keimversprengung beruhend, aber haar- und drüsenfrei, bekannt wurde, welche im Wesen mit den traumatischen Epithelcysten Reverdin's und Garrè's übereinstimmte, und als fernerhin die Mehrzahl der sogenannten Cholesteatome der Gehörorgane unzweifelhaft sich als aus einer einfachen Plattenepithelwucherung bestehend erwies, so dass also auch hierdurch das Vorhandensein von Drüsen und Haaren für die Diagnose der epithelialen Natur eines Tumors nicht unbedingt nothwendig erschien.

Am schärfsten hat Ziegler in seinem Lehrbuch, bis in die neueste Auflage, den Standpunkt festgehalten, welchen zuerst Remak[2]) als Vermuthung aussprach, dass nehmlich die soge-

[1]) Archiv für klin. Chir. XXXIV. 1887. — Dieses Archiv. Bd. 121. Hft. 3. 1890.

[2]) Deutsche Klinik. VI. No. 16. 1854.

nannten Cholesteatome sich nur aus versprengten Epithelkeimen entwickeln, nicht endothelialer Natur seien; Ziegler stützt diese Auffassung durch den Hinweis auf einen von ihm beobachteten Fall eines haarhaltigen Cholesteatoms. Weniger entschieden spricht sich Thoma[1]) aus; er stellt die meningealen Cholesteatome den aus abgestossenen Epidermisplättchen und Cholestearintafeln bestehenden Cholesteatomen der Gehörorgane, der Stirnhöhle, des Centralkanals, des Rückenmarks u. s. w. als „ganz ebenso gebaute Geschwülste“ an die Seite, zweifelt also augenscheinlich nicht an der ächt epithelialen Natur der Cholesteatomzellen. „Anscheinend gehen sie aus einer Wucherung der Endothelialbekleidung der Arachnoidealbälkchen hervor; ... es ist jedoch eine offene Frage, ob die Cholesteatome der Hirnhäute einer Metaplasie des bindegewebigen Arachnoidealendothels in Epithel ihre Entstehung verdanken, oder ob sie durch Verlagerung epithelialer Keime der Hautdecken oder der Hirnrückenmarksanlage veranlasst werden.“ Auch Birch-Hirschfeld[2]) lässt die Frage nach der Natur der meningealen Cholesteatome offen, scheint aber zu der Annahme zu neigen, dass dieselben „von den Perithelzellen der Gefässe“ ausgehen. Am schärfsten führt Klebs[3]) die Trennung des Dermoids von dem Cholesteatom im engeren Sinne durch; während er von meningealen Dermoiden nur das haarhaltige, von Ziegler beobachtete anführt und derartige Bildungen daher für höchst selten erklärt, bezeichnet er das meningeale Cholesteatom J. Müller's direct als reinste celluläre Form des Endothelioms; die Perlbildungen sind nichts anderes, als die stärker gewucherten und zusammengeschichteten Endothelien. „Die Aehnlichkeit dieser Bildungen mit den Cholesteatomen der Paukenhöhle, welche unzweifelhaft epidermoidaler Natur sind, würde nicht sehr in's Gewicht fallen, sondern nur zeigen, dass es sowohl endo- wie epitheliale Cholesteatome giebt.“ „Wir können aus entwickelungsgeschichtlichen Gründen in einer äusseren Aehnlichkeit keinen Beweis für eine Umwandlung finden, welche allen unseren Anschauungen von dem Werden des Thierleibes widersprechen würde.“

[1]) Lehrb. der path. Anat. I. 1894. S. 695.
[2]) Lehrb. der path. Anat. II. Leipzig 1887.
[3]) Allgemeine Pathologie. II. 1890. S. 626.

Diesen Differenzen der Anschauungen, wie sie unsere verbreitetsten und neuesten Lehrbücher darbieten, entsprechen ähnliche Gegensätze in der den Gegenstand im Speciellen behandelnden Literatur. So finden wir z. B. in einer Aeusserung Billroth's (in dessen Lehrbuch schon in den frühesten Auflagen die Cholesteatome als Atherome aufgefasst werden), welche in der Discussion über Weinlechner's[1]) Vortrag über ein traumatisch entstandenes Cholesteatom der Stirnhöhle gemacht wurde, die Uebereinstimmung mit dem oben genannten Standpunkt Ziegler's, dass nehmlich alle von Cruveilhier (tumeur perlé), Virchow, Esmarch u. A. beschriebenen Cholesteatome angeborne Dermoide seien. In Ponfick's Laboratorium bearbeitete Glaeser[2]) einen Fall von typischer meningealer Perlgeschwulst; mit Sicherheit liess sich die Entwickelung des Tumors aus dem Endothel der Arachnoidea nachweisen; die Aehnlichkeit der Schüppchenzellen mit Plattenepithelschüppchen veranlasst den Verfasser indessen gleichwohl, den Tumor mit den Cholesteatomen des Ohres, sowie den ebenso benannten Tumoren anderer Organe zusammenzufassen und eine Metaplasie der Endothelien zu Epithelien anzunehmen, die „offene Frage" Thoma's also im Virchow'schen Sinne, mit specieller Ausdehnung dieses Gedankens auf die Lehre vom Carcinom, zu beantworten. Eppinger[3]) dagegen legte bereits 1875 vollständig den Standpunkt dar, welchen wir oben auch als denjenigen seines damaligen Chefs Klebs citirten: das Cholesteatom ist eine mit gewissen multiplen miliaren Endotheliomen der Pia (Eberth, Eppinger) nahe verwandte Form des Endothelioms; es unterscheidet sich von letzteren dadurch, dass die „Wucherung der Zellen eine abnorm abundante ist, wobei die Zellen eine ansehnlich grosse und noch mehr dem Plattenepithel ähnliche Form gewinnen." Die Theorie einer Zellmetaplasie erwähnt Eppinger so wenig, wie die Deutung des Cholesteatoms als Dermoid.

Es kann schon nach dieser kurzen Uebersicht keine Frage sein, dass die dargelegten Widersprüche nur darauf beruhen können, dass unter dem Namen Cholesteatom oder Perlgeschwulst

[1]) Wien. klin. Wochenschr. 1889. No. 7.
[2]) Dieses Archiv. Bd. 122. Hft. 3. 1890.
[3]) Prag. Vierteljahrsschr. f. d. prakt. Heilk. XXXII. Jahrg. Bd. 125. 1875.

von Anfang an ganz heterogene Dinge zusammengefasst worden sind; je nachdem der betreffende Autor mehr die eine oder die andere Geschwulstart kennen gelernt hatte, fiel sein Urtheil über die ganze Gruppe aus. Als Virchow's klarer Blick die Fälle J. Müller's[1]) und seiner Vorgänger sichtete und die Unterschiede von Cholestearincyste, Milium, Atherom, Cancroidperlen und dem Cholesteatom im engeren Sinne, nehmlich der nachgewiesener Maassen aus Bindegewebszellen hervorgehenden meningealen Perlgeschwulst darlegte, würde die Angelegenheit bereits nahezu abgeschlossen gewesen sein, wenn er nicht gerade den epithelialen Charakter der Zellen der Perlgeschwulst als vollkommen übereinstimmend mit den epidermoidalen Produkten (die Zellen der Perlgeschwulst werden direct als „Epidermiszellen" bezeichnet) so besonders stark betont und nicht gleichzeitig Remak's 1 Jahr früher aufgestellte Keimversprengungstheorie so vollständig abgelehnt hätte; die Frage nach der Zusammengehörigkeit der Cholesteatome und der Haar- und Fettcysten beantwortet er allerdings mit Reserve: „sie stehen sich sehr nahe, mögen einander verwandt sein, aber sollten nicht ohne Weiteres vereinigt werden". Jedenfalls unterscheiden sich beide Formen als ächte Neubildungen „sehr wesentlich von denjenigen Atheromen oder follicularen Balggeschwülsten, welche von normalen, präexistirenden Hautgebilden ausgehen". Hierdurch ist es wohl gekommen, dass von Virchow's Arbeit an zwar die Atherome der Haut und ihrer Anhänge nicht mehr den Cholesteatomen zugerechnet, wohl aber alle Geschwülste der Meningen, welche perlartigen Glanz, Cholestearinkrystalle und Epithelzellenschüppchen besassen, als identisch zusammengefasst wurden, einerlei, ob sie aus dem Bindegewebe sich entwickelt hatten oder unzweifelhafte epitheliale Bildungen (Haare, Drüsen) aufwiesen.

Soll eine scharfe Trennung der endothelialen und epithelialen Form des „Cholesteatoms" durchgeführt werden, so muss offenbar irgend ein maassgebender Differenzpunkt aufgestellt werden. Als solcher kann die Zellform nicht dienen. Allerdings habe ich in dem unten mitzutheilenden Falle einer typischen Perlgeschwulst einige Unterschiede der (endothelialen) Zellen dersel-

[1]) Ueber den feineren Bau u. s. w. der Geschwülste. Berlin 1838.

ben gegenüber Hornschüppchen einer mir gerade gleichzeitig zu Gebote stehenden Vernix caseosa, gewiss einem sehr geeigneten Vergleichsobject, sowie gegenüber den Zellen ächter Atherome gefunden. Die ersteren waren erheblich zarter und durchsichtiger als die letzteren, gestatteten den Durchblick durch mehrere Schichten, und zeigten daher viel deutlicher die schon von J. Müller hervorgehobene Aehnlichkeit mit Pflanzenzellen; ihr Inhalt war höchstens feinkörnig; fibrilläre Zeichnungen, welche den ächten verhornten Epidermiszellen zukommen und auch an den Zellen der Vernix erkennbar waren, fehlten vollständig; dagegen waren blasse abgeplattete Kerne vielfach erkennbar; namentlich liessen sich solche durch meine Modification der Weigert'schen Fibrinfärbung nachweisen, während sie durch Hämatoxylin nicht gefärbt wurden; Epithelschüppchen der Oberhaut haben solche Kerne im Allgemeinen nicht. Endlich erschien auch der Glanz der Hornsubstanz der Epithelien an allen Grenzlinien viel intensiver, als derjenige der Geschwulstzellen. Indessen sind diese Differenzen relativ geringfügig, von grösserer Bedeutung nur der Mangel der fibrillären Zeichnung. Schon Klebs bemerkt, dass man, bei epithelialem Ursprung der Cholesteatomzellen, doch mindestens die Stachelzellenstruktur erwarten müsste, und thatsächlich findet sich dieselbe bei den Atheromen der Haut, welche aus versprengten Oberhautepithelien hervorgehen, im Ganzen regelmässig [Unna[1])], wenn auch Franke[2]) sie gelegentlich in solchen Tumoren vermisste. Ganz schlagend ist indessen auch dieser Einwand nicht, da zwar nach meinen Erfahrungen über die fibrillären Bildungen in Epithel- und Endothelzellen dieselben in letzteren nie vorhanden sind, eben so wenig aber in den Hautdrüsenzellen, und ferner auch bisweilen bei Plattenepithelien fehlen können[3]). Ebenso können bisweilen auch Kerne in Plattenepithelschüppchen vorhanden sein; für Schleimhäute mit Plattenepithel ist dies ja die Regel, und eine Schleimhautversprengung aus der Rachenanlage wäre ja im vorliegenden Falle durchaus denkbar. In einem typischen epithelialen Atherom der Kopf-

[1]) Histopathologie der Hautkrankheiten. Orth's Lehrb. der spec. path. Anat. 8. Lief. Ergänzungsbd. II. Berlin 1894.

[2]) a. a. O.

[3]) Vergl. auch hierzu Unna, a. a. O.

haut konnte ich auch in den Randschichten der verhornten Plattenepithelien deutlich blasse Kerne nachweisen. Auch die Schichtung der proliferirenden Epithelzellen würde nicht ausreichend für die Diagnose sein, eben so wenig wie das Vorhandensein oder Fehlen von Eleidin; für beides war mein Fall instructiv, insofern stellenweise niedrige Schichtung der Zellen, etwa wie bei stark gedehnten Plattenepithelsäcken, und ferner, wenn auch ganz vereinzelt, chromophile Körnchen in deren inneren Lagen gefunden wurden, welche mit Eleidinkörnern grosse Aehnlichkeit hatten; solchen Befunden könnte die Angabe Franke's[1]) über den Eleidinbefund bei Atheromen an die Seite gestellt werden, „manchmal waren nur Andeutungen von ihm vorhanden, indem einige benachbarte Zellen mit wenig feinen Eleidintröpfchen erfüllt waren". — Noch weniger stichhaltig ist die Forderung eines charakteristischen cutisartigen Gewebes mit Papillen. Zwar haben Franke[1]) und Török[2]) die diagnostische Bedeutung der Papillen als einer speciellen Eigenthümlichkeit der wachsenden Oberhaut gerade bei Atheromen betont; indessen war diese Papillenbildung doch nicht in allen Atheromen nachweisbar, und ich schliesse mich principiell vollständig den diesbezüglichen Erörterungen Unna's[3]) an, welcher eine nothwendige Beziehung zwischen Atherom und Papillarkörper leugnet; die Papillen wachsen und vergehen eben rein secundär je nach den Wucherungs- bezw. Spannungszuständen der zugehörigen Epithelien. In dieser Richtung theile ich auch Chiari's, im Gegensatz zu Franke entwickelten Standpunkt[4]) nicht. Jedenfalls ist das Fehlen eines Papillarkörpers eben so wenig beweisend für den endothelialen Charakter dieser Geschwulst, als aus etwa vorhandenen Papillen mit voller Sicherheit auf Epithel geschlossen werden darf; gerade an der Pia kommen auch papilläre Endotheliome vor (Klebs). —

Die Bildung von Fett und Cholestearin ausschliesslich auf Epithelzellen zurückzuführen, liegt natürlich gar kein Grund vor, kennen wir doch diese Stoffe als Umsatzprodukte der Zellen

[1]) a. a. O.
[2]) Monatshefte für prakt. Derm. XII. S. 437. 1891.
[3]) a. a. O.
[4]) Verhandl. des X. internat. med. Congr. Bd. II. Abth. III. 1891.

verschiedenster Herkunft, so namentlich in den atheromatösen Produkten der Gefässwände u. a. Und so würde nur der Nachweis typischer epidermoidaler Bildungen (Haare, Drüsen) eine positive Entscheidung nach der einen Richtung wenigstens für einige Fälle ermöglichen, wenn nicht auch für andere, in welchen solche Bildungen fehlen, ein, wie mir scheint, ziemlich sicheres Unterscheidungsmerkmal zwischen Plattenepithel und Endothel in der Silberreaction der Zellengrenzen gegeben wäre.

Auffallender Weise ist eine Angabe über den — negativen — Erfolg einer Silberbehandlung bisher nur einmal, von Eberth[1]) in seinem Fall multipler Endotheliome der Pia mater, berichtet worden. Ich habe nun im Anschluss an den unten mitgetheilten Fall, in welchem eine sehr charakteristische Silberreaction erzielt wurde, den diagnostischen Werth derselben durch Vergleiche mit der an verhornenden Plattenepithelien darstellbaren Silberzeichnung festzustellen versucht. Dass solche Plattenepithelien ebenso wie Cylinderepithelien, Kittlinien erkennen lassen, ist eine bekannte Thatsache (vgl. Ranvier, Techn. Handb. d. Histol.). Indessen sind dieselben in der Form wesentlich verschieden von den an Endothelien auftretenden Zeichnungen. Zunächst gelang mir wenigstens, sowohl bei normaler Haut von Individuen verschiedenen Alters und von verschiedenen Körpertheilen, als an den Zellresten und lebenden Wandzellen von epidermoidalen Plattenepithelatheromen die Reaction durchaus nicht in so gleichmässiger Weise als man es bei Endothelien zu sehen gewohnt ist, obwohl dieselbe an feinen Gefriermikrotomschnitten verschiedener Richtung ausgeführt wurde; neben Strecken mit mässig deutlicher Zeichnung lagen andere ohne jede Spur von Zeichnung. Weiterhin erscheint die Zeichnung der Endothelien viel zarter und auch engmaschiger; auch finden sich zwischen den Plattenepithelien oft unförmlichere, plumpe, dicke, geradlinige oder verzweigte, schwarzgefärbte Ballen, offenbar bedingt durch die Gegenwart gröberer intercellulärer Lymphbahnen; mit den vergrösserten Stomata zwischen den Endothelien scheinen dieselben nicht vergleichbar zu sein. Endlich aber liess sich nachweisen, dass die bereits verhornten Plattenepi-

[1]) Dieses Archiv. Bd. 49. Hft. 1. 1870.

thelien niemals die Silberzeichnung geben, während in dem beobachteten Fall von meningealem Cholesteatom alle, auch die ältesten Zelllagen, welche sicher längt abgestorben waren, ganz klare, zarte, ununterbrochene Netze aufwiesen. Nach diesen Befunden glaube ich, dass sich die Silberreaction als maassgebendes Merkmal für die Differentialdiagnose, ob ein nach Art der Atherome aus Zellplättchen bestehender Tumor endothelialen oder epithelialen Ursprungs ist, verwenden lässt.

Frau Schünemann, 32 Jahre alt. Angeblich seit Jahren etwas stupide; keine Kopfschmerzen. Einige Tage vor dem Tode eine Art „apoplektischer Anfall", seitdem Aphasie, motorische Lähmung der Zunge und des Schlundes, Parese der oberen Extremitäten; Gesichtsmuskeln normal.

Sectionsbefund. Gross, sehr kräftig, ausserordentlich fettreicher Panniculus; Gesicht blass, am linken Auge subcutane Suffusionen im Bereich der Orbita, äussere Verletzung nicht erkennbar, ebenso Schädelbasis ohne Verletzung, kein Knochensprung, keine Blutung in der Schädelhöhle (die Suffusionen stammen von dem Fall bei dem apoplektischen Anfall).

Schädel mässig dick, symmetrisch; Impressiones digit. an der Basis sehr ausgeprägt; keine auffallende Ausbildung der Pacchioni'schen Granulationen, namentlich nicht an der Basis. Leichte höckrige Exostosen der Innenfläche des Schädeldaches; Schädelbasis normal; Dura normal.

Bei der Herausnahme des Gehirns zeigt sich an der Basis ein vom vorderen Rande des Pons Varoli bis zur Höhe des Balkenkniees reichender Tumor, welcher im Ganzen etwa gänseeigross, aber etwas abgeplattet und von sehr höckriger Oberfläche ist. Derselbe läuft vielfach in kleine und grössere Kugeln vom Aussehen ächter Perlen aus, welche auch isolirt in der Umgebung vorkommen. Im Centrum ist der Knoten eingerissen und zeigt eine gelbe, trockene Materie von charakteristisch lamellär geschichtetem Bau (J. Müller: „wie zerworfene Felsmassen von geschichteter Bildung"); die Ränder sind vielfach steifer und rein perlgrau, mit farbigem Perlmutterglanz. Der Tumor ist in den peripherischen Theilen vom Gehirn überall leicht abhebbar und liegt offenbar in der Arachnoidea, welche ihn als zarte Haut überzieht. Nerven und Gefässe werden von ihm umschlossen, aber nicht comprimirt; Hypoglossus, Glossopharyngeus, Vagus sind ganz frei.

Schläfen- und Stirnhirn nicht abgeplattet. Der Balken ist erhalten, nur etwas gedehnt; nach seiner Entfernung findet sich Tumormasse an der Stelle des Tuber cinereum als Boden des III. Ventrikels, dieselbe ist zum Theil in den Ventrikel eingebrochen; die Basis des Gehirns ist durch mehrfache Einrisse, welche den Eindruck machen, als ob sie durch allmähliches Auseinanderweichen der erweichten Masse entstanden seien, defect. Thalamus opt. und Corp. striat. normal; Hypophysis, Pons, Seitenventrikel desgleichen.

Lungen stark hyperämisch; starke eitrige Bronchitis; starke acute Stauung in Milz und Nieren. Cet. o. B.

Die mikroskopische Untersuchung der Geschwulstmasse, frisch in Kochsalzlösung, wies neben den oft beschriebenen, geschichteten Zellplatten Cholestearin, Fetttröpfchen und Fettsäurekrystalle in mässiger Menge nach. Die (todten) polygonalen Zellen waren sehr dünn, durchsichtig, bisweilen enthielten sie sehr feine glänzende Körnchen, die übrigen erscheinen vollständig homogen, in einigen sind ganz blasse Kerne mit Mühe zu erkennen. Sie hängen durch sehr feine Kittleisten seitlich überall dicht mit einander zusammen; durch salpetersaures Silber werden diese Leisten in der für Endothelzellen typischen Weise geschwärzt. Die Silberlinien sind zart, begrenzen ziemlich gleichmässig gestaltete eckige Räume, und schimmern durch mehrere Lagen deutlich durch; Stomata fehlten. In Schnittpräparaten (Paraffin- und Celloidineinbettung nach Härtung in Müller'scher Flüssigkeit) färben sich die Schüppchenzellen mit Hämatoxylin blassblau; psammomartige Bildungen fehlen. Die Sackwand besteht in den kleinsten Perlen aus dicht neben einander stehenden, sehr platten Zellen mit relativ grossen chromatinreichen Kernen und geringem Protoplasma in einschichtiger Lage; in unmittelbarem Anschluss liegen derselben bereits nach innen die höchst fein geschichteten, im Querschnitt als ganz feingestreifte, farblose Substanz sich präsentirenden abgestorbenen Zellen an; nur vereinzelte strichförmige Kerne sind noch in den der proliferirenden Zellenlage zunächst anliegenden Schichten zu erkennen. (Die Zartheit der äussersten Zellschichten lässt die Ansicht J. Müller's, dass der eigenthümliche farbige Perlmutterglanz der Geschwulstoberfläche auf der Interferenz der Lichtstrahlen, also nach Art der Newton'schen Farbenringe, entstehe, sehr wahrscheinlich erscheinen; beruhte derselbe, wie vielfach behauptet wird, auf der Anwesenheit der Cholestearinkrystalle, so wäre es unverständlich, weshalb er auf der Schnittfläche einer derartigen Geschwulst fehlt.) Die Wand des Haupttumors zeigte dagegen eine, an sehr dünne Plattenepithellagen erinnernde, mehrschichtige Zellauskleidung von wechselnder Dicke; allerdings waren die Zellen, auch die dem Bindegewebe aufsitzenden, sehr niedrig, aber doch nicht so platt wie in den jüngsten Perlknoten, und die Kerne waren in mehreren Reihen erhalten. Das Protoplasma der Zellen war durchaus gleichmässig, von fibrillären Verbindungen, wie sie die Plattenepithelien der Oberhaut zu charakterisiren pflegen, war auch bei der specifischen Färbungsmethode mit Anilin-Gentianaviolett nichts zu sehen. In sehr vereinzelten, vor dem Absterben stehenden Zellen färbten sich hierbei einige feine Körnchen, wodurch eine Aehnlichkeit mit eleidinhaltigen Plattenepithelien entstand. Von den Zellen der abgestossenen todten Platten zeigten einige in diesen Präparaten eine schwache diffuse Kerntinction, nicht die für lebende Zellen charakteristische Körnerfärbung. Hornfärbungen, wie bei der Oberhaut, fehlten.

Die Zellauskleidung des Sackes sitzt unmittelbar auf dem Bindegewebe der Arachnoidea glatt auf, ohne eine Andeutung von drüsigen Einsenkungen in derselben; eben so wenig bildet das Bindegewebe Papillen. Die Zwischenschicht nach der Gehirnoberfläche zu ist in den untersuchten Partien theilweise aus Arachnoidealbalken, Gefässen und Piagewebe gebildet;

an anderen Stellen liegt die Geschwulst direct der Pia, bezw. der erweichten degenerirten Hirnrinde an. An einer Stelle fand ich zwischen zwei perlartigen Vorwölbungen der Tumoroberfläche ganz verkümmerte Reste der Hirnrinde eingekeilt, ein Beweis, dass die Wucherung immerhin mit einer gewissen Energie vorgeschritten sein musste.

In den dem Anschein nach jüngsten Geschwulsttheilen, nach dem Balken zu, wurden endlich die ersten Anfänge der Perlbildung in Form kugliger kleiner Zellsäcke mit einschichtigem, deutlich gewuchertem Endothel und wenigen abgestossenen Zellresten gefunden; ob dieselben vollständig an allen Punkten ihrer Peripherie von den dicht anliegenden grossen Perlen getrennt waren, liess sich nicht sicher nachweisen; der makroskopische Befund, dass die kleinsten erkennbaren Perlen ganz selbständig neben dem Haupttumor zu liegen schienen, lässt zwar auch für die nur mikroskopisch erkennbaren Anfänge der Perlkugeln eine solche Selbständigkeit vermuthen, indess erscheint bei dem ganzen Bau der Arachnoidea ein vollständiger Mangel einer Zellverbindung der einzelnen Geschwulsttheile unter einander a priori unwahrscheinlich, wie ja denn auch die weiterhin erfolgende Verschmelzung auf bereits von Anfang an bestehende Communicationen schliessen lässt.

Niemals fanden sich Hyalinbildungen in den endothelialen Elementen der Geschwulst.

Das umliegende Bindegewebe der weichen Hirnhäute war vielleicht stellenweise etwas dicker, im Allgemeinen jedenfalls normal.

Ich habe dem Vorstehenden nur wenig hinzuzufügen. In Bezug auf den klinischen Verlauf endete dieser Fall unzweifelhaft wegen der Zerstörung der Gehirnbasis, bezw. in Folge des Einbruches des Tumors in den III. Ventrikel tödtlich, obwohl der Tumor an sich nur sehr langsam, ohne stärkere allgemeine Hirndrucksymptome, gewachsen zu sein scheint und jedenfalls durchaus gutartiger Natur war. Der Moment des Durchbruchs in den Ventrikel wurde vielleicht durch den „apoplektischen Anfall“ bezeichnet. Derartige Fälle sind seit Cruveilhier wiederholt gerade bei den endothelialen Perlgeschwülsten beobachtet worden; ich habe den Eindruck bekommen, als ob die meningealen Dermoide in dieser Beziehung weniger gefährlich seien, doch lässt sich die Literatur für diese Frage nicht genügend verwerthen. Hierüber, wie über das gegenseitige Häufigkeitsverhältniss und sonstige charakteristische Eigenthümlichkeiten wird erst Genaueres ausgesagt werden können, wenn die histologische Diagnose der einzelnen Fälle völlig klar gestellt wird. Nach den obigen Darlegungen hoffe ich, dass die Anwendung der Silberreaction hierfür späterhin ebenso entscheidende Resul-

tate geben wird, wie in meinem Falle. In Bezug auf diese erlaube ich mir noch einmal darauf aufmerksam zu machen, dass sie auch an den unzweifelhaft längst abgestorbenen, vielleicht seit Jahren eingeschachtelten Zellresten völlig klar ausfiel.

Die Genese des Tumors lag so klar, wie in den Fällen Virchow's, Eppinger's, Glaeser's vor; die Wucherung betrifft ausschliesslich die eine endotheliale Zellenart, sie bildet Räume mit relativ übermässig zellenreicher Wand, deren Lumen sich mit den Resten der verfettenden, bezw. absterbenden Zellen mehr und mehr anfüllt und sich so vergrössert. Das Charakteristische ist dabei die absolute Trockenheit des Innenraums der Säcke. Ihr ist nicht nur die Abplattung der eingeschlossenen Zellen, sondern wohl auch die Erscheinung, dass die Reste überhaupt als Schüppchen erhalten bleiben, ja sogar zum Theil noch Chromatinreste enthalten, zu verdanken. Für Endotheliome verschiedenster Provenienz ist bekanntlich die Umbildung der abgestorbenen Elemente in Hyalinballen die Regel. In dem von mir beschriebenen [1]) Lymphangioma tuberosum multiplex, einer reinen Endothelgeschwulst, welche daher neuerdings Kromayer [2]) als Endotheliom bezeichnet hat, konnte ich nur Andeutungen von Schichtung abgestossener Endothelien, um so deutlicher aber die Hyalinbildung beobachten. Das Gleiche gilt von zahlreichen Endotheliomen gutartiger oder bösartiger Natur. Dass namentlich auch Endotheliome der weichen Hirnhäute unter Umständen Hyalin zu bilden vermögen, lehren die übereinstimmenden Fälle multipler miliarer Knötchen, welche Eberth und Eppinger beobachteten, und welche, wie beide Autoren betonten, mit den Cholesteatomen genetisch verwandt zu sein scheinen. Ich habe früher gelegentlich meiner Untersuchungen über die Bedingungen der postmortalen hyalinen Degeneration des Protoplasma [3]) nachgewiesen, dass ein bestimmter Wassergehalt zur Ausbildung derselben nöthig sei, und so kann ich mir vorstellen, dass die auffallende Trockenheit der Perlgeschwülste jene auffallende Erscheinung, dass die absterbenden Geschwulstzellen nicht zu gequollenen hyalinen Ballen verschmelzen, sondern als trockene

[1]) Dieses Archiv. Bd. 123.
[2]) Dieses Archiv. Bd. 139. Hft. 2. 1895.
[3]) Dieses Archiv. Bd. 99. 1885.

Plättchen persistiren, veranlasst. Natürlich ist diese Anschauung rein hypothetisch, und lässt immer noch die Frage unbeantwortet, weshalb die Trockenheit der Neubildung selbst sich einstellt und zwar gerade in einem Gewebe, welches wir uns im Uebrigen mit Flüssigkeit imbibirt „als physiologisch ödematös" vorstellen. Es kann sich hierbei nur um die wasserresorbirende Function der Endothelien, bezw. um eine Störung dieser Function bei den blastomatösen Endothelien handeln — eine genauere Einsicht in diese Frage fehlt uns leider zur Zeit noch vollständig. Vielleicht giebt es irgend eine besondere Eigenart der Arachnoidealendothelien im Gegensatz zu den Endothelien anderer Körpertheile, welche es auch erklärt, dass derartige endotheliale Perlgeschwülste, wie sie an den Meningen vorkommen, anderswo zu fehlen scheinen; denn was unter diesem Namen an der Haut, in Tumoren der Hoden, der Mamma u. s. w. bisher beschrieben wurde, möchte doch ziemlich ausschliesslich endothelialer Natur gewesen sein; die wirklich endothelialen Tumoren aber mit Perlbildungen, z. B. Hartmann's[1]) Fall von Orbitalendotheliom, Braun's[2]) Hautendotheliome u. a. gleichen dem meningealen Cholesteatom im ganzen Aufbau nicht. Jedenfalls aber sei hier nochmals betont, dass, welches auch die Ursache der Umwandlung der Endothelzellen in trockene Schüppchen sei, sicher in dieser postmortalen Umwandlung, welche mit einem physiologischen Verhornungsprozess gar nichts gemein hat, kein Beweis für eine vitale Metaplasie liegen kann, wie sie von denjenigen Autoren angenommen wird, welche zwar den endothelialen Ursprung der Geschwulstzellen annehmen, die ganze Geschwulst aber der Schüppchen wegen als epitheliale bezeichnen.

Ob die von mir stellenweise beobachtete Mehrschichtigkeit der kernhaltigen Wandendothelien ein lebhafteres Wachsthum oder etwa ein relativ langsameres Schwinden des Kerns (innerhalb der bereits abgestorbenen Zelle) bedeutet, ist schwer zu entscheiden. Wegen der sich mehr der cubischen nähernden Zellform in den betreffenden Abschnitten glaube ich eher das

[1]) Archiv für Ophthalmol. XXXIV.
[2]) Archiv für klin. Chir. XLIII. 1.

erstere annehmen zu dürfen. Cylindrische Zellen, wie sie in wuchernden Epithelien sich regelmässig finden, waren niemals ausgebildet; dass solche bei bösartigen Endotheliomen vorkommen können, ist bekannt. Auch hieraus bestätigt sich die Gutartigkeit dieser Geschwulstform im histologischen Sinne — im Gegensatz zu ihrem auch in unserem, wie in älteren Fällen vorhandenen klinischen Effekt —; eine Gutartigkeit, wie sie in gleicher Weise alle früher beschriebenen Fälle, bei welchen niemals Uebergänge zu carcinomatösen Wucherungen, Metastasen, Kachexie oder Aehnliches beobachtet wurden, charakterisirt. Die Combination mit Carcinomen anderer Organe, wie sie in einigen Virchow'schen, sowie in dem Falle Eberth's[1]) vorlag, kann ja nur als zufälliges Nebeneinandervorkommen aufgefasst werden. Dass die Wachsthumsenergie des Cholesteatoms übrigens andererseits nicht unbedeutend ist, beweisen die Befunde der Verdrängung der benachbarten Gewebe, namentlich der Erweichung der Hirntheile u. s. w.

Aus dieser Erscheinung dürfen wir auch die Berechtigung entnehmen, derartige Tumoren als wirkliche Blastome, d. h. als Zellwucherungen, welche sich durch pathologisch gesteigerte Wachsthumsenergie vor den in physiologischen Grenzen proliferirenden normalen Geweben, bezw. versprengten Keimen derselben auszeichnen, zu bestimmen. Allerdings befinden wir uns hier auf Grenzgebieten, bei welchen die subjectiven Anschauungen der Autoren noch stark auseinandergehen. Es handelt sich in letzter Linie um die Abgrenzung des Begriffes der Geschwulstwucherung; und ein Blick in die Literatur zeigt hier dasselbe, was die Debatte in der pathologischen Section der Naturforscherversammlung in Wien 1894 lehrte, dass nehmlich diese Begriffsbestimmung sehr verschieden gefasst wird. Jene Debatte schloss sich an die Frage der Einreihung der knotigen Hyperplasien der Leber bei Lebercirrhose, der knotigen Harnkanälchenwucherungen bei Granularniere u. a. an: ich meinerseits halte noch heute an dem damals vertretenen Standpunkt fest, dass gewisse regeneratorische Wucherungen nur dadurch von

[1]) a. a. O. Ob die von Eberth beschriebenen epithelähnlichen Arachnoidealwucherungen (trotz des vorhandenen Cholestearins) mit der typischen Perlgeschwulst zu vergleichen sind, steht noch dahin.

ächt blastomatösen unterschieden werden können, dass nur die letzteren, eben in Folge ihrer pathologisch gesteigerten Wachsthumskraft, deutliche Druckatrophien an den benachbarten Gewebselementen erzeugen, während jene sich raumausfüllend oder in Folge vicariirender Hyperplasie einschieben, ohne aber die benachbarten Zellen, so weit diese functionell normal sind, an Wachsthumskraft zu übertreffen, ohne mithin im Stande zu sein, an letzteren eine Druckatrophie zu erzeugen. Bei gutartigen Blastomen aber fehlt diese Erscheinung, so weit meine Erfahrung reicht, nie, und ich halte es daher für erlaubt, principiell ganz allgemein nach diesem einfachen Merkmal die Unterscheidung durchzuführen. In gleicher Weise trenne ich die gutartigen Blastome scharf von den aus versprengten Keimen entstehenden Bildungen: versprengte Nebennierenballen in der Niere oder der Leber verschieben die normalen Gewebselemente dieser Organe nicht in höherem Maasse, als diese sich selbst gegenseitig ihre Lage bestimmen. Die wirkliche Verdrängung durch eine Vis major, nachweisbar durch die Druckatrophie, geschieht erst, wenn, was ja allerdings gerade bei versprengten Keimen häufiger, als in normalen Geweben einzutreten scheint, jene pathologische, auf den intimsten Verhältnissen des Zellenlebens beruhende Steigerung der Wachsthumskraft sich einstellt, oder wenn Druckerhöhungen anderer Art, wie z. B. bei der Abflusshemmung von Secreten, deren Production ja notorisch unter einem bestimmten Druck erfolgt, vorliegen. So wenig eine Hydronephrose oder eine einfache Harnkanälchencyste Blastome sind, so wenig verdienen auch Dermoide, Teratome u. a. diese Bezeichnung. Es muss daher zu Missverständnissen führen, wenn derartige, im Wesentlichen physiologische Bildungen mit den im engeren Sinne durch ächte Wucherungen entstandenen Geschwülsten in ganz gleicher Weise neben einander gestellt werden, wie es z. B. noch jüngst von Ribbert[1]) in der Absicht geschah, um aus dieser Nebeneinanderstellung die Versprengungstheorie für die Genese aller Tumoren wahrscheinlich zu machen. Es ist ja unzweifelhaft, dass die Lehre von der häufigen Entwickelung ächter Blastome aus versprengten, bezw. persistirenden, embryonalen

[1]) Deutsche med. Wochenschr. XXI. 1, 2. 1895.

Keimen immer mehr Tumorformen in ihr Bereich zieht; als besonders interessant erwähne ich z. B. die neuen, die Beziehungen der Uterusmyome zum Wolff'schen Körper darlegenden Entdeckungen v. Recklinghausen's[1]), sowie den ähnlichen Fund Stroebe's[2]) bei einem Glioma cerebri, welches epitheliale Cysten enthielt. Indessen glaube ich doch, dass eine besondere, die inneren Beziehungen des Wachsthums zur Function berührende Störung des Zellenlebens dazu gehört, um aus einem versprengten Keim ein ächtes Blastom werden zu lassen; ohne die Annahme tiefgreifender, im Wesen des Wachsthums, bezw. der dasselbe regulirenden Zellelemente selbst liegender Differenzen ist der Unterschied zwischen einem Ovarialdermoid und einem Ovarialcarcinom eben so wenig zu verstehen, als derjenige zwischen einem versprengten Nebennierenkeim und einem in der Niere entwickelten Nebennierenadenom, oder zwischen einem an der Gehirnbasis gelegenen, versprengten, epithelialen Balg und einem Cholesteatom. Die Durchführung dieser principiellen Differenz zwischen den beiden letztgenannten Geschwulstformen, wie sie sich aus meinen beiden Fällen klar ergiebt, scheint mir für die allgemeine Geschwulstlehre deshalb ein dringendes Erforderniss. Eine Keimversprengung von Endothelien als erste Grundlage meines hier beschriebenen Falles anzunehmen, sehe ich einstweilen keinen Grund; ich leite denselben aus einer Wucherung der normal gelegenen Endothelzellen ab, ganz im Sinne von Virchow, Eppinger und Glaeser, verkenne aber nicht, dass die Thatsache der so auffallend regelmässigen Localisation der Perlgeschwülste an der Gehirnbasis und der Langsamkeit ihres Wachsthums, welche den Beginn der Wucherung in das Kindesalter zurück zu datiren erlauben würde, zur Erwägung jener Möglichkeit anregen muss[3]). Die Localisation zu erklären,

[1]) Sitzungsber. d. naturwiss.-med. Vereins zu Strassburg. 1893 u. 1895.

[2]) Centralbl. für allg. Path. und path. Anat. V. 1895.

[3]) Hier sei auch noch der Möglichkeit gedacht, dass meningeale Cholesteatome aus versprengten Epithelien des Centralkanals abstammen könnten. Bekanntlich hat Chiari (Prag. med. Wochenschr. 1883) einen cholesteatomartigen Tumor im Dorsalmark gefunden, dessen centrale Lage und Beziehungen zu dem wuchernden Epithel des Centralkanals seine Abstammung von dem letzteren wahrscheinlich machten.

scheint mir jedenfalls gegenwärtig noch unmöglich; eine chronische Irritation der Endothelien gerade dieser Stellen (etwa durch Reibung seitens des Gehirns) anzunehmen, würde jedenfalls nur als eine vage Speculation gelten dürfen. Ebenso haltlos aber würde der Versuch einer Bestimmung des Zeitpunktes der Versprengung, bezw. des Beginnes der Blastomentwickelung an den bisher bekannt gewordenen ausgebildeten Tumoren sein.

Zum Schlusse dieser Erörterungen sei noch einer Folgerung für die allgemeine Geschwulstlehre gedacht, welche aus den mitgetheilten Befunden erhoben werden kann, und welche an den Nachweis anknüpft, dass die Cholesteatomzellen nicht allein von den Arachnoidealendothelien abstammten, sondern ihren endothelialen Charakter auch ohne eine Andeutung von Metaplasie beibehielten, wie die Silberreaction an den längst abgestorbenen Plättchen bewies. Hiermit ist eines der Argumente, mit denen Virchow seine noch heute von manchen Seiten anerkannte Carcinomtheorie stützte, nehmlich eben die Behauptung einer wahren Metaplasie der Endothelien in Epithelien, zurückgewiesen; denn dass mein Fall mit den seinigen, namentlich dem ersten (Fall VIII), übereinstimmt, scheint mir ganz sicher. Die Sache liegt eben für diese Fälle genau so, wie für jene grosszelligen Sarcomformen, deren Zellen dermaassen epithelähnlich sind, dass der Gesammthabitus der Geschwulst etwas carcinomartiges bekommt; für sie steht heute der Grundsatz fest, dass die Formähnlichkeit nicht ausreicht, um eine Metaplasie, eine Heterotypie der Zellen zu beweisen. Früher wurden derartige epithelähnliche Zellwucherungen unbedenklich für Carcinome erklärt, gegenwärtig ist das histogenetische Princip für ihre Classification ganz allgemein gebräuchlich geworden.

Eine Angabe, wie die Zellen jenes Cholesteatoms auf Silberbehandlung reagirten, fehlt leider; doch wäre es nicht unwahrscheinlich, dass die Abkömmlinge von Centralkanalepithel die Reaction weit leichter gäben, als diejenigen der äusseren Haut oder des Schlundepithels. In diesem Falle würde also die Silberreaction zur diagnostischen Entscheidung zwischen endothelialer oder epithelialer Natur des Tumors nicht ausreichen. Die Frage kann einstweilen offenbar noch nicht entschieden werden.

Und so dient auch unser Fall der „Ueberzeugung, dass eine Umwandlung des Charakters der Gewebe, nachdem sich dieselben einmal differencirt haben, auch in den pathologischen Neubildungen nicht vorkommt“ [1]).

Indem ich endlich noch auf die Nomenclatur eingehe, so bin ich durchaus der schon von Virchow u. A., neuerdings wieder von Blumberg [2]) vertretenen Ansicht, dass der ja sehr allgemein verbreitete Name „Cholesteatom“ vermieden und durch Bezeichnungen, welche die Histogenese der einzelnen „Cholesteatomformen“ ausdrücken, ersetzt werden muss. Gegenwärtig kennen wir sicher meningeale Dermoide und meningeale Endotheliome, letztere zum Theil in Form der Endothelperlgeschwülste; ob sich eventuell dazu noch, was ja theoretisch denkbar wäre, meningeale Epidermoide (im Franke'schen Sinne), also Tumoren aus versprengten Epithelien, aber ohne Haare und Drüsen, anschliessen werden, können erst spätere Untersuchungen mit Hülfe der Silbermethode lehren; die Localisation an der Hirnbasis müsste übrigens betreffs des Ursprungs der versprengten Keime auch an das Rachenepithel, bezw. die Hypophysisdrüsen denken lassen.

Für die makroskopische Unterscheidung der endothelialen Tumoren von den Dermoiden kann ich, da ich bisher nur 2 Fälle gesehen habe, keine bestimmenden Unterschiede angeben. Immerhin scheint mir, auch nach den in der Literatur niedergelegten Angaben, bei den endothelialen Tumoren der Glanz viel intensiver, die Perlform, namentlich die multiplen Perlen, viel ausgeprägter zu sein, als bei den mehr den Atheromen mit ihrem fettig-breiigen Inhalt gleichenden Dermoiden; der Befund von Haaren ist selbstverständlich entscheidend für die letztere Geschwulstform.

[1]) Marchand, Beiträge zur Kenntn. der norm. und patholog. Anat. der Gland. carot. und der Nebennieren. Internat. Beitr. zur wiss. Med. Virchow-Festschrift. I. 1891.

[2]) Deutsche Zeitschr. f. Chir. XXXVIII. 6. 1894.

XVIII.

Ueber die Mitose mehrkerniger Zellen und die Beziehung zwischen Mitose und Amitose.

(Aus dem Pathologisch-anatomischen Institut der k. Universität Budapest. Vorstand: Prof. Dr. O. Pertik.)

Von Dr. E. Krompecher,
Assistenten.

(Hierzu Taf. IX—X.)

Nachdem die pflanzliche und thierische Zelle entdeckt war, galt es, den Begriff der Zelle zu präcisiren, d. h. dieselbe zu definiren. Selbstverständlich konnte dies nur durch Aufzählung der wesentlichen Bestandtheile einer Zelle geschehen. Doch eben die Frage, ob das Protoplasma, die Zellmembran oder der Kern das Wesen der Zelle ausmachen, blieb lange Zeit hindurch trotz eingehenden Studiums namhafter Forscher (Schwann, Virchow, Bischoff, Kölliker, Dujardin, Schulze, Brücke u. s. w.) unaufgeklärt, da bei den verschiedenartigsten Zellen bald dieser, bald jener Bestandtheil prävalirte oder vermisst wurde.

Viele ahnten es zwar, dass im Zellleben der Kern das Wesentliche sei, doch die Bedenken, die andererseits hiegegen zu Felde geführt wurden, konnten blos durch die Erkenntniss und Beweisführung dessen beseitigt werden, dass eben dem Kerne beim Befruchtungs- und Vermehrungsprozesse der organischen Wesen die Hauptrolle zukomme. So gelangte nun der Kern zu seinem Rechte und heute gilt es als feststehend, dass der Kern — als wesentlichster Bestandtheil der Zelle — sämmtliche Umwandlungsprozesse der Thiere und Pflanzen vermittelt.

Was Wunder daher, dass man sich mit dem Zellkern als mit einem Dinge, welches die Entwickelung und Fortbildung des Individuums demonstrirt, — eingehender beschäftigte und dessen

Veränderungen bis in die kleinsten Details zu verfolgen bestrebt war.

Anfangs kannte man blos einkernige Zellen. Doch bald zeigte es sich, dass auch solche Zellen existiren, welche in einer Protoplasmamasse nicht blos einen, sondern mehrere, 5—10—20—50, ja in einzelnen Fällen noch mehr Kerne einschliessen. — Diese Zellen wurden zu Folge ihrer, durch die vielen Kerne bedingten Grösse Riesenzellen genannt.

Um Missverständnisse zu vermeiden, muss ich gleich hier betonen, dass diese — im Grunde genommen ganz richtige Benennung — dennoch oftmals zu Irrthümern Veranlassung bot und dies noch auch weiterhin thun wird, da man im Laufe der Zeit die Grösse der Zelle, d. h. die Benennung: „Riesenzelle" mit der „Mehrkernigkeit" identificirte, so dass heute jede Zelle, die mehrere Kerne aufweist, wenn sie auch im Verhältnisse zu anderen Zellen noch so klein ist, stets „Riesenzelle" genannt wird, dem gegenüber aber einkernige, wenngleich riesig angewachsene Zellen, die es mit allem Recht verdienten, Riesenzellen genannt zu werden, meist blos als „Zellen" oder „einkernige Zellen" bezeichnet werden.

In Anbetracht dessen, dass ausser diesen mehrkernigen Zellen auch grosse einkernige Zellen mit gelapptem Kern ganz richtig als „Riesenzellen" beschrieben wurden, und so der Leser oft nicht weiss, ob unter „Riesenzelle" de facto riesig angewachsene Zellen mit einem runden oder einem gelappten Kern, oder, von der Grösse abgesehen, bloss mehrkernige Zellen zu verstehen seien, halte ich es für angezeigt, bei Besprechung sowohl der Literatur, als auch meiner Untersuchungen die Grösse und Mehrkernigkeit aus einander zu halten und die Benennung „Riesenzelle" bloss für wirklich grosse Zellen zu reserviren, die Zellen mit mehreren Kernen aber als „mehrkernige" Zellen zu bezeichnen.

Literatur.

Nachdem die mehrkernigen Zellen erkannt waren, kam natürlich auch die Bedeutung derselben in Frage, und so entwickelte sich bezüglich deren Vorkommen, Morphologie,

Ursprung, Bildungsursache und Entstehung eine ganz bedeutende Debatte. — Hier ist nicht der Ort die riesig angewachsene Literatur all' dieser Fragen zusammenzustellen und kritisch zu bearbeiten. Eingehend will ich bloss die auf die Entstehung der mehrkernigen Zellen bezügliche Literatur geben und die uns weniger interessirenden Fragen nur insoweit berühren, als dies zur Klärung und Deutung einzelner Fragen und zem Verständniss einzelner Thatsachen nothwendig erscheint.

Vorkommen. Mehrkernige Zellen sind sowohl unter physiologischen, als auch unter pathologischen Verhältnissen anzutreffen. Abgesehen davon, dass viele Protozoen und niedere Pflanzen das Bild mehrkerniger Zellen geben, finden sich selbe auch physiologisch im Organismus entwickelter Thiere. Hierher gehören die Bildungszellen der Spermafäden vieler Thiere, die mehrkernigen Zellen des Knochenmarkes, des Blutes, der embryonalen Leber u. s. w. und die Deciduazellen der Placenta. Unter pathologischen Verhältnissen sind hauptsächlich die Tuberculose, Syphilis und Lepra, d. h. die infectiösen Granulome durch das Vorhandensein mehrkerniger Zellen charakterisirt; ausserdem aber treffen wir selbe auch bei Tumoren, hauptsächlich beim Sarcom und Carcinom, weiterhin im Keimgewebe, bei der Elephantiasis, Fettatrophie, Knochencaries, Variola und ganz besonders häufig in dem Gewebe, welches Fremdkörper einschliesst.

Morphologie. In Anbetracht dessen, dass die mehrkernigen Zellen unter den verschiedenartigsten Verhältnissen vorkommen, scheint es ganz natürlich, dass auch die Morphologie dieser Zellen verschieden ist. So unterscheiden wir nach der verschiedenen Gestalt der Zelle und ihrer Kerne, nach dem abweichenden Verhalten des Protoplasma und der Kerne gegenüber Farbstoffen und endlich je nach der centralen, peripherischen oder regellosen Lagerung der Kerne verschiedene Arten mehrkerniger Zellen. So pflegen wir die „Tuberculose-Riesenzellen“ wegen der peripherischen Anordnung der Kerne von den durch Fremdkörper bedingten mehrkernigen Zellen mit regellos zerstreuten Kernen — den sog. „Fremdkörper-Riesenzellen“ — und diese wieder von den „Myeloplaxen“ des Knochenmarkes zu unterscheiden.

Ohne alle diese mehrkernige Zellen genau zu beschreiben,

will ich mich hauptsächlich mit jenen Gruppen mehrkerniger Zellen befassen, welche von Robin als Myeloplaxen und von Kölliker als Osteoklasten beschrieben wurden und auf die sich auch meine Untersuchungen beziehen. — Diese mehrkernigen Zellen sind im Embryonalzustande in den blutbildenden Organen, bei Erwachsenen hauptsächlich im Knochenmarke und unter pathologischen Verhältnissen in einzelnen Tumoren anzutreffen. Die Gestalt dieser Zellen ist rund oder länglich, die Contouren glatt, zackig, mit Fortsätzen versehen oder unregelmässig ausgebuchtet, was meist durch die Anpassung an die Nachbarzellen bedingt ist. Obzwar sie meist reichlich Protoplasma besitzen, steht selbes doch nicht immer im gleichen Verhältniss zum Kern. Der Zellkörper ist fein granulirt, von Fäden durchzogen. Die peripherische Zone ist meist compacter und färbt sich intensiver, als die oft homogene Schicht um den Kern herum. Die Lage und Grösse der Kerne ist verschieden. Wo im Centrum der Zelle mehrere, so nahe an einander gelegene Kerne vorhanden zu sein scheinen, dass ihre Grenze schwer erkenntlich ist, glaubten es die meisten Autoren auch wirklich mit gesonderten, selbständigen Kernen zu thun zu haben. Dem gegenüber betonte zuerst Arnold, dass dieses als Conglomerat mehrerer Kerne betrachtete Gebilde nichts weiter als ein einziger, sehr complicirt gebauter Kern ist, dessen einzelne Theile, einzelne Lappen in organischem Zusammenhange stehen, d. h. Theile eines einzigen Kernes bilden. Diese polymorphen Kerne zeigen nun auch sehr phantastische Formen, da längliche, Band-, Halbmond-, Kranz-, Ring-, Nieren-, Hufeisen-, Himbeer- u. s. w. artige Formen und deren Combination reichlich abwechseln.

Die einzelnen Lappen liegen bald ganz eng an einander, bald weiter von einander, und sind durch dünne fadenartige Fortsätze oder dickere bandartige Gebilde mit einander verbunden. Diese verschieden grossen, runden und soeben beschriebenen lappigen, verästelten, netzartigen Kerne, deren einzelne Theile meist in verschiedenen Ebenen liegen, bilden mit ihren verschiedenartigsten Uebergangsformen nach der Arnold'schen Classification: „die uninucleäre Form der Riesenzellen". Ausserdem werden selbstverständlich auch wahre mehrkernige Riesenzellen,

d. h. solche gefunden, in deren Zellleib mehrere selbständige, oft verschieden grosse Kerne liegen.

Ursprung. Bezüglich des Ursprunges der mehrkernigen Zellen differiren die Meinungen der einzelnen Autoren ganz erheblich, und so ist vor der Hand eine einheitliche Lösung der Frage kaum zu erwarten. Obzwar es wahrscheinlich ist, dass die mehrkernigen Zellen im Allgemeinen aus verschiedenen Zellen entstehen, scheinen doch einzelne Arten der mehrkernigen Zellen Abkömmlinge näher zu bestimmender Zellarten zu sein.

Darin stimmen fast sämmtliche Autoren überein, dass die meisten fixen Zellen den Ausgangspunkt mehrkerniger Zellen bilden können, da in einzelnen Fällen der Ursprung der mehrkernigen Zellen:

aus fixen Bindegewebszellen (Baumgarten bei mehrkernigen Zellen von Tuberculose, Goldmann, Krückmann bei solchen, die durch Fremdkörper bedingt waren),

aus Endothel der Blut- und Lymphgefässe (Wagner, Thierfelder, Klebs, Krückmann bei tuberculösen, Stroebe, Orth bei anderen mehrkernigen Zellen),

und aus verschiedenen Epithelzellen (Gaule, Arnold, Krückmann, und hauptsächlich Baumgarten bei tuberculösen mehrkernigen Zellen)

direct abzuleiten und nachzuweisen war.

Doch viele Autoren leiten ebenso die unter pathologischen Verhältnissen anzutreffenden mehrkernigen Zellen — die „Fremdkörper-Riesenzellen“ (Arnold), die „tuberculösen Riesenzellen“ (Metschnikoff und seine Schüler, Arnold), wie die physiologisch vorkommenden mehrkernigen Zellen des Knochenmarkes, der Milz, der embryonalen Leber und der Decidua (Flemming, Löwit, van der Stricht, Kostanecki) von Leukocyten und Wanderzellen ab.

Zu letzteren gehören auch die Myeloplaxen, deren Bildung aus Leukocyten van der Stricht neuestens in der embryonalen Leber schrittweise verfolgen konnte und die auch nach Flemming „abnorm ausgewachsene und functionslose Lymphoidzellen sind, die ihre Entstehung nur den eigenthümlichen Stoffwechselbedingungen in den wenigen Organen verdanken, in denen sie vorkommen“.

Bildungsursache. Wie aus obigem Citate ersichtlich, berührte Flemming auch die Frage über die Bildungsursache der Myeloplaxen.

Gleich Flemming sucht auch Kostanecki bei seinen, an der embryonalen Leber angestellten Untersuchungen die Bildungsursache der Myeloplaxen in den eigenartigen Stoffwechselbedingungen, doch scheint es, als wolle er auch die Bildung der unter pathologischen Verhältnissen anzutreffenden mehrkernigen Zellen auf gleiche Ursachen zurückführen, indem er sagt: „Damit wäre auch zugleich das Auftreten von Riesenzellen bei Entzündungen und in Geschwülsten, wenn auch nicht erklärt, so doch dem Verständniss näher gebracht, da ja auch hierbei die Ernährung des Organs zwar pathologisch, aber für gewöhnlich abnorm gesteigert ist."

Bei den „Fremdkörper-Riesenzellen" dürfte nach der allgemein verbreiteten Ansicht der durch den Fremdkörper verursachte stärkere Reiz als Ursache der Kernvermehrung anzusehen sein.

Entstehung. Indem wir nun auf die so viel besprochene, doch auch bis heute noch in vieler Beziehung äusserst verwickelte Frage über die Entstehung der mehrkernigen Zellen übergehen, wollen wir vor Allem diejenigen Möglichkeiten in's Auge fassen, mit denen wir überhaupt bei Beurtheilung mehrkerniger Zellen zu rechnen haben. Diese sind:

1. Die Mitose, d. h. die zwei- und mehrfache indirecte Kerntheilung, die bei Ausbleiben der Zelltheilung zur Bildung mehrkerniger Zellen führt.
2. Die Amitose.
3. Das Confluiren, d. h. Verschmelzen mehrerer Zellen mit einander.
4. Phagocytose, d. h. das Vermögen einzelner Zellen, fremde Zellen in sich einzuverleiben.
5. Simulation, dadurch bedingt, dass Querschnitte mit Endo- und Epithelzellen ausgekleideter Kanäle als mehrkernige Zellen angesehen werden können.
6. Bewegungserscheinungen des Kernes einkerniger Zellen, d. h. das Vermögen des Kerns, amöboide Bewegung auszuüben.

Mit der durch Phagocytose bedingten anscheinenden Bildung mehrkerniger Zellen, — die übrigens nach Stroebe immer deutlich als solche erkannt und von den wirklichen mehrkernigen Zellen leicht zu unterscheiden sind, — mit der Simulation — als mit einer ebenfalls kaum ernst zu rechnenden Erscheinung — und mit den Bewegungserscheinungen will ich mich nicht näher befassen. Desto eingehender aber müssen wir die ersten drei Möglichkeiten, nehmlich die Mitose, die Amitose und das Confluiren, auf ihre Betheiligung bei Bildung mehrkerniger Zellen prüfen, da die Entscheidung der wichtigen Frage: ob die mehrkernigen Zellen I. durch Confluiren mehrerer Zellen oder II. durch Theilung des Kernes einer Zelle entstehen, davon abhängt, in wie weit diese drei, bezw. zwei Umstände bei Entstehen mehrkerniger Zellen zu verwerthen sind.

I. Das Entstehen mehrkerniger Zellen durch Confluiren, durch Verschmelzung mehrerer Zellen ist schwer zu entscheiden; obzwar das Verschmelzen mehrerer lebender Zellen weder beim Menschen, noch bei anderen höher stehenden Thieren beobachtet wurde, giebt es doch Autoren (Klebs, Stroebe, Kraus und neuestens Krückmann), welche die Möglichkeit einer Verschmelzung mehrerer Zellen bei Bildung von mehrkernigen Zellen entschieden bejahen.

II. Demgegenüber ist die Möglichkeit der Bildung von mehrkernigen Zellen aus einer Zelle seit Weigert entschieden anerkannt. Weigert bewies nehmlich, dass die „tuberculösen Riesenzellen“ dadurch entstehen, dass die Kerne sich rasch theilen, während die Theilung des Protoplasma in Folge von Nekrose des Zellinhaltes ausbleibt.

Es ist somit festgestellt, dass mehrkernige Zellen durch Theilung des Kernes einer Zelle entstehen. Demnach wäre es nunmehr wünschenswerth zu wissen, ob hiebei blos

A. mitotische Theilung oder auch
B. amitotische Theilung vorkommt, und wenn ja, ob
C. beide nicht in irgend einer Beziehung zu einander stehen.

Wie leicht diese Frage aufgeworfen ist, so schwer ist sie

zu beantworten und ich glaube mich kaum zu irren, wenn ich behaupte, dass dies eine der am öftesten debattirten und am schwersten zu lösenden, am meisten complicirten Fragen der physiologischen und pathologischen Zellenlehre ist.

Betrachten wir diese Theilungsarten einzeln:

A. Die Mitose, wobei nach Differenciruug des Chromatins und Auftreten der achromatischen Spindel der Kern in gleiche Theile zerfällt, kann auf Grund meiner Untersuchungen (siehe Literaturverzeichniss) je nach der linearen, ebene- und raumartigen Anordnung der Polkörperchen und Spindeln eine

lineare
ebeneartige } Theilung sein,
raumartige

nach der Zahl der entstehenden Tochterkerne aber

Zweitheilung, wobei der Kern in zwei gleiche Theile zerfällt oder

Mehrtheilung, welche wieder nach meinen Untersuchungen sein kann:

Dreitheilung und
Viertheilung, d. h. tetraederartige Theilung,
Sechstheilung, d. h. oktaederartige Theilung,
Achttheilung, d. h. hexaederartige Theilung,
Zwölftheilung, d. h. dodekaederartige Theilung (?),
Zwanzigtheilung, d. h. ikosaederartige Theilung (?),

je nachdem der Kern, der Spitzenzahl der 5, regelmässigen geometrischen Körpern entsprechend, nach gewissen geometrischen Regeln in 4, 6, 8, 12, 20 gleiche Theile zerfällt.

Bleibt nach der Kerntheilung die Zelltheilung aus, so können theoretisch sowohl bei Zwei-, als auch bei Mehrtheilung aus einkernigen Zellen mehrkernige, und bei fortgesetzter separirter Zwei- und Mehrtheilung oder abwechselnd beider neben oder nach einander aus mehrkernigen Zellen noch mehrkernige, d. h. vielkernige Zellen entstehen.

Ein Ausbleiben der Zelltheilung vorausgesetzt, entstehen daher mehrkernige Zellen nach:

a) { Zweitheilung / Mehrtheilung } einkerniger Zellen

und vielkernige Zellen nach neben oder auf einander folgender, d. h.

b) gleich- oder verschiedenzeitiger { Zweitheilung, / Mehrtheilung, / Zwei- und Mehrtheilung } mehrkerniger Zellen.

a) Die Zweitheilung einkerniger Zellen participirt kaum an der Bildung mehrkerniger Zellen, da selber die Zelltheilung stets nachfolgt.

Desto häufiger ist dies aber bei der Mehrtheilung einkerniger Zellen der Fall, da hauptsächlich bei grosszahligen Mehrtheilungen die Theilung des Zellleibes ausbleibt und so im Protoplasma mehrere, der Polkörperchenzahl entsprechende Kerne zu finden sind. Einzelne Autoren lassen an der Bildung mehrkerniger Zellen blos die Mitose participiren; die als Amitose beschriebenen Bilder aber erklären sie mit Hülfe der Mitose, Confluenz und Phagocytose, wie dies aus folgender Aeusserung Demarbaix' hervorgeht: „En resumé — il n'existe aucune preuve décisive que les cellules géantes se multiplient par voi directe — ... et toutes les apparances invoquées en faveur de l'un ou l'autre de ces modes suspectibles d'une autre interpretation."

b) Nachdem Treub (1879) bei pflanzlichen und Flemming (1880) bei thierischen Zellen auf die gleichzeitige Zweitheilung der Kerne von mehrkernigen Zellen hingewiesen hatte, drängte sich die Frage auf, wie sich wohl in dieser Beziehung die menschlichen mehrkernigen Zellen verhalten?

Dass im menschlichen Organismus sowohl Zwei-, als auch Mehrtheilung mehrkerniger Zellen existirt, dies beweisen die in der Literatur verzeichneten Fälle; fraglich ist es nur, ob diese Theilungen gleichzeitig oder ungleichzeitig ablaufen, d. h. ob sich in mehrkernigen Zellen einzelne Kerne mitotisch theilen können, während andere ruhen.

Bezüglich gleichzeitiger Theilung mehrerer Kerne fand ich in der Literatur nur bei Galeotti Angaben, der sich anlässlich seiner an Tumoren ausgeführten Untersuchungen folgendermaassen äussert: „Selten habe ich gleichzeitige Karyokinesen der verschiedenen Kerne angetroffen und wenn es der Fall war,

so blieb es bisweilen zweifelhaft, ob es sich nicht um multipolare Karyokinesen eines einzigen Kernes handelte.“ — Ob gleichzeitige Theilung der Kerne mehrkerniger Zellen existirt, ist daher unentschieden.

Wie verhält es sich nun mit der ungleichzeitigen Theilung der Kerne mehrkerniger Zellen?

Obzwar einzelne der diesbezüglichen literarischen Angaben sehr mangelhaft und unzuverlässig sind, so wurden doch auch mehrere wohl beobachtete Fälle ungleichzeitiger Theilung der Kerne mehrkerniger Zellen verzeichnet und abgebildet. — So beschrieben einzelne Autoren in mehrkernigen Zellen von Pflanzen (Treub u. s. w.), andere in solchen von Thieren (Flemming) „Tuberkel-Riesenzellen“ (Baumgarten), „Fremdkörper-Riesenzellen“ (Goldmann, Krückmann), in mehrkernigen Zellen des Knochenmarkes (Cornil) und von Tumoren (Arnold, Fütterer, Klebs, Hansemann, Hess, Stroebe, Claessen, Galeotti) ungleichzeitige Theilungen der Kerne.

Sehen wir hiebei von den, selbst von den Autoren als fraglich bezeichneten Fällen ab, so reicht die Zahl der zu verlässigen Fälle doch hinlänglich aus, um die ungleichzeitige Zwei- und Mehrtheilung der „Fremdkörper-Riesenzellen“ und der mehrkernigen Zellen der Tumoren und blutbildenden Organe als feststehend zu betrachten. — Von den „Tuberculose-Riesenzellen“ hingegen wissen wir wegen der Mangelhaftigkeit des einen beobachteten Falles in dieser Beziehung nichts Näheres.

B. Noch mehr verwirrt, als die soeben besprochene Frage. ist die der Amitose bei den ein- und mehrkernigen Zellen. — Ohne auf die bis heute schon zu Bänden angewachsene Literatur dieser Frage einzugehen, will ich nur auf die wichtigsten und am meisten debattirten Punkte hinweisen und eingehend bloss diejenigen behandeln, worauf sich meine eigenen Untersuchungen beziehen.

In den 70er Jahren beobachteten Klein, Ranvier und Arnold an den weissen Blut- und Lymphzellen der Amphibien knospenartige Einschnürung des Kernes und des Protoplasma, ohne dass derselben eine für Mitose charakteristische Differencirung

des Kerns vorausgegangen war. — Hiernach war es nun fraglich, ob diese, von ihnen als directe oder amitotische Kerntheilung bezeichnete Art der Theilung auch wirklich existirt oder — worauf neuerer Zeit Kölliker hinweist — blos an Zellen zu beobachten ist, welche zum Zwecke der Untersuchung unter abnorme Verhältnisse gebracht wurden, d. h. ob nicht die Amitose blos eine scheinbare Theilungsform sei? Bald häuften sich die Angaben gleicher Beobachtungen sowohl bei Pflanzen, als auch bei Thieren und heute giebt es kaum mehr eine Zellenart, wobei die Amitose nicht beschrieben wurde. — Auf Amitose wurde selbst dann geschlossen, wenn in einem Zellleibe zwei, einander mit planen Flächen berührende Kerne, ja sogar, wenn daselbst mehrere, verschieden grosse Kerne neben einander gefunden wurden.

Auch bei mehrkernigen Zellen wurde nur zu bald die Amitose beschrieben, ja man nahm sogar eine endogene Tochterzellenbildung in der mehrkernigen Mutterzelle an (Denys u. s. w.) und erklärte diese Bildung derart, dass sich um die abgeschnürten Kerne Protoplasma anhäuft und so endogene Tochterzellen entstehen.

Da diese endogene Tochterzellbildung von Löwit und Demarbaix mit Recht als Phagocytose gedeutet wurde, ist es unnöthig, darauf näher einzugehen.

Näher interessirt uns die Amitose der Myeloplaxen; hier sind es die bahnbrechenden Untersuchungen Arnold's, mit denen wir uns vor Allem vertraut machen müssen.

Arnold beobachtete 1883 an den grossen Zellen des Knochenmarkes eine Art der Theilung, wobei das Chromatin unverändert blieb, und nannte diese Theilung — im Gegensatze zu den durch Differencirung des Chromatins charakterisirten, indirecten mitotischen Theilungen — gleich den anderen Autoren directe Theilung.

Bei beiden Theilungsarten wird der Kern entweder in zwei oder mehr gleiche Theile gespalten, segmentirt, wobei die Tochterkerne einander mit planen Flächen berühren, oder der Kern wird in zwei oder mehr ungleich grosse Theile geschnürt, fragmentirt, wobei die Tochterkerne noch oft durch Fortsätze mit einander verbunden sind.

Auf Grund dessen beschreibt er vier Arten der Theilung:

I. Indirecte Segmentation, Mitosis.
II. Directe Segmentation.
III. Directe Fragmentation.
IV. Indirecte Fragmentation.

I. Von der indirecten Segmentation, d. h. der Mitose war schon die Rede.

II. und III. Zu der directen Segmentation und Fragmentation gehören nach Arnold die bis dahin unter dem Namen „directe Kerntheilungen" beschriebenen und oben geschilderten Kerntheilungen. — Bezüglich dieser Theilungsform sind die Meinungen sehr verschieden, denn während einzelne Autoren die directe Theilung als progressive Theilungsform entschieden acceptiren (Arnold, Werner, Geelmuyden, Reinke, Stroebe, Müller), ja sie sogar als ebenbürtig mit der Mitose declariren (Löwit, Verson, Frenzel), stellen andere deren Existenz als progressive Theilung in Frage (Cornil, Hess), oder leugnen sie überhaupt (Demarbaix, Denys, Kostanecki) und halten deren Bilder für Degenerationserscheinungen.

IV. Nicht minder verworren ist die Frage der indirecten Fragmentation. — Bei dieser Form der Kerntheilung, welche Arnold ausser im Knochenmark später (1884) auch in den Lymphdrüsen, der Milz, den weissen Blutkörperchen, in sarcomatösen und carcinomatösen mehrkernigen Zellen beschrieb, unterscheidet er 4 Phasen:

1. Phase. Das Chromatin vermehrt sich in Folge von Verdickung und zahlgemässer Vermehrung der Chromatinfäden, sammelt sich gegen das Ende der Phase an der Oberfläche des Kerns an und bewirkt so eine diffuse Färbung desselben.

2. Phase. Das Chromatin vermehrt sich noch mehr, die fädige Struktur schwindet, Einschnürungen treten auf, die zur Bildung sehr complicirter, durch Chromatinfäden und -Bänder unter einander verbundener Kerne führen.

3. Phase. Das Chromatin retrahirt sich auf einzelne Stellen, die chromatischen Verbindungsfäden und -Bänder schwinden und so entstehen aus Fäden und chromatischer Substanz bestehende selbständige Tochterkerne.

4. Phase. Das Protoplasma schnürt sich endogen oder peripheriewärts ein und so entstehen Tochterzellen.

Es braucht kaum erwähnt zu werden, dass nach Veröffentlichen dieser neuen Theilungsart die Reaction nicht ausblieb. Seitens der Gegner .dieser Theilungsart sind besonders Cornil, Denys, Demarbaix uud Kostanecki, seitens der Verfechter aber Arnold, Stroebe und Hess zu erwähnen. — Wenn Arnold die „mitotischen" Bilder seines Gegners Cornil als indirecte Fragmentationsbilder declarirt und als Stütze seines Standpunktes verwerthet, so ist dies bei Vergleich der Arnold'schen und Cornil'schen Bilder wohl verständlich; wie aber Stroebe und besonders Hess ihre eigenen Zeichnungen als indirecte Fragmentationsbilder deuten konnten, dies ist mir und ich glaube jedem unverständlich, der die Arnold'schen Bilder kennt und gut weiss, was Arnold unter „indirecter Fragmentation" verstand. — Die Bilder der beiden letztgenannten Autoren muss ich im Arnold'schen Sinne entschieden auf „directe Theilungen" beziehen; denn betrachten wir diese Bilder als „indirecte Fragmentation", so müssen wir wegen der Uebereinstimmung auch so zu sagen sämmtliche Bilder der übrigen Autoren für „indirecte Fragmentation" halten und dann frage ich, was bliebe für die „directe Theilung"? In dieser Frage scheinen daher grosse Missverständnisse obzuwalten und die Verwirrung der Frage zu verursachen.

Der heutige Stand der „indirecten Fragmentation" ist folgender:

Einzelne Autoren acceptiren die indirecte Fragmentation als progressive Theilungsform (Arnold, Werner, Belzow, Geelmuyden, Hess, Schottländer, Stroebe, Müller), andere leugnen sie (Cornil, Aoyama, Löwit, Flemming, Demarbaix, van der Stricht, Hansemann, Reinke, Tornier, Kostanecki). — Erwähne ich weiterhin, dass einzelne der Gegner die indirecte Fragmentation auf experimenteller Grundlage für eine Leichen- oder Degenerationserscheinung halten (Demarbaix, van der Stricht, Tornier, Kostanecki), wieder andere in denselben Organen, die auch Arnold untersuchte, gar keine Spur der indirecten Fragmentation fanden, endlich die Bilder der Hauptvertheidiger (Stroebe,

Hess, der indirecte Fragmentation als „directe Theilungen“ declarirt) gleichfalls gegen die Existenz einer indirecten Fragmentation sprechen, so beruht die Existenz einer indirecten Fragmentation auf einer sehr schwachen Basis und wir haben schon aus diesem Grunde Ursache genug, uns der als indirecte Fragmentirung beschriebenen Theilungsform gegenüber, der ich auch im Laufe meiner Untersuchungen nicht begegnen konnte, gleich Kölliker sehr reservirt zu verhalten und selbe vielleicht doch im Sinne Demarbaix' für eine Leichen- oder Degenerationserscheinung zu halten. Die Amitose wird daher — wie ersichtlich — von einem Theile der Autoren als eine progressive Theilungsform betrachtet, von einem anderen für eine regressive Degenerations- oder Leichenerscheinung des Kerns gehalten.

C. War ich bis jetzt bemüht, ein womöglich übersichtliches Bild des heutigen Standes der Mitose und Amitose zu geben, so halte ich es noch für angezeigt, darüber zu referiren, ob vielleicht Mitose und Amitose in irgend einer Beziehung zu einander stehen, und wenn ja, selbe zu besprechen.

Diesbezüglich muss ich Folgendes bemerken: Während, wie erwähnt, ein Theil der Autoren die Amitose leugnet und die als Amitose beschriebenen Bilder als ein Rückbildungsstadium der Tochterkerne betrachtet, acceptiren andere Autoren zwar die Amitose, ja unterscheiden sogar verschiedene Arten derselben, erkennen aber an, dass auch Uebergangsformen zwischen Mitose und Amitose existiren und die verschiedenen Kerne einer Zelle sich mitotisch und amitotisch theilen können und so in einer einzigen Zelle neben einander zu finden sind. — Ja, einige Autoren halten es sogar für möglich, dass sich die so eben amitotisch getheilten Kerne später mitotisch und vice versa die einmal mitotisch getheilten Kerne amitotisch weiter theilen.

Da meine Untersuchungen hauptsächlich zu Resultaten führten, die diese letzte Frage beleuchten, sei es mir gestattet, die diesbezüglichen Aeusserungen Arnold's und Hess' wörtlich zu citiren:

Arnold sagt: „Die oben geschilderten Arten der Theilung sind in ihren typischen Repräsentanten charakteristisch genug.

— Auf der anderen Seite darf ich nicht versäumen, zu erwähnen, dass es Formen giebt, deren Einreihung in das obige Schema zweifelhaft erscheinen kann; ... Mit Rücksicht hierauf liegt der Gedanke nahe, dass die Vorgänge doch nicht so heterogener Art seien, wie man bei der Berücksichtigung nur der typischen Formen anzunehmen geneigt sein dürfte. — In dieser Auffassung könnte man noch dadurch bestärkt werden, dass, wie oben wiederholt angedeutet wurde, die directe Form der Segmentirung möglicherweise nur die Vorstufe der indirecten ist. Dazu kommt, dass diese Vorgänge sich offenbar nicht ausschliessen, vielmehr derselbe Kern erst nach dem Typus der indirecten Fragmentirung sich vermehren und die Abschnürungsprodukte durch indirecte Segmentirung sich weiter theilen können. — Ebenso denkbar ist es, dass zuerst direct fragmentirte und segmentirte Kerne nachher nach den indirecten Arten dieser Typen sich weitertheilen."

Hess beschreibt eine Theilungsfigur folgendermaassen: „Das Interessante an diesem Fall ist, dass eine Zelle, in welcher eine pluripolare Segmentirung sich abspielt, noch in Zusammenhang mit einer anderen steht, in welcher offenbar eben erst eine indirecte Fragmentirung abgelaufen ist, worauf das Aussehen der chromatinreichen, dicht zusammenliegenden Kerne, sowie die wenig weit vorgeschrittene Einschnürung des Protoplasma hinweist. — Gerade dieser unmittelbare Zusammenhang von pluripolaren Segmentirungs- und indirecten Fragmentirungsfiguren scheint mir ein weiterer Beweis dafür zu sein, dass, trotz der beschriebenen charakteristischen Eigenheiten der indirecten Fragmentirung, ein principieller Unterschied zwischen beiden Theilungsarten nicht existirt. — Vielleicht findet sich bei weiteren Untersuchungen, dass deutlichere Uebergangsformen zwischen beiden bestehen, oder dass ähnliche Beziehungen zwischen indirecter Fragmentirung und pluripolarer Mitose vorhanden sind, wie zwischen der letzteren und der bipolaren Mitose."

Nach alledem kann man daher sagen, dass einzelne Autoren als progressive Theilungsform nur die Mitose acceptiren und die Amitose gänzlich leugnen, andere ausser der Mitose auch die Amitose als solche anerkennen und

1) zwischen Mitose und Amitose Uebergangsformen beschreiben,

2) in einer einzigen Zelle neben Mitose auch Amitose finden und

3) es für möglich halten, dass sich ein einziger Kern abwechselnd nach einander mitotisch und amitotisch progressiv theilen könne.

Eigene Untersuchungen.

Den Haupttheil meiner Untersuchungen machte ich an demselben Osteosarcom, das auch den Ausgangspunkt meiner Arbeit „die mehrfache indirecte Kerntheilung" bildete; daher verweise ich bezüglich der Technik auf diese Arbeit. Mit derselben Technik untersuchte ich auch andere Tumoren, namentlich Sarcome, Carcinome, und das Knochenmark und bekam derart prägnante Bilder, dass ich nicht die geringste Ursache hatte, von der Flemming'schen Fixirungslösung und von der Magenta als Färbungsmittel abzuweichen.

Betrachten wir nun den Gang und die Resultate meiner Untersuchungen.

Selbe beziehen sich hauptsächlich auf das Studium der Mitose mehrkerniger Zellen und auf die Beziehung zwischen Mitose und Amitose. Die eine Frage, ob nehmlich gleichzeitige Theilung der Kerne mehrkerniger Zellen existirt, war bis jetzt unentschieden. Bilder, die sich mit vollkommener Sicherheit hierauf beziehen, fand ich nur ganz vereinzelt (Taf. IX. Fig. 1, 2).

Die andere Frage: ob sich die Kerne mehrkerniger Zellen ungleichzeitig mitotisch theilen können, wurde im literarischen Theil als im positiven Sinne gelöst declarirt. Trotzdem hielt ich es für wichtig und nothwendig, auch auf diese Frage einzugehen, da in der Literatur kaum einige einwandsfreie Bilder diesbezüglich zu verwerthen sind, meine Präparate aber zahlreiche, eben diese und auch sonstige Fragen beleuchtende Bilder zeigen. So fand ich öfters einzelne Kerne mehrkerniger Zellen im Ruhe-, andere aber in den verschiedensten Stadien der Zweitheilung, so dass ruhende Kerne neben Anfangs- und Rückbildungsphasen der Mitose und diese neben Mutter- und Tochtersternbildern in einer einzigen Zelle anzutreffen waren (Taf. IX. Fig. 3, 4, 5, 6). Bei diesen Mutter- und

Tochtersternbildern ist der Theilungshof meist sehr licht; obgleich meist blos einzelne Fragmente der Kernmembran in Gestalt einzelner Chromatinkörner vorhanden sind, weisen sie doch auf die Grenze zwischen Protoplasma und Kern hin (Taf. IX. Fig. 4, 6); oft aber verschwindet mit dem gänzlichen Untergange der Kernmembran auch die Grenze zwischen Kern und Protoplasma vollkommen (Taf. IX. Fig. 3, 5). Mitunter jedoch sieht man auch Theilungsfiguren, wobei trotz gänzlichen Unterganges der Kernmembran Kern und Protoplasma dennoch nicht verschmelzen, sondern beide meist nahezu im ganzen Umfange durch eine gürtelförmige Spalte von einander getrennt sind (Taf. IX. Fig. 9). Diese Bilder machen den Eindruck, als hätte sich der in Theilung begriffene Kern durch Schrumpfung verkleinert und sich so von dem ihn umgebenden Protoplasma losgetrennt. Doch diese Möglichkeit ist schon aus dem Grunde nicht acceptabel, da sich ja die mitotischen Kerne bekannterweise vergrössern; auch in meinen Bildern sind sie kaum kleiner, als die in Ruhe befindlichen Kerne derselben Zelle. Eine andere Möglichkeit, womit wir bei Beurtheilung dieser Bilder zu rechnen haben, besteht darin, dass der in Rede stehende mitotische Kern möglicherweise gar nicht ein Kern der mehrkernigen Zelle ist, sondern eine ganz selbständige Zelle bildet, welche sich, nachdem mit dem Schwunde der Kernmembran Kern und Protoplasma verschmolzen sind, in eine mehrkernige Zelle handschuhfingermässig invaginirt und so im Schnitte den Anschein erweckt, als sei ein Kern im Protoplasma einer mehrkernigen Zelle gelegen. Bei dieser Annahme ist auch die Bildung der oben erwähnten gürtelförmigen Spalte leicht verständlich, da man sich denken kann, dass die ursprünglich dicht invaginirte Zelle in Folge der Präparation schrumpfte und so zwischen ihr und dem Protoplasma der mehrkernigen Zelle ein bald enger, bald breiterer, gürtelförmiger Spalt übrig geblieben ist.

Mit dieser Möglichkeit rechnete ich von Anfang an bei Beurtheilung der in Rede stehenden Bilder, und dass ich richtig vorging, zeigte sich, als ich Bilder zu Gesicht bekam, wo im Protoplasma von Zellen ein scharf contourirtes Loch, oder eine Zelle mit Protoplasma und Kern, umgeben von einer gürtelförmigen Spalte, zu sehen war.

So zeigte es sich, dass die von mir Anfangs blos als möglich hingestellte Invagination wahrlich vorkommt und dass wir mit selber bei der ungleichzeitigen Theilung mehrkerniger Zellen stets zu rechnen haben. Für derartige Invaginationsbilder dürften auch die Fig. 11, 12 Taf. IX gehalten werden.

Diese Invagination darf nicht mit der Phagocytose verwechselt werden. Bei der Invagination drückt sich die eine Zelle handschuhfingermässig in die andere, bei der Phagocytose aber schliesst die eine Zelle die andere ein, oder, wörtlich übersetzt, frisst die eine die andere auf. Es ist zwar wahr, dass auch bei Phagocytose den so eben geschilderten sehr ähnliche Bilder entstehen können, doch ist nicht recht anzunehmen, dass ein Phagocyt eine in mitotischer Theilung begriffene, somit lebende und sich vermehrende Zelle in sich einverleibt.

Die zweite, wichtigere Frage, worauf sich meine Untersuchungen beziehen, kann folgendermaassen formulirt werden: Stehen Mitose und Amitose in irgend einer Beziehung zu einander? und wenn ja, welcher Art ist diese?

Von einer Beziehung zwischen Mitose und Amitose ist auch in der Literatur die Rede, da man ja, wie erwähnt, 1) zwischen Mitose und Amitose Uebergangsformen gefunden zu haben glaubte, 2) indirecte Fragmentation, d. h. Amitose, und Mehrtheilungsfiguren, d. h. Mitose, in einer einzigen mehrkernigen Zelle neben einander beschrieben wurden und es 3) auch für möglich hielt, dass sich ein einziger Kern abwechselnd nach einander mitotisch und amitotisch theilen könne.

1. Uebergangsformen zwischen Mitose und Amitose sah ich nie, was seine Erklärung darin findet, dass ich ja, wie aus der kritischen Betrachtung der Literatur ersichtlich, die indirecte Fragmentation, die von einigen Autoren gleichfalls als eine Uebergangsform zwischen Mitose und Amitose betrachtet wurde, nicht acceptiren kann, und die von Hess und Stroebe für indirecte Fragmentation gehaltenen Bilder, welche übrigens von den durch Arnold beschriebenen und heute schon grossentheils als Degenerationserscheinung gedeuteten Bildern ganz verschieden sind, entschieden als directe Theilungsbilder betrachte.

2. In mehrkernigen Zellen fand Hess indirecte Fragmen-

tations- und Mehrtheilungsbilder neben einander und folgerte hieraus, dass die indirecte Fragmentation gleichfalls einen Uebergang zu den Mehrtheilungsbildern bilde. Nachdem nun aber die Hess'schen Bilder indirecter Fragmentation entschieden als directe Theilungsbilder anzusehen sind, stehen wir vor der Frage: ob zwischen directer und indirecter Theilung irgend welches Verhältniss existirt? Sowohl die Bilder von Hess, als auch meine eigenen Untersuchungen deuten auf ein derartiges Verhältniss hin, da Hess in mehrkernigen Zellen neben Mehrtheilungsbildern „indirecte" — nach mir directe — Theilung fand, ich aber öfters in mehrkernigen Zellen neben Zweitheilungsbildern directe Theilungen beobachten konnte (Taf. IX. Fig. 7, 8, 10, 13).

So viel steht somit fest, dass man in mehrkernigen Zellen neben Kernen, welche Einschnürungen, Lappen und andere Zeichen der directen Theilung zeigen, auch in Mitose begriffene Kerne vorfindet, und so fragt es sich nun, welche Consequenzen aus diesem Vorkommen von Mitose und Amitose neben einander abzuleiten sind?

Die Annahme, dass sich die einzelnen Kerne einer einzigen Zelle nach principiell verschiedenartigen Theilungsformen theilten, wäre sehr gezwungen und schwer verständlich; viel näher liegt die Annahme, und natürlicher scheint es, daran zu denken, dass zwischen den mitotischen und amitotischen Theilungsbildern irgend ein Zusammenhang besteht und beide Theile eines Umwandlungsprozesses der Zelle bilden.

In diesem Sinne würden nun aber die wesentlichen Unterschiede zwischen Mitose und Amitose, die bisher bekanntlich als principiell verschiedene Theilungsformen betrachtet wurden, wegfallen.

Diesen Zusammenhang zwischen Mitosis und Amitosis gelang es mir nun auf Grund meiner Untersuchungen mit vollster Bestimmtheit nachzuweisen. Wie mir dies gelang, soll im Folgenden gezeigt werden.

In der Literaturangabe wurde sub 3 erwähnt, dass Hess und Stroebe mit der Möglichkeit rechnen, dass sich ein ein-

ziger Kern abwechselnd nach einander mitotisch und amitotisch theilen könne. Hätten sie das beweisen können, so hätte dies direct auf den Zusammenhang zwischen Mitose und Amitose hingewiesen; denn wenn uns schon der Umstand, dass in einer mehrkernigen Zelle gleichzeitig neben einander Mitose und Amitose anzutreffen ist, dazu befähigt, diese bisher streng gesonderten Theilungsformen von einem gemeinsamen Standpunkte aus zu beurtheilen, um wie viel mehr sind wir hiezu berechtigt, wenn wir uns überzeugen, dass ein einziger Kern sich abwechselnd nach einander mitotisch und amitotisch theilt. Denn das wäre nun schon die reine Unmöglichkeit, wollte man annehmen, dass sich ein einziger Kern nach principiell verschiedenen Theilungsarten vermehre.

Die Annahme der Möglichkeit, dass sich ein einziger Kern abwechselnd nach einander mitotisch und amitotisch theilen könne, würde dadurch zur Gewissheit werden, wenn es gelänge, gleichzeitig Zeichen abgelaufener Mitose und beginnender Amitose in einem Kern nachzuweisen.

Dies aber sah man bisher noch nie, ja man vermuthete sogar nicht einmal, dass solches möglich sei.

Um so mehr war ich nun überrascht, als ich im Laufe meiner Untersuchungen Bilder sah, wobei ich neben ganz sicheren Zeichen der so eben abgelaufenen Zwei- und Mehrtheilung auch schon die amitotische Theilung der Tochterkerne constatiren konnte. Hiernach zögerte ich keinen Augenblick mehr, eine Beziehung zwischen Mitose und Amitose auf's Bestimmteste anzunehmen und selbe im Gegensatze zu jenen Autoren, welche Mitose und Amitose für principiell verschiedene Theilungsformen halten, als Theile eines Umwandlungsprozesses der Zelle zu betrachten.

Doch welches waren diejenigen sicheren Merkmale, die auf die so eben abgelaufene mitotische Theilung der sich nun amitotisch zerschnürenden Kerne hinwiesen?

Diese Merkmale waren die noch bestehenden achromatischen Spindeln und die längs denselben wandernden chromatischen Verbindungsfäden.

Um mit der Rolle derselben bei Beurtheilung der so eben beschriebenen Vorgänge im Reinen zu sein, ist es nöthig, das Schicksal der chromatischen und achromatischen Fäden bei der Mitose genau zu kennen, und eben deshalb dürfte es angezeigt sein, den Verlauf der Rückbildungsphase der mitotischen Zwei- und Mehrtheilung kurz zu recapituliren.

Dadurch, dass die zerspaltenen Chromatinschleifen den Spindeln entlang gegen die Polkörperchen wandern, entstehen die Tochtersterne. Nach Ausbildung derselben schnürt sich das Protoplasma peripheriewärts in der Richtung des ehemaligen Muttersternes ein und führt zur Bildung von Tochterzellen. Mit dem Vorrücken dieser Einschnürung wird die noch bestehende Spindel natürlich in der Mitte zusammengeschnürt, so dass schliesslich aus einer jeden Spindel zwei Strahlenkegel entstehen, deren Spitzen in der Mitte der ehemaligen Spindel liegen, und auf deren Basis die beiden Tochtersterne ruhen. Mit der Rückbildung der Tochtersterne zu dem lockeren und dichten Knäuel verschwinden auch diese Strahlenkegel und so geht jedes Zeichen der abgelaufenen Mitose verloren.

Oft geschieht es nun, dass die Chromatinschleifen ungleichzeitig den Polen zuwandern. In Folge dessen bilden diejenigen Schleifen, die früher gewandert sind, schon Tochtersterne, während ein Theil der übrigen Schleifen noch unterwegs ist (Taf. IX. Fig. 14. Taf. X. Fig. 15, 16, 17, 18). Diese können aber als chromatische Verbindungsfäden die nun ausgebildeten Tochtersterne derart fest verbinden, dass sie deren Rückbildung verzögern oder für einige Zeit selbst gänzlich zu hindern vermögen. Dass eine solche Hinderung der Rückbildungsprozesse thatsächlich existirt, beweisen jene Bilder, wo die Kerne, welche noch mit chromatischen Fäden zusammenhängen, trotz der Protoplasma-Einschnürung sich noch in der Tochtersternphase befinden, während sich die übrigen, nicht durch chromatische Fäden verbundenen Tochterkerne ruhig zurückbilden und oft schon das Bild ruhender Kerne geben (Taf. X. Fig. 18).

Bleibt bei solchen, nur theilweise mit chromatischen Fäden verbundenen Kernen die Zelltheilung aus, — wie dies bei Mehrtheilung oft geschieht, — so ist die Möglichkeit gegeben, dass Bilder entstehen, wie wir sie bei der ungleichzeitigen Mitose der

mehrkernigen Zellen beschrieben, wobei nehmlich ausser ruhenden Kernen in Mitose begriffene Kerne in einer Zelle gefunden werden.

An solchen, durch chromatische und achromatische Strahlenkegel in ihrer Rückbildung gehemmten Kernen konnte ich oft genug amitotische Abschnürungen wahrnehmen (Taf. X. Fig. 19, 20, 21, 22, 23, 25). Diese Abschnürung, welche ich sowohl im dichten, als im lockeren Knäuelstadium beobachten konnte, besteht darin, dass sich einzelne Schleifen, Conglomerate von Schleifen oder zusammenhängende Chromatinfäden oder deren Convolute von den Tochterkernen loslösen, im Protoplasma zerstreut liegen und oft durch chromatische Fäden mit den Tochterzellen zusammenhängen (Taf. X. Fig. 19, 20, 24, 25).

An all' diesen, sich amitotisch theilenden Kernen konnte man nun, nur zu Folge des Vorhandenseins chromatischer und achromatischer Fäden, die so eben abgelaufene Mitose direct ablesen.

So konnte ich die mitotische Theilung der Mutterkerne und die amitotische Weitertheilung der Tochterkerne direct unter dem Mikroskop beobachten.

Auf die Frage, was die Ursache der Weitertheilung der noch nicht zurückgebildeten Tochterkerne ist, wäre es schwer zu antworten. Es wäre zwar denkbar, dass die durch chromatische und achromatische Strahlenkegel verbundenen Schleifen wie durch Zügel in ihrer Rückbildung gehemmt sind, während die freien Schleifen der Tochterkerne sich von den übrigen amitotisch losschnüren und sich rücksichtslos zurückbilden. Doch scheint mir diese Deutung etwas gezwungen.

Besteht die Verbindung durch chromatische Fäden nur zwischen einzelnen Tochterkernen der Mehrtheilung, so ist diese amitotische Abschnürung natürlich bloss bei diesen zu sehen, während sich die übrigen Tochterkerne ruhig zurückbilden; bleibt dann die Zelltheilung aus, so ist Gelegenheit geboten, Kerne in den verschiedensten Stadien der mitotischen und amitotischen Theilung in einer Zelle neben einander zu sehen. Das Gleiche geschieht auch, wenn bei Zweitheilung des Kernes einer mehr-

kernigen Zelle die 2 Tochtersterne durch chromatische Fäden verbunden sind (Taf. IX. Fig. 14).

Was ist nun das weitere Schicksal dieser oft in sehr grosser Anzahl abgeschnürten Schleifen und Convolute derselben? Meinerseits bin ich vollkommen überzeugt, dass ein grosser Theil der abgeschnürten Schleifen, die ich oft in erstaunlich grosser Menge in einer Zelle vorfand, dem Untergange geweiht ist; hiefür spricht der Umstand, dass sich diese Schleifen meist sehr schwach färben, oft zerklüftet und gezackt aussehen, mit einem Worte, den Eindruck der Degeneration und Nekrose machen (Taf. X. Fig. 19, 20, 23, 24). — Was aus den übrigen abgeschnürten Kernstückchen wird, weiss ich nicht. Sie machen oft den Eindruck von zu ruhenden Kernen rückgebildeten Schleifen, färben sich aber auch lichter und scheinen demnach ebenfalls dem Untergange geweiht zu sein (Taf. X. Fig. 19, 20, 21, 24, 25).

Nach alledem sind Mitose und Amitose weiterhin nicht mehr als gesonderte, einander ausschliessende, progressive Theilungsarten zu betrachten. Beide kommen zwar als Theilungen in einer Zelle neben einander vor und die Amitose kann der Mitose folgen; aber auf Grund meiner Untersuchungen kann nur die Mitose als eine progressive Theilungsform betrachtet werden, während die Amitose für eine regressive Theilungs-, besser gesagt Zersplitterungsform, für einen regressiven Umwandlungs-, Degenerationsprozess des Kerns gehalten werden muss. Denn einmal steht es fest, dass die Mechanik der Mitose und der Amitose verschieden ist; somit sind beide principiell verschiedene Theilungsarten. — Ebenso aber steht es fest, dass beide zugleich in einer Zelle neben einander vorkommen, ja sogar die Amitose unmittelbar der Mitose eines Kerns nachfolgen kann. — Da nun aber die Annahme zweier principiell verschiedener progressiver Theilungsarten in einer Zelle, ja in einem Kern, an das Unmögliche grenzt, so bleibt nichts anderes übrig, als die Mitose allein als eine progressive, die Amitose aber als eine regressive Theilungs-, als eine Degenerationserscheinung zu erklären.

Das Vorkommen von Amitose und Mitose in einer Zelle neben einander und noch mehr in einem einzigen Kern auf einander spricht direct gegen den progressiven Charakter der Amitose und zwingt uns, sie als regressive, d. h. als Degenerationserscheinung aufzufassen. — Hiermit wäre ein Beweis für den degenerativen Charakter der Amitose erbracht.

Von diesem Standpunkte aus betrachtet, erscheint es nun aber nicht auffällig, ja selbstverständlich, wenn man in einer mehrkernigen Zelle neben in Mitose, d. h. in progressiver Theilung begriffenen Kernen auch amitotische, d. h. zu Grunde gehende, sich zersplitternde Kerne, und zwar in den verschiedenartigsten Combinationen, antrifft.

Zuletzt will ich nur noch erwähnen, dass ich die in meinen Präparaten gefundenen mehrkernigen Zellen, d. h. die Myeloplaxen, gleich van der Stricht und Flemming, entschieden von Leukocyten her ableite, da die Entwickelung ersterer aus letzteren von Schritt zu Schritt verfolgt werden kann. So ist es nicht verwunderlich, dass ihre Kerne, ebenso wie die Kerne der Leukocyten selbst, sich — im oben gedeuteten Sinne — theils progressiv mitotisch weitertheilen, theils regressiv amitotisch zerschnüren, d. h. degeneriren.

Endresultate.

1. Die Existenz einer gleich- und ungleichzeitigen mitotischen Theilung der einzelnen Kerne mehrkerniger Zellen ist festgestellt.

2. Nur die Mitose kann als eine progressive Theilungsform betrachtet werden; die Amitose aber muss für eine regressive Theilungs-, besser gesagt Zersplitterungsform, für eine Degenerationserscheinung des Kerns gehalten werden.

Zwingende Beweise hiefür sind:

a) Das Vorkommen von Mitose und Amitose neben einander in verschiedenen Kernen einer Zelle, d. h. in mehrkernigen Zellen.

b) Die sichere Beobachtung, dass bei einem einzigen Kern der Mitose unmittelbar Amitose nachfolgt.

Die Figuren sind sämmtlich bei Benutzung der Zeiss'schen achrom. homog. Immersion, Apert. 1,20, Ocular 4 und 160 mm Tubuslänge gezeichnet. — Erklärung im Text.

Zum Schlusse erfülle ich noch die angenehme Pflicht, meinem hochgeschätzten Chef, Herrn Prof. O. Pertik, für das mir gütigst überlassene Material und für die mir in vieler Hinsicht erwiesene Unterstützung besten Dank zu sagen.

Literatur.

1. Aoyama, Pathologische Mittheilungen. Dieses Archiv. Bd. 106.
2. Arnold, Beobachtungen über Kerne und Kerntheilungen in den Zellen des Knochenmarks. Dieses Archiv. Bd. 93. 1883.
3. Arnold, Ueber Kerntheilung und vielkernige Zellen. Dieses Archiv. Bd. 98.
4. Arnold, Altes und Neues über Wanderzellen, insbesondere deren Herkunft und Umwandlungen. Dieses Archiv. Bd. 132.
5. Baumgarten, Zeitschr. für klin. Med. Bd. 9 und 10.
6. Barfurth, Zur Regeneration der Gewebe. Arch. für mikr. Anat. Bd. 37.
7. Beltzow, Regeneration des Harnblasenepithels. Dieses Archiv. Bd. 97.
8. Claessen, Ein Beitrag zur Frage über die in Carcinomzellen gefundenen Einschlüsse. Beiträge zur pathol. Anat. und allgem. Pathol. Bd. 14.
9. Cornil, Sur la multiplication des cellules de la moelle des os par division indirecte dans l'inflammation. Arch. de Physiologie. T. 19. 1887.
10. Demarbaix, Division et dégénerescence des cellules géantes de la moelle des os. La Cellule. V. 1889.
11. Denys, La cytodiérèse des cellules géantes et des petites cellules incolores de la moelle des os. La Cellule. II. 1886.
12. Denys, Quelques remarques à propos du dernier travail d'Arnold sur la fragmentation indirecte. La Cellule. V. 1889.
13. Eberth, Ueber Kern- und Zelltheilung. Dieses Archiv. Bd. 67.
14. Eberth, Kern- und Zelltheilung während der Entzündung und Regeneration. Festschrift für Virchow. 1891. Bd. II.
15. Flemming, Ueber das Verhalten des Kerns bei der Zelltheilung und über die Bedeutung mehrkerniger Zellen. Dieses Archiv. Bd. 77.
16. Flemming, Beiträge zur Kenntniss der Zelle und ihrer Lebenserscheinungen. Arch. f. mikr. Anat. Bd. 16 und 18.

17. Flemming, Zellsubstanz, Kern- und Zelltheilung. Leipzig 1882.
18. Flemming, Neue Beiträge zur Kenntniss der Zelle. Arch. f. mikr. Anat. Bd. 29.
19. Flemming, Ueber Theilung und Kernformen der Leukocyten und über deren Attractionssphären. Arch. f. mikr. Anat. Bd. 37.
20. Flemming, Ueber Zelltheilung. Referat, Verhandl. der anatomischen Gesellschaft auf der Versamml. in München 1891.
21. Frenzel, Zur Bedeutung der amit. Kerntheilung. Biolog. Centralbl. 1891.
22. Frenzel, Die nucleäre Kernhalbirung. Arch. f. mikr. Anat. Bd. 39.
23. Fütterer, Ueber karyokin. Vorgänge in einem Riesenzellensarcom. Sitzungsberichte der phys.-med. Gesellsch. in Würzburg 1887.
24. Galeotti, Beiträge zum Studium des Chromatins in den Epithelzellen der Carcinome. Beitr. zur path. Anat. und allgem. Path. Bd. 14.
25. Geelmuyden, Das Verhalten des Knochenmarks in Krankheiten und die physiologischen Functionen desselben. Dieses Archiv. Bd. 105.
26. Goldmann, Eine ölhaltige Dermoidcyste mit Riesenzellen. Beitr. zur path. Anat. und allgem. Path. Bd. 7.
27. Hansemann, Ueber pathologische Mitosen. Dieses Archiv. Bd. 123.
28. Hansemann, Studien über die Specificität, den Altruismus und die Anaplasie der Zellen. 1893.
29. Hess, Ueber Vermehrungs- und Zerfallsvorgänge an den grossen Zellen in der acut hyperplastischen Milz der weissen Maus. Beitr. zur path. Anat. und allgem. Path. Bd. 8.
30. Klebs, Allgemeine Pathologie. Bd. II. 1889.
31. Kostanecki, Ueber Kerntheilung bei Riesenzellen, mit Beobachtungen an der embryonalen Säugethierleber. Anatomische Hefte. 1892.
32. Kölliker, Handbuch der Gewebelehre. 1889.
33. Kraus, Beiträge zur Riesenzellbildung in epithelialen Geweben. Dieses Archiv. Bd. 95.
34. Krompecher, Die mehrfache indirecte Kerntheilung. Wiesbaden 1895. Ungarisches Archiv für Medicin. Bd. 4. — Referat hierüber in: Verhandlungen der Anatomischen Gesellschaft auf der IX. Versammlung in Basel 1895. Vorläufige Mittheilung unter dem Titel: Die Mehrtheilung und deren Mechanik. Centralbl. für allgem. Path. und path. Anat. Bd. 5. 1894.
35. Krückmann, Ueber Fremdkörpertuberculose und Fremdkörperriesenzellen. Dieses Archiv. Bd. 138. Supplementheft.
36. Löwit, Ueber amitotische Kerntheilung. Biolog. Centralbl. XI. und Centralbl. f. allg. Path. 1. 1890.
37. Müller, Ueber celluläre Vorgänge in Geschwülsten. Dieses Archiv. Bd. 130.
38. vom Rath, Ueber die Bedeutung der amit. Kerntheilung im Hoden. Zoologischer Anzeiger. 1891.
39. Reinke, Untersuchungen über das Verhältniss der von Arnold be-

schriebenen Kernformen zur Mitose und Amitose. Inaug.-Diss. Kiel 1891.

40. Schottländer, Ueber Kern- und Zelltheilungsvorgänge in dem Endothel der entzündeten Hornhaut. Arch. f. mikr. Anat. Bd. 31. 1888.
41. Stroebe, Ueber Kerntheilung und Riesenzellenbildung in Geschwülsten und im Knochenmark. Beitr. zur path. Anat. und allgem. Path. Bd. 8.
42. Stroebe, Zur Kenntniss verschiedener cellulärer Vorgänge und Erscheinungen in Geschwülsten. Beitr. zur path. Anat. und allgem. Path. Bd. 11.
43. Van der Stricht, Le développement du sang dans le foi embryonaire. Arch. de biologie. T. XI. 1891.
44. Van der Stricht, Recherches sur la structure et de la division des cellules géantes. Verhandl. des X. internat. Congresses in Berlin.
45. Van Bambeke et van der Stricht, Caryomitose et division directe des cellules à noyau à noyau bourgeonnant à l'état physiologique. Verhandl. der anatom. Gesellsch. in München 1891.
46. Tornier, Das Knochenmark. Inaug.-Diss. Breslau 1890.
47. Treub, Sur la pluralité des noyaux dans certaines cellules végétales. Compt. rend. de l'acad. des sciences. 1879.
48. Vernon, Zur Beurtheilung der amit. Kerntheilung. Biolog. Centralbl. 1891.
49. Werner, Ueber Theilungsvorgänge in den Riesenzellen des Knochenmarks. Dieses Archiv. Bd. 106.
50. Ziegler, Ueber die Bedeutung der amit. Kerntheilung. Biolog. Centralbl. 1891.
51. Ziegler und vom Rath, Ueber amitot. Kerntheilung bei den Arthropoden. Biolog. Centralbl. 1891.

XIX.

Zur Regeneration der Uterusschleimhaut, insbesondere der Uterusdrüsen nach der Geburt.

(Aus dem Pathologischen Institut der Universität Berlin.)

Von P. Rathcke.

(Hierzu Taf. XI.)

Die Grundlagen unserer Kenntnisse von den in der Mucosa des puerperalen menschlichen Uterus stattfindenden Regenerationsvorgängen verdanken wir Friedländer[1]), welcher die alte, von Cruveilhier zuerst ausgesprochene, später von Heschl und Anderen vertretene Ansicht, dass die Innenfläche des Uterus post partum grösstentheils von Schleimhaut entblösst sei und gewissermaassen eine grosse Amputationsfläche darstelle, widerlegte, indem er nachwies, dass allenthalben, auch an der Stelle des ausgedehntesten Defects, nehmlich dem Sitz der Placenta, die Fundi der Uterusdrüsen persistiren, von denen dann die Regeneration ausgeht. So wichtig und förderlich diese Entdeckung für alle späteren Untersuchungen geworden ist, zu der Erkenntniss des Wesens des Vorganges und seiner Stellung zu den sonst im Körper vorkommenden physiologischen Regenerationen trug sie ebenso wenig bei, wie die Friedländer's Angaben im Wesentlichen bestätigenden und ergänzenden Arbeiten von Leopold[2]), Wyder[3]), Kundrat und Engelmann[4]) u. A. Das beweist die Neigung der genannten Autoren, der

[1]) Physiologisch-anatomische Untersuchungen über den Uterus. 1870. — Ueber die Innenfläche des Uterus post partum. Arch. f. Gynäkologie. Bd. IX.

[2]) Studien über die Uterusschleimhaut während Menstruation, Schwangerschaft und Wochenbett. Arch. f. Gynäkologie. Bd. XI und XII.

[3]) Wyder, Beiträge zur normalen und patholog. Histologie der menschl. Uterusschleimhaut. Arch. f. Gynäk. Bd. XIII.

[4]) Untersuchungen über die Uterusschleimhaut. Jahrbücher der Gesellschaft der Wiener Aerzte. 1873.

Regeneration der Uterusschleimhaut eine Ausnahmestellung gegenüber den übrigen physiologischen Regenerationen anzuweisen; Friedländer vindicirt ihr sogar einen pathologischen Charakter, indem er sie mit einer leichten Hautabschilferung vergleicht, bei welcher ausser der Epidermis und dem grössten Theile des Rete Malpighi auch das Corpus papillare der Cutis abgetrennt worden ist.

Diese Irrthümer bei der Deutung des im Princip durchaus richtig beobachteten anatomischen Vorganges finden ihre Erklärung in dem Umstande, dass das Wesen und die Bedeutung der Uterusdrüsen völlig unbekannt waren. Zwar bot die Art und Weise ihrer Entstehung — bekanntlich fehlen sie im Uterus der Neugebornen und entstehen erst später durch Ausstülpung des Uterusepithels — die Möglichkeit eines Verständnisses ihrer Function, indess wurde das Dunkel, das sie umhüllte, doch erst erhellt durch die Studien über das Vorkommen von Mitosen in den Drüsen. Die Beobachtung, dass im erwachsenen Menschen in den ächten Drüsen Mitosen fehlen, und dass sie selbst dort, wo sie vorkommen, nicht im Zusammenhang mit der Secretion stehen, veranlassten Bizzozero und Vassale[1]), die Lieberkühn'schen Krypten des Darms und die Uterusdrüsen, in denen fast immer Mitosen beobachtet werden, von den übrigen Drüsen des Körpers zu trennen. Eine genauere Untersuchung ergab, dass die Krypten gewissermaassen die Keimschicht des Darmepithels darstellen, dass ihre Function darin besteht, die auf der Darmschleimhaut fortwährend entstehenden Epitheldefecte durch Proliferation von Zellen, welche allmählich gegen die Oberfläche vorgeschoben werden, zu decken. Der Analogieschluss auf die Uterusdrüsen war damit gegeben und er führte endlich zu einer richtigen Auffassung der Regenerationsvorgänge. Damit war das Problem im Princip gelöst, aber noch harrte eine Reihe eng mit ihm verknüpfter Fragen der Erledigung, zu deren Beantwortung das schwer zu beschaffende menschliche Material nicht ausreichte.

Durch zahlreiche vergleichend-anatomische Untersuchungen, welche die Zeit von der ersten Anlagerung des Eies an die

[1]) Ueber die Erzeugung und physiologische Regeneration der Drüsenzellen. Dieses Archiv. Bd. 110. — Arch. f. mikr. Anat. 1889. Bd. 33. — Anatomischer Anzeiger. 1888.

Uterusschleimhaut bis zur Vollendung der Regeneration umfassten, wurden auch für ihre Lösung neue Gesichtspunkte gewonnen. Ich erwähne nur die Discussion über die Frage, ob den Uterusdrüsen, ausser der erwähnten fundamentalen Bedeutung für die Regeneration des Uterusepithels, auch für die Zeit der Gravidität eine wesentliche Aufgabe zufällt. Nach einer ziemlich verbreiteten, von Reichert[1]) zuerst ausgesprochenen Ansicht, sollten die wachsenden Chorionzotten in die Drüsen eindringen und auf diese Weise die Verbindung zwischen Ei und Uterus sich zu einer festeren gestalten. Demgegenüber hatte allerdings Virchow[2]) schon betont, dass er sich von dem Einwachsen der Chorionzotten in die offenen Drüsenlöcher nicht habe überzeugen können und dass die Verästelungen der Chorionzotten von dem Verhalten der Drüsen unabhängig seien. In demselben Sinne sprach sich Ercolani[3]) aus, indess die Entscheidung dieser schwierigen Frage wurde erst durch die Untersuchungen an Raubthieren gefördert, welche in diesem Punkte dem Menschen analoge Verhältnisse darbieten. Als gewichtigste Stimme gilt hier die Fleischmann's[4]), welcher früher mit Energie die Reichert'sche Ansicht für die Klasse der Raubthiere gegenüber Strahl[5]) verfochten hat, neuerdings aber zugiebt, dass die Zotten nicht von vornherein in die Drüsen hineinwachsen.

Uebereinstimmend mit diesen Befunden bei Thieren haben dann die neueren Untersuchungen von Keibel[6]), Kupffer[7]),

[1]) Reichert, Ueber die Bildung der hinfälligen Häute der Gebärmutter und deren Verhältniss zur Placenta. Müller's Archiv. 1848. — Beschreibung einer frühzeitigen menschl. Frucht. Abhandlungen der Berl. Akademie. 1873.

[2]) Virchow, Gesammelte Abhandlungen zur wissenschaftl. Medicin. 1856.

[3]) Ercolani, Mémoire sur les glandes utriculaires de l'utérus. Journal de l'anatomie et de la physiologie. 1868.

[4]) Fleischmann, Embryolog. Untersuch. Wiesbaden 1889, 1891, 1893. – Sitzungsberichte der Berl. Akad. 1891, 1892.

[5]) Strahl, Untersuch. über den Bau der Placenta. Arch. f. Anat. und Physiol. 1889, 1890. — Anatom. Anzeiger. 1889. — Sitzungsber. der Marburger Gesellschaft zur Beförderung der gesammten Naturwissenschaften. 1888, 1889, 1890. — Merkel und Bonnet, Anatom. Hefte. Bd. I—III. — Lüsebrink, Anatom. Hefte. 1892.

[6]) Anatom. Anzeiger. 1889. — Arch. f. Anatom. und Physiol. 1890.

[7]) Münch. med. Wochenschr. 1888.

Reinstein Mogilowa[1]) u. A. beim Menschen die Richtigkeit der Virchow'schen Ansicht bestätigt. Das wichtigste Ergebniss aber jener vergleichend-anatomischen Arbeiten ist die Feststellung der Thatsache, dass die Natur bei allen bisher untersuchten Species Einrichtungen trifft, um den nach der Geburt des Fötus in der Schleimhaut entstehenden Defect auf ein möglichst geringes Maass zu reduciren; auf die Frage, wie weit man die gewonnenen Resultate, ohne in den Fehler voreiliger Verallgemeinerungen zu verfallen, für die Betrachtung der Verhältnisse beim Menschen verwerthen kann, komme ich später zurück. Die besten Kenntnisse in dieser Beziehung besitzen wir durch die schönen Untersuchungen Fleischmann's[2]) und Duval's[3]) für die Ordnung der Nager, deren Ergebniss, die Ausschaltung des Eies aus dem Uteruslumen unmittelbar nach seiner Befestigung an die Schleimhaut und die Bildung der Ersatzlumina, die Erklärung geben für die Thatsache, dass bei den Nagern nach der Geburt ein Schleimhautdefect nur an der Placentarstelle besteht, der entsprechend der Form der Placenta — die Nagerplacenta gehört, wie die des Menschen, dem discoidealen Typus an — eine kreisrunde Beschaffenheit hat.

Ueber die Art und Weise, wie dieser Defect während des Puerperiums gedeckt wird, existiren nur wenige Untersuchungen, deren Resultate obendrein die erfreuliche Uebereinstimmung, welche bezüglich der erwähnten Vorgänge während der Gravidität unter den Autoren herrscht, durchaus vermissen lassen.

Einer der ersten, die der Frage näher traten, war Duval[4]). Im Anschluss an seine oben erwähnten Arbeiten über die Placentarentwickelung bei den Nagern studirte er auch die Regenerationserscheinungen post partum, und kam dabei zu einem eigenthümlichen Ergebniss. Er constatirte einen Gegensatz zwischen Kaninchen und Maus, bezw. Ratte. „Chez la lapine, la surface mise à nu était immédiatement recouverte par la muqueuse des parties circonvoisines, qui glissait sur la région mise à vif par

[1]) Dieses Archiv. Bd. 124.

[2]) a. a. O.

[3]) Le placente des Rougeurs. Journal de l'anatomie et de la physiologie. 1889, 1890, 1891, 1892. — Société de biologie. 1890. No. 37.

[4]) Journal de l'anatomie et de la physiologie. T. 27. 1891.

le depart du placenta et la recouvrait complètement. Chez le rat et chez la souris ce glissement n'a pas lieu.

Der entscheidende Punkt und der Grund für alle seine späteren Ausführungen ist der Umstand, dass er das „glissement" vermisst; „pour réparer la surface mise à nu il faudrait un glissement de la muqueuse u. s. w. Es ist nunmehr nöthig, dass die Defectstelle, „se revête d'une couche épitheliale de nouvelle formation". Letztere besteht in „l'arrivée de cellules émergeant du chorion muqueux à cette surface mise à nu et se transformant, une fois arrivées à la surface, en cellules épithéliales cylindriques". Um diese Beobachtung dem Leser plausibel zu machen, greift er zu einer entwickelungsgeschichtlichen Speculation, mit welcher man ja vielem Unwahrscheinlichen den Schein der Wahrheit verleihen kann: „l'utérus provient des canaux de Muller, et l'épithélium des canaux de Muller dérive de l'épithélium péritonéal, c'est-à-dire du mésoderme. Donc l'épithélium étant d'origine embryonnaire mésodermique, il est tout naturel qu'il puisse se séparer par transformation de cellules mésodermiques."

Diese Angabe Duval's steht erstens im Widerspruch zu dem für die Regeneration von Epitheldefecten gültigen Gesetz, wonach vor Eintritt der Regenerationserscheinungen (Mitosen) eine provisorische Bedeckung des Defects durch seitliches Vorschieben der Epithelien der Nachbarschaft geschieht, zweitens steht sie so sehr im Gegensatz zu den von Friedländer für den Menschen erwiesenen Thatsachen, dass sie, falls sie der Wahrheit entspräche, geeignet wäre, den Werth vergleichend-anatomischer Untersuchung für die Erforschung des Regenerationsproblems beim menschlichen Uterus in Frage zu stellen.

Kein Wunder, dass sich die übrigen Forscher gegen die Annahme der Beobachtung Duval's von vornherein sträubten. Indess eine ausführliche Widerlegung hat dieselbe bisher nicht erfahren. Barfurth[1]) war der erste, der sie als „auffallend" bezeichnete und Kiersnowski[2]) zu einer Untersuchung der Frage anregte. Das Material zu derselben bestand indess aus Uteris von Meer-

[1]) Ergebnisse der Anatomie und Entwickelungsgeschichte. 1891. S. 136.

[2]) Zur Regeneration des Uterusepithels nach der Geburt. Anatom. Hefte. Bd. IV. Heft 13.

schweinchen, Kaninchen und Raubthieren, war also für eine Widerlegung Duval's nicht absolut beweiskräftig. Strahl[1]) allein unterzog, wie Duval, Uteri von Mäusen der Untersuchung, doch förderte seine Arbeit nur einen Wahrscheinlichkeitsschluss. Er constatirt, dass Uebergangsformen zwischen Bindegewebszellen und Epithelien fehlen; andererseits beobachtet er, dass eine lebhafte Vermehrung der Epithelzellen der Nachbarschaft stattfindet. Er zieht aus diesen Erscheinungen den Schluss, dass der Epitheldefect an der Placentarstelle durch seitliches Vorschieben des Epithels über den epithelfreien Abschnitt bewirkt wird.

Nach alledem lag es nahe, als die medicinische Facultät der Universität Berlin in einer Preisaufgabe Untersuchungen an menschlichem und thierischem Material über die Regeneration der Uterusschleimhaut post partum, insbesondere das Verhalten der Uterusdrüsen forderte, nochmals die Vorgänge im puerperalen Uterus der Maus zum Gegenstand einer eingehenderen Betrachtung zu machen, zumal da mir seltneres Material nicht zur Verfügung stand.

Die vorliegende Untersuchung, welcher der Preis zuerkannt wurde, wurde während des Winters 1894/95 im pathologischen Institut der Charité angefertigt. Herrn Geh. Medicinalrath Prof. Dr. Virchow bin ich für die Erlaubniss, in seinem Institut arbeiten zu dürfen, und für die Ueberlassung des menschlichen Materials zu ehrerbietigstem Dank verpflichtet. Die Herren Assistenten des Instituts, insbesondere Herr Dr. Hansemann (jetzt Prosector des Krankenhauses am Friedrichshain), haben mich in liebenswürdigster Weise mit Rath und That unterstützt. Schliesslich gebührt mein ergebenster Dank dem Curatorium der Gräfin Louise Bose-Stiftung für die Ueberweisung einer namhaften Unterstützung zur Beschaffung meines thierischen Materials. Die Sammlung des letzteren wurde in der Weise vorgenommen, dass weisse Mäuse zu verschiedenen Zeiten nach der Niederkunft während der ersten drei Tage in Zwischenräumen von 4, bezw. 6 Stunden, dann bis zum achten Tage in Zwischenräumen von 12 Stunden getödtet wurden. Nachdem ich auf diese Weise eine continuirliche Reihe puerperaler Uteri erlangt hatte, suchte

[1]) Anatomische Hefte. Bd. III. Heft 3. 1894.

ich mir, da in den Arbeiten von Frommel[1]), Selenka[2]), Fleischmann[3]), Nusbaum[4]) und Duval[5]) die Angaben über das Verhalten der Uterusdrüsen während der Gravidität ziemlich mangelhaft sind, auch schwangere Mäuseuteri zu verschaffen, indem ich die Thiere paarweise zwei bis drei Tage lang zusammen sperrte und dann zu verschiedenen Zeiten tödtete. Zwar gelang es mir auf diese Weise nicht, eine lückenlose Reihe von Stadien der Gravidität zu bekommen, — die Strenge des vorjährigen Winters trägt die Schuld, dass zahlreiche Mäuse unnütz auf dem Altar der Wissenschaft geopfert wurden, — indess verfüge ich doch über eine Reihe von Präparaten, welche die wichtigsten Stadien der Gravidität veranschaulichen.

Die Technik der Untersuchung war folgende: Fixirung der noch lebenswarmen Uteri in angewärmter concentrirter Sublimat-Kochsalzlösung, Flemming'scher, Hermann'scher und Kleinenberg'scher Mischung, nachfolgende Härtung in Alkohol von steigender Concentration. Nach Einbettung in Paraffin wurde ein Horn des Uterus quer, das andere parallel zur Längsaxe, entsprechend der Ebene des Mesometriums, in Serienschnitte zerlegt. Dann Färbung in Hämatoxylin-Eosin, Saffranin und Boraxcarmin. Für die Präparate aus der Gravidität bewährte sich am besten die Kleinenberg'sche Mischung mit nachfolgender Stückfärbung in Boraxcarmin, für die puerperalen Uteri Fixirung in Sublimat und Färbung in Hämatoxylin-Eosin.

Gravidität.

Der Uterus der weissen Maus ist ein Uterus bicornis, er besitzt im ausgewachsenen Thier ungefähr die Grösse, in der ihn Fig. 1 darstellt. Seine beiden Hörner liegen zu beiden Seiten der Wirbelsäule und reichen vom kleinen Becken hinauf bis zu den Nieren, woselbst sie mit den an ihrer Spitze gelegenen

[1]) Zur Entwickelung der Decidua und Placenta bei Mäusen. Aerztliches Intelligenzblatt, Münchener med. Wochenschr. 1883.

[2]) Studien über Entwickelungsgeschichte der Thiere. Wiesbaden 1883.

[3]) a. a. O. 1893.

[4]) Zur Entwickelungsgeschichte der weissen Maus. Anatom. Anzeiger. 1890.

[5]) l. c. 1891.

Ovarien in dem die Niere umgebenden Fett enden. Medial sind sie in ganzer Ausdehnung durch das Mesometrium fixirt. Das Uteruslumen stellt einen schmalen Spalt dar, der excentrisch und zwar nach dem Mesometrium zu gelegen, zahlreiche Ausbuchtungen sowohl nach dem Mesometrium zu, als antimesometralwärts aufweist; ausserdem münden in das Lumen tubulöse Drüsen. Die letzteren liegen fast ausschliesslich auf der antimesometralen Seite (Fig. 2), wie es Frommel[1]) auch für den Uterus von Myotus murinus angiebt.

Die Schleimhaut besteht aus sternförmig verästelten Bindegewebszellen, deren Maschen dicht angefüllt sind mit Lymphzellen. Die Decke bildet ein einfaches Cylinderepithel, welches in gleicher Weise das Uteruslumen mit allen seinen Buchten und Drüsen auskleidet; in letzteren ist es meist etwas niedriger, als auf der freien Fläche. Lott[2]) giebt an, dass sowohl das Epithel des Lumens, wie das der Drüsen Flimmern trage, während Duval ausdrücklich erwähnt, dass er niemals Flimmern habe constatiren können.

Im ruhenden Uterus konnte ich ebenfalls nicht mit Sicherheit Flimmern sehen, wohl aber während der Brunst, d. h. bei einem Weibchen, in dessen Tuben sich Eier fanden. Hier konnte ich nicht nur am frischen, in Kochsalz zerzupften Epithel schöne Flimmerzellen in Action sehen, — eine Verwechselung mit Tuben- oder Vaginalepithel konnte ich ausschliessen, — sondern es zeigten auch die gehärteten Präparate auf der Schleimhaut einen schmalen, schwach gefärbten Saum mit knöspchenartigen Erhebungen.

Sollten die Beobachtungen am ruhenden Uterus auf Wahrheit beruhen, so müsste man einen Uebergang des einfachen Cylinderepithels in ein flimmerndes während der Brunst annehmen. Es wäre dies ja keine absonderliche Erscheinung, seitdem Duval und Wiett gezeigt haben, dass beim Frosch während der Brunst das Peritonäalepithel in der Gegend der Tuben Flimmern zeigt, die ausserhalb der Brunst fehlten, und seitdem Morau[3])

[1]) Ueber die Entwickelung der Placenta bei Myotus murinus. Wiesb. 1888.

[2]) Ueber das Flimmerepithel der Uterindrüsen. Untersuchungen aus dem Institute für Physiologie und Histologie in Graz. Leipzig 1870.

[3]) Des transformations épithéliales de la muqueuse du vagin de quelques rougeurs. Journal de l'anatomie et de la physiologie. 1889.

die interessanten Umwandlungen des Vaginalepithels zur Zeit der Brunst bei der Maus beschrieben hat.

Gelangen befruchtete Eier aus der Tube in das Cavum uteri, so gerathen sie in eine der antimesometralen Ausbuchtungen des Uteruslumens, in der sie dann wie in einer Tasche liegen. Wie meine Präparate beweisen, geht das Epithel dieser Tasche, so weit es mit der Oberfläche des Eies in Berührung kommt, zu Grunde, so dass das letztere schliesslich in einer Höhle liegt, deren Wände von den Bindegewebszellen der Mucosa gebildet werden. Nach dem Zugrundegehen des Epithels verwachsen die Wände des Ganges, welcher die Eihöhle mit dem Uteruslumen verband, und der Embryo steht nunmehr mit dem Uteruscavum in keiner Beziehung mehr. In der Umgebung des Embryo findet nunmehr in der antimesometralen Wand des Uterus ein äusserst lebhaftes Wachsthum der Mucosa statt, welches sowohl in einer Hypertrophie, wie in einer Hyperplasie der Mucosaelemente besteht, und welches bewirkt, dass die antimesometrale Uteruswand, entsprechend der Lage eines Embryo, buckelförmig in das Uteruslumen vorspringt.

Diese Verdickungen kann man schon von aussen erkennen. Sie stellen sich als Anschwellungen des Uterus dar, und wenn mehrere Eier zu gleicher Zeit vorhanden sind, — in meinem Falle barg das eine Horn 6, das andere 4 Eier, — verleihen sie dem Uterus schon jetzt ein perlschnurartiges Aussehen.

Für die Intensität der Proliferationsvorgänge spricht die Zahl der Mitosen: ich zählte mitunter bei starker Vergrösserung in einem Gesichtsfeld 10—20. Die Mucosazellen besitzen eine ovale oder polygonale Gestalt und einen runden oder ovalen Kern. Manche von ihnen sind sehr gross und haben bis zu 5 Kernen. Ebenso zeigen einzelne Mitosen eine ausserordentliche Grösse, wie man sie sonst nur bei Amphibien findet; man kann sie leicht schon mit schwacher Vergrösserung erkennen.

Durch diese Vermehrung der Bindegewebszellen werden die Drüsen mehr und mehr von der Höhle, in der das Ei liegt, abgedrängt.

Duval verweist auf eine Figur, welche den Prozess der Verdickung der antimesometralen Wand auf seiner Höhe darstellt, und bemerkt, dass jetzt keine Spur von Drüsen mehr zu finden

sei. Sie liegen indess zum Theil an der äussersten Grenze der Mucosa, dicht über der Muscularis, zum grössten Theil aber, dicht zusammengedrängt, in den zwischen den Anschwellungen befindlichen, nicht verdickten Partien der antimesometralen Wand (Fig. 3). Die Wucherung der letzteren schreitet vor, bis die Kuppe der Verdickung die mesometrale Wand des Uteruscavum berührt. An der Berührungsstelle degenerirt dann auf beiden Seiten das Epithel unter Erscheinungen des Kernzerfalls und Vacuolenbildung im Protoplasma. Auf diese Degenerationserscheinungen beziehe ich eine Bemerkung Frommel's in seiner Arbeit über die Deciduaentwickelung bei der Maus, die wie folgt lautet: „Die Basen der Zellen blähen sich auf, werden klar; in diesem hellen Protoplasma, das sich deutlich von dem mehrkörnigen unterscheidet, treten kleine nucleolenartige Körperchen auf, die sich durch Boraxcarmin sehr intensiv färben. Die Mutterkerne derselben Zelle, die in dem granulirten Protoplasma gelegen sind, das die dem Lumen zugewandte Hälfte der Epithelzelle einnimmt, haben an der Bildung dieser neuen Körper keinen Antheil, denn man sieht keine Karyokinesen an den Epithelkernen.“ Frommel deutete damals seine Beobachtung als freie Zellbildung und Uebergang von Epithelzellen in Deciduazellen. Genauere Mittheilungen, auf die er in seiner Arbeit verweist, lagen mir nicht vor; ich weiss also nicht, ob er noch an seiner Deutung festhält. Das letztere erscheint indessen wahrscheinlich, weil er auch in seiner Arbeit über Myotus murinus ähnliche Angaben macht. Nach meiner Ansicht kann über den degenerativen Charakter des Vorganges kein Zweifel bestehen; dafür sprechen die unregelmässigen Contouren der vermeintlichen Nucleolen und das thatsächliche Verschwinden des Epithels. — Unmittelbar nach der Degeneration der trennenden Epithellagen verschmilzt die antimesometrale mit der mesometralen Uteruswand, so dass die Continuität des Uteruslumens nur an den Seiten durch breite, flache, mit Epithel ausgekleidete Schläuche unterhalten wird (Fig. 4). — Dieser Zustand erhält sich nur kurze Zeit, denn alsbald schnürt sich die ursprüngliche Basis der Verdickung von der antimesometralen Wand ab, so dass nunmehr der Embyro mit der mesometralen Wand fest verbunden ist, während antimesometralwärts das Uterus-

lumen wieder continuirlich vom Ostium tubae bis zur Vagina verläuft.

Die Abschnürung erfolgt an der äussersten Grenze der Decidua, so dass die gesammte, in der oben beschriebenen Weise durch Wucherung der Mucosaelemente entstandene Zellmasse im Zusammenhang mit dem Embryo verbleibt und ihn als Reflexa umgiebt, während auf der antimesometralen Wand eine dünne Schicht unveränderter Mucosa mit den an die Muscularis herangedrängten Drüsen zurückbleibt. Während sich nun auf der mesometralen Seite die Placenta entwickelt, schwindet die Reflexa fast vollständig, so dass sich schliesslich folgender Befund darbietet.

Das ganze Uteruslumen ist bis auf den Sitz der Placenta mit intactem Epithel ausgekleidet. Entsprechend der Zahl der Embryonen ist das Cavum durch ringförmig gegen das Lumen vorspringende Schleimhautfalten in Eikammern getheilt. In die letzteren hinein hängen die mesometral durch die Placenta befestigten Eisäcke. Drüsen finden sich in den Schleimhautsepten und in der antimesometralen Wand (Fig. 5); je mehr der wachsende Embryo indess den Uterus ausdehnt, um so grössere Schwierigkeit bereitet ihr Auffinden.

Ueber ihren Verbleib kann kein Zweifel bestehen, sie werden zur Vergrösserung der Epitheloberfläche verwendet. Die letztere zeigt nehmlich zahlreiche Buchten und Falten von wechselnder Höhe und Tiefe, wie wenn ein gefaltetes Tuch geglättet wird.

Am Ende der Gravidität finden sich nirgends Drüsen, die Epitheloberfläche ist allenthalben glatt.

Puerperium.

Mein I. Präparat ist ein Uterus inter partum. Er entstammt einer unnatürlichen Mutter, welche die Jungen, sobald sie geboren waren, auffrass. Der alsbald ausgeführte Kaiserschnitt förderte neben zwei lebenden Jungen den kreissenden Uterus.

Der letztere war auf der antimesometralen Seite durch einen Längsschnitt eröffnet worden, worauf sich die Wandungen alsbald auf ein Drittel ihrer früheren Ausdehnung retrahirt

hatten. Sie liegen jetzt zu beiden Seiten der Placenta und bilden zahlreiche, in das Lumen vorspringende Schleimhautfalten, welche von einem hohen Cylinderepithel bekleidet sind; am Rande der Placenta endet dieses Epithel mit scharfer Grenze. Schon jetzt kann man an demselben Erscheinungen çonstatiren, die später in viel stärkeren Graden zur Beobachtung kommen und die als Amitose aufzufassen sind. Zwischen den gewöhnlichen schmalen Cylinderzellen liegen andere von grösserem Volumen, leicht unterscheidbar von ihren Nachbarn durch die hellere Färbung des Protoplasmas und die viel dunklere ihres Kerns (Fig. 6). Manche haben semmelförmige, andere zwei Kerne, ferner findet man zwei an einander liegende Zellen mit intensiv gefärbten, kleinen Kernen u. s. w., aber nie sieht man die für die indirecte Kerntheilung charakteristischen Stadien des Monaster, der Metakinese u. s. w. Ueber die Frage nach der Bedeutung der Amitose sind ja die Acten noch nicht geschlossen (man vergleiche Flemming's Referat in den Ergebnissen der Anatomie und Entwickelungsgeschichte 1893). Die Mehrzahl der Forscher neigt zu der Ansicht, dass bei Wirbelthieren allein die mitotischen Theilungen zur Neubildung normaler und lebensfähiger Zellen führen, die Amitosen dagegen theils nur vermehrte Kerne, theils, wenn Zelltheilungen folgen, kein lebensfähiges Material, liefern. In meinem Falle erblicke ich in ihr nicht das erste Zeichen der Regeneration, sondern halte sie für einen degenerativen Vorgang.

Die Placenta besass an diesem Präparat einen Durchmesser von 3—4 mm und zeigt in den der Muscularis nahen Partien zahlreiche grosse Blutextravasate, ihre Lösung stand also unmittelbar bevor. Nimmt man an, dass auch die Placentarstelle, nach Lösung der Placenta durch Contraction des Uterus, sich um zwei Drittel ihrer Ausdehnung verkleinert, so bleibe als Epitheldefect nach der Geburt nur eine kreisrunde Stelle von 1, höchstens 2 mm Durchmesser.

Man hat auch den experimentellen Beweis für den geringen Umfang des Epitheldefects bei Nagern post partum erbringen wollen, indem man pathogene Bakterien in die frisch entbundenen Uteri einführte und nachwies, dass nie eine Infection eintrat. Für den, der die Thiere einmal bei ihren Selbstentbindungen

beobachtet hat, bedurfte es dieser Experimente nicht, denn sie stellen sie selbst am eigenen Leibe an. Bei Ratten und Mäusen besteht die erste Thätigkeit nach der Geburt eines Fötus mit der Placenta darin, dass sie mit der Schnauze tief in die Vagina eingehen um das hervorsickernde Blut aufzulecken. Da sie dies wenig aseptische Verfahren bei einer Geburt unter Umständen 8—10mal, bei völlig erweitertem Muttermund, ausüben, so wäre eine Autoinfection unvermeidlich, wenn die Epitheldefecte nicht eine äusserst geringe Ausdehnung besässen.

II. Präparat. 2 Stunden post partum. (6 Junge.)

Der stark durchfeuchtete und geröthete Uterus ist ungefähr dreimal so gross wie im ruhenden Zustand. Entsprechend der Zahl der Eikammern zeigt das eine Horn 4, das andere 2 Anschwellungen (Fig. 7). Die stark gewulstete Schleimhaut sendet zahlreiche Falten in das Lumen hinein, welche nur an der Placentarstelle fehlen. Diese Wulstung und Faltung ist die Folge der Raumbeschränkung, welche die, in der oben beschriebenen Weise während der Gravidität vergrösserte Schleimhautoberfläche durch die Contraction der Muscularis erfahren hat. Mikroskopisch zeigen die Falten auf ihrer Höhe zahlreiche Buchten von wechselnder Tiefe.

Die Schleimhaut ist allenthalben blutig infiltrirt und zeigt erweiterte Gefässe, am stärksten an der Placentarstelle. Die letztere ist nicht von Epithel bedeckt, doch liegt nicht die ganze ursprüngliche Insertionsfläche der Placenta frei. Die Randzone des Defects, sowie der an sie grenzende Theil der intacten Epitheloberfläche haben sich in Form einer Falte bei der Contraction auf die peripherischen Partien der Placentarstelle hinaufgeschlagen (Fig. 8), so dass Wundfläche an Wundfläche zu liegen kommt. Durch diesen Vorgang wird der Defect um ein Beträchtliches verkleinert. Nach dem Lumen zu ist die Falte natürlich mit Epithel überzogen. Das letzere wird, je näher es dem Defect liegt, um so niedriger. Man gewinnt den Eindruck, als ob sich die Epithelzellen gegen den Defect vorschieben. Meine Figur 9, welche diesen Vorgang darstellt, stimmt mit Kiersnowski's Fig. 2, welche denselben Prozess bei Cavia cobaya veranschaulicht, fast genau überein. Im Uebrigen zeigt

das Epithel des Lumens nur an wenigen Stellen normale Verhältnisse. Einzelne Zellen ragen über die anderen vor, so dass der Rand nach dem Lumen zu nicht gleichmässig, sondern wellenförmig verläuft. Mitunter sind Zellen ausgefallen und liegen im Lumen verstreut neben Protoplasmaschollen, rothen und farblosen Blutkörperchen. — Beiläufig erwähnt seien hier der Uterus einer Katze und eines Kaninchens unmittelbar post partum, in beiden fand sich ein Epitheldefect nur an der Placentarstelle.

III. Präparat. 4 Stunden post partum. (8 Junge.)

Zeigt im Grossen und Ganzen dieselben Verhältnisse wie das vorige. Die grossen blasigen Mucosazellen, welche man noch im vorigen Präparat in der Placentarstelle constatiren konnte, gehen in Menge zu Grunde, das Stroma der Mucosa weist zahlreiche Lücken auf. Ausser an dieser Stelle findet man jetzt auch zwischen den Epithelzellen zahllose Leukocyten, wie es Eberth[1]) bei seinen Studien über Entzündung und Regeneration beobachtete.

IV. Präparat. 6 Stunden post partum. (4 Junge.)

Die Contraction des Uterus ist weiter vorgeschritten, dementsprechend hat die Faltenbildung zugenommen. Die Falten hängen über die Placentarstelle weg und schliessen dieselbe vom Lumen ab (Fig. 10). Neu sind zahlreiche Vacuolen in den Epithelzellen und ganz vereinzelte Mitosen. Den letzteren möchte ich eine allgemeinere Bedeutung nicht beimessen, da sie im folgenden Präparat fehlten.

V. Präparat. 12 Stunden post partum. (7 Junge.)

Dieses Präparat bietet den die ganze Regenerationsfrage bei der Maus im Princip entscheidenden Befund. Die Mucosafalte, welche sich in der oben beschriebenen Weise auf die Placentarstelle hinaufgelegt hatte, ist auch jetzt noch von derselben durch einen feinen, mit Blut und Detritus zum Theil erfüllten Spalt getrennt. Aber während in Präparat II das Epithel der Falte, nach dem Defect zu allmählich platter werdend, mit dem

[1]) Kern- und Zelltheilung während Entzündung und Regeneration. Festschrift für Virchow. Bd. II.

Rand derselben scharf aufhört, hat es sich jetzt auf den noch freiliegenden Theil des Defects hinübergeschoben (Fig. 11). Auf der Mehrzahl der durch eine Eikammer gelegten Serienschnitte findet man die ganze Placentarstelle von einer mit dem Epithel der Nachbarschaft in continurlichem Zusammenhang stehenden Zellenlage gegen das Lumen abgeschlossen. In wenigen Schnitten zeigt die Zellenlage über der Mitte des Defects eine schmale Lücke, durch welche die von der Placentarstelle abgestossenen nekrotischen Gewebspartien und Blut in das Uteruslumen hinein gelangen. Diese Verschiedenheit der Befunde findet ihre Erklärung in der Richtung der Schnitte (Fig. 12). Damit ist die Gültigkeit des von Klebs[1]), Peters[2]) u. A. gemachten Beobachtung, dass bei Epitheldefecten vor Eintritt der eigentlichen Regenerationserscheinungen (Mitosen) eine provisorische Bedeckung des Defects durch seitliches Vorschieben der Epithelien der Nachbarschaft geschieht, auch für den puerperalen Mäuseuterus bewiesen und der Duval'schen Hypothese der Boden entzogen.

Dass die Erhaltung jener zarten Epithellage im gehärteten Präparat eine gute Fixation voraussetzt, bedarf keiner Auseinandersetzung und so erklärt es sich wohl, dass sie Duval entging, denn er hat seine Uteri nicht selbst fixirt, sondern bezog sie in gehärtetem Zustande von anderer Seite.

Im Uebrigen zeigt das Präparat einen weiteren Fortgang der Degenerationserscheinungen. Auch hier findet man zahllose Lymphzellen zwischen den Epithelzellen. Durch ihren Verlust wird die Mucosa äusserst zellarm, sie besteht fast nur aus fixen Bindegewebszellen und in Folge dessen entsteht ein Missverhältniss zwischen der Oberfläche, deren das Epithel als Unterlage bedarf, und dem Raum, den ihm die Mucosa bietet. Die ursprünglich dicken, in das Lumen vorspringenden Falten werden schmäler und besitzen nur ein dünnes Bindegewebsgerüst. Die Folgen dieses Missverhältnisses bestehen einerseits darin, dass zahlreiche Epithelzellen von ihrer Unterlage abgedrängt werden, sie ragen über die anderen hervor oder liegen abgestossen im

[1]) Die Regeneration des Plattenepithels. Archiv für experiment. Pathol. III.
[2]) Ueber Regeneration des Epithels der Cornea. Dissert. Bonn 1885.

Lumen, andererseits in vielfach modificirten Einstülpungen des Epithels. Die letzteren stellen auf Querschnitten weite, mit Epithel ausgekleidete Hohlräume dar, daneben finden sich aber solche viel kleineren Calibers (Fig. 13). Während die grossen vergängliche Bildungen sind, welche nach Aufhebung des Missverhältnisses zwischen dem Epithel und seiner Unterlage wieder verschwinden, sind die kleinen als neu sich bildende Drüsen anzusehen. Als solche hat sie auch Strahl in seiner Arbeit erkannt, man findet sie von jetzt ab in allen Präparaten in verschiedenen Stadien der Entwickelung.

VI. Präparat. 18 Stunden post partum.

In diesem Präparat haben die Degenerationsprozesse bereits den Höhepunkt überschritten und sind im Rückgang begriffen. Durch den Ausfall zahlreicher Epithelzellen ist für die restirenden Elemente Platz geschaffen. Die Falten sind im Schwinden begriffen, zahlreiche Drüschen sind neu entstanden.

Auf der Placentarstelle ist die Epithellage jetzt fest mit ihrer Unterlage verklebt. Die Mucosa zeigt nur noch an der Placentarstelle erweiterte Gefässe und Extravasate. Im Uebrigen ist die blutige Infiltration in der Resorption begriffen, man sieht, worauf auch Strahl aufmerksam macht, Lymphzellen mit Trümmern rother Blutkörperchen beladen, überhaupt ist die Schleimhaut wieder reicher an Lymphzellen.

Mitosen finden sich vereinzelt in den neuentstandenen Drüschen.

VII. Präparat. 24 Stunden post partum.

Nur wenige kurze dicke Falten springen in das Uteruslumen vor. Mitosen in den Drüsen und auf der Oberfläche spärlich.

VIII. und IX. Präparat. 30 und 36 Stunden post partum.

Die Falten sind zum grossen Theil verschwunden. Das Uteruslumen stellt eine weite Höhle dar; das sie auskleidende Epithel ist nicht mehr cylindrisch, sondern cubisch, denn die umfangreichen Epitheldegenerationen auf der einen und die fortschreitende Drüsenbildung auf der anderen Seite bewirken eine derartige Vergrösserung der zu deckenden Unterlage, dass

sich das Epithel abplatten muss, um den an dasselbe gestellten Anforderungen zu genügen.

Mitosen in den Drüsen und auf der Oberfläche zahlreicher als im vorigen Präparat.

X. Präparat. 48 Stunden post partum.

Das eine Horn des schon stark contrahirten Uterus wurde in concentrirter Sublimatlösung, das andere in Hermann'scher Flüssigkeit fixirt. Das erstere bietet folgenden Befund. In Folge der Contraction des Uterus und der zunehmenden Infiltration der Mucosa mit Lymphzellen stellt das Lumen nicht mehr eine weite Höhle, sondern einen schmalen Spalt mit mehreren Ausbuchtungen vor. Derselbe ist allenthalben mit hohen Cylinderzellen ausgekleidet, welche folgende Eigenthümlichkeit zeigen. Die Kerne derselben, welche für gewöhnlich in der Mitte der Zelle liegen, sind in die Zellkuppen verlagert, so dass zwischen dem Basalsaum und der Kernreihe ein breiter Protoplasmasaum sichtbar ist. Diese Kernverlagerung ist von H. Virchow[1]) bei der Rückbildung des Dottersacks als Degenerationserscheinung des Epithels beschrieben worden und Kiersnowski, welcher sie im Uterusepithel post partum beobachtete, deutet sie in demselben Sinne.

Ich sah sie in meinen Präparaten während der Zeit, wo die Degeneration des Epithels eine bedeutende war, also während des ersten Tages selten. Vom zweiten Tage an aber vermisse ich sie bis zur Vollendung der Regeneration in keinem Präparat. Ich schliesse mich der Auffassung Hansemann's[2]) und Reinke's[3]) an, welche die gleiche Erscheinung in den Basalzellen der menschlichen Epidermis, den Darmepithelien der Maus u. s. w. beobachteten und in ihr eine Vorbereitung der Zelle zur Karyokinese erblicken. Hansemann hält diese Kernwanderung für eine constante Eigenschaft aller deutlich bipolaren Zellen.

Die Berechtigung meiner Deutung erhellt aus der ungemein grossen Zahl von Mitosen, welche sich sowohl auf der Oberfläche,

[1]) Der Dottersack des Huhns. Festschrift für R. Virchow. Bd. I.

[2]) Ueber Zelltheilung in der menschl. Epidermis. Festgabe für Virchow von seinen Assistenten. 1891.

[3]) Untersuchungen über das Verhältniss der von Arnold beschriebenen Kernformen zur Mitose und Amitose. Dissert. Kiel 1891.

wie in den Drüsen findet. Die Drüsen schlängeln sich. — In dem nach Hermann behandelten Präparat hat sich das Epithel in ganzer Ausdehnung von seiner Unterlage abgehoben, eine Erscheinung, die in mangelhafter Fixation ihren Grund hat. Auf dieselbe Ursache führe ich den Befund zurück, welchen Strahl's Abbildung eines Mäuseuterus am 3. Tage post partum darbietet. Um diese Zeit ist ein Defect auf der Placentarstelle nicht mehr zu constatiren. Ausserdem vermisse ich in jener Abbildung die für die Placentarstelle so charakteristischen Extravasate.

An letzteren allein kann man in der Folgezeit den Sitz des ehemaligen Defects erkennen, bis auch sie, unter der bekannten Erscheinung der Umwandlung des Blutfarbstoffs in Pigment, resorbirt werden. Im Uebrigen bieten die folgenden Präparate nichts Besonderes. Neben massenhaften Mitosen findet man im Epithel noch Vacuolen u. s. w., aber die Degenerationserscheinungen verlaufen in milderer Form.

Alles in Allem findet man am 6.—7. Tage die Regeneration vollendet. Das Lumen des Uterus hat seine frühere Form wiedererlangt, das alte Epithel ist zum grössten Theil durch neues ersetzt, die ehemaligen Placentarstellen sind nur noch durch winzige Pigmentflecke gekennzeichnet.

Resultate.

1. Die Uterusdrüsen der Maus sind einfache Epitheltaschen. Dementsprechend werden sie während der Gravidität zur Vergrösserung der Schleimhautoberfläche verwandt und bilden sich nach der Geburt neu.

2. Unmittelbar post partum besteht ein Epitheldefect nur an der Placentarstelle.

3. Die Regeneration wird damit eingeleitet, dass die Peripherie des Defects und die an ihn grenzende Partie des Epithels sich in Form einer Falte auf die Placentarfläche legt und einen Theil derselben deckt. Alsdann schiebt sich das Epithel dieser Falte von allen Seiten über die Placentarstelle hinüber.

4. Der grösste Theil des Uterusepithels degenerirt unter Erscheinungen der Amitose, Vacuolenbildung, Kernverlagerung u. s. w. Die Lymphzellen der Mucosa wandern zum grössten Theil durch das Epithel und gehen im Lumen zu Grunde.

5. Der persistirende Rest der Epithelien vermehrt sich durch mitotische Theilung und kleidet als neues Epithel das Lumen aus. Die Mucosa erlangt durch Einwandern neuer Lymphzellen ihre frühere Beschaffenheit wieder.

Ich komme nun zu den Ergebnissen meiner Untersuchungen am Menschen. Dieselben bieten aus dem Grunde nicht viel Neues, weil die Schwierigkeit, frisches, nicht pathologisches Material zu erhalten, welche bisher die endgültige Lösung der Regenerationsfrage unmöglich gemacht hat, auch mir im Wege stand. Zu wie groben Irrthümern und Missverständnissen Untersuchungen an nicht einwandsfreiem Material führen können, zeigen die Arbeiten Williams'[1]), der auf Grund eines pathologischen Materials wieder die alte, von Friedländer widerlegte Cruveilhier'sche Auffassung der Regeneration zu beleben suchte. —

Mir standen, abgesehen von zahlreichen normalen, menstruellen und pseudomenstruellen Uteris zur Verfügung 4 gravide (3., 6., 7. Monat), 19 puerperale (2 Stunden bis zum 51. Tag post partum), ausserdem 2 Uteri bei interstitieller, bezw. Tubengravidität.

Absolut einwandsfrei waren davon: 1) die nicht puerperalen Uteri, 2) von den 19 puerperalen 5 und zwar 2 Stunden post partum (Eklampsie), 2 Tage post partum (Eklampsie), 8 Tage post partum (Phthise), 16 Tage post partum (Sarcoma colli), 51 Tage post partum (Phthise).

Die übrig bleibenden 14 pathologischen puerperalen Uteri unterscheiden sich noch insofern unter einander, als 5 von ihnen Fällen von Pyämie entstammten (12, 14, 24, 29, 49 Tage post partum). Die letzteren konnten deshalb zur Untersuchung herangezogen werden, weil von verschiedenen Seiten gemachte Beobachtungen lehren, dass bei ihnen nur der zeitliche Verlauf, nicht der Modus der Regeneration verändert ist. Dementsprechend fand ich das Endometrium bei einer Person, die 29 Tage post partum an Pyämie zu Grunde ging und bei der beide Parametrien eitrige Infiltration und Thrombosen zeigten, wieder zum grössten

[1]) John Williams, Uterus. Obstet. Journ. Gt. Brit. and Ireland. 1875. II and III. — Vergl. auch die Kritik von Minot in seinem Lehrbuch der Entwickelungsgesch. Leipzig 1894. S. 5.

Theil mit Cylinderepithel ausgekleidet. Auf die noch verbleibenden 11 Uteri, deren Endometrium mehr oder minder eitrig infiltrirt war, musste verzichtet werden, denn die Studien über das Vorkommen von Mitosen lehren, dass in Geweben, welche sich im Zustande der Phlegmone befinden oder mit Leukocyten überschwemmt sind, Mitosen gänzlich verschwinden[1]), bei ihnen konnte also von einer eigentlichen Regeneration keine Rede sein. — Was nun die einzelnen Präparate betrifft, so wären zunächst die graviden Uteri zu betrachten, deren Untersuchung vorgenommen wurde, behufs Studium des Verhaltens der Uterusdrüsen während der Gravidität.

Der erste derselben bietet einen interessanten Befund. Er entstammte einer Person die wegen profuser Blutung aus der Vagina in der Nacht vom 16. zum 17. December 1894 in die Charité gebracht wurde, aber schon während der Aufnahme starb. Die Section, welche am anderen Morgen, etwa 10 Stunden post mortem, ausgeführt wurde, ergab einen breiten, offenbar mit einem stumpfen Instrument verursachten Riss in der linken Scheidenwand, dicht unter der Portio, der durch das linke Parametrium bis in die Bauchhöhle führte. Tod durch Verblutung.

Die Portio war eng, verschlossen; der Uterus vollkommen intact, entsprach in seiner Grösse etwa dem 3.—4. Monat der Gravidität. Bei Eröffnung derselben fand sich ein Fötus von 18 cm Länge, die Placentarstelle von etwa Thalergrösse sass an der hinteren Wand, Eihüllen und Reflexa wohl erhalten. Die Uterusschleimhaut etwa 1 cm dick, war von graurother Farbe und so weicher, zerfliessender Consistenz, dass sie ohne vorherige Härtung nicht geschnitten werden konnte, es wurde daher der Uterus in toto in Alkohol, dem etwas Formalin zugesetzt wurde, gehärtet. Nachdem die Härtung gelungen war, wurden Stücke der Schleimhaut ausserhalb und innerhalb der Placentarstelle in Photoxylin eingebettet und geschnitten.

Am gehärteten Präparat lassen sich bei schwacher Vergrösserung an der Mucosa zwei scharf von einander sich absetzende Schichten unterscheiden, eine obere compacte, nur

[1]) Hansemann, Karyokinese und Cellularpathologie. Berl. klin. Wochenschrift. 1891. No. 42.

durchsetzt von wenigen, schmalen Drüsenausführungsgängen, und eine untere spongiöse, welche zahlreiche weite Räume von unregelmässiger Form aufweist. An der Placentarstelle ist von der compacten Schicht nichts mehr zu sehen, die Zotten reichen bis an die spongiöse heran. Die Oberfläche der Mucosa ist bedeckt von einem würfelförmigen Epithel, welches nur an der Placentarstelle fehlt. Dasselbe setzt sich in die Drüsenausführungsgänge fort und kleidet die Räume der spongiösen Schicht aus. Diese Räume sind als erweiterte Drüsen aufzufassen. In ihren Hohlräumen liegt, was auch Minot[1]) angiebt, neben Blut und Deciduazellen eine fein granulirte Substanz, welche Kernfarben nur wenig annimmt. Sie findet sich besonders in den Räumen, deren Epithelbekleidung sich zum Theil von der Wand abgelöst hat, ausserdem in den Drüsenausführgängen, die zuweilen vollständig mit ihr erfüllt sind. Aus ihnen gelangt sie auf die Oberfläche der Mucosa, und man findet sie dann zwischen Reflexa und Uterusepithel oder an der Placentarstelle zwischen Mucosa und Zotten. Diese fein granulirte Substanz ist von hohem Interesse, weil sie möglicherweise in Beziehung gebracht werden muss zu dem eigenthümlichen Befund, den ich im Folgenden beschreiben werde.

Schon bei schwacher Vergrösserung erkennt man, dass die Drüsen sowohl in ihrem erweiterten Theil, wie in den Ausführgängen in verschiedenem Grade angefüllt sind mit glänzenden, theils runden, theils in unregelmässige Klumpen zusammengeballten oder wurstförmigen Körpern, deren Grösse schwankt von eben mit Immersion sichtbaren Kügelchen bis zu, den Hohlraum einer Drüsen fast vollständig erfüllenden Klumpen (Fig. 14). Sie zeichnen sich durch ihr eigenartiges Verhalten gegenüber verschiedenen Farbstoffen aus. In ungefärbtem Zustande glasig durchscheinend, nehmen sie bei Hämatoxylin-Eosinfärbung eine zarte Eosinfarbe an. Behandlung mit Jodjodkalium übt keine specifische Wirkung auf sie aus, um so intensiver reagiren sie bei Färbung der Präparate mit dem Gieson'schen Säurefuchsin-Pikrinsäuregemisch auf Säurefuchsin. Letzteres verleiht ihnen eine intensiv rothe Farbe. Bei Färbung nach Gram — Vorfärbung

[1]) Lehrb. der Entwickelungsgeschichte. S. 18.

mit Boraxcarmin, dann Anilinwassergentianaviolett, Jodjodkalium, Anilinöl, Xylol — färben sie sich violett, so dass man sie überall leicht auch als feinste Kügelchen erkennen kann.

Was ihre Lage betrifft, so entspricht sie genau der Vertheilung jener fein granulirten, oben beschriebenen Substanz. Dass sie in grossen Mengen in den Drüsen liegen, habe ich bereits erwähnt, ebenso aber finden sie sich auch zwischen Reflexa und Uterusepithel und auf der Placentarstelle zwischen Mucosa und dem nächstliegenden Theil der Zotten.

Ueber die Art und Weise ihrer Entstehung vermag ich Sicheres nicht auszusagen, insbesondere vermag ich die Frage, ob sie einen intracellulären Ursprung haben oder vielleicht ein Umwandlungsprodukt jener fein granulirten Substanz darstellen, nicht zu entscheiden. Meine Bilder sprechen mehr für das letztere, denn in ihrer feinsten Form, als eben sichtbare Kügelchen, lagen sie regellos in jener Substanz verstreut. Was den Ursprung der letzteren betrifft, so kämen entweder die Drüsenepithelien oder die Deciduazellen in Frage. Eine Beziehung zwischen den Drüsenepithelien halte ich für möglich, aber nicht wahrscheinlich, denn obgleich diese Substanz in allen Schnitten in grossen Massen vorhanden war, fanden sich doch die Drüsenepithelien grösstentheils vollkommen intact. Ein Ursprung aus ihnen allein ist also auszuschliessen. Eher könnte man einen Zusammenhang mit den Deciduazellen annehmen. Wie erwähnt, fanden sich letztere in verschiedenen Stadien der Degeneration in den Drüsenräumen verstreut. Der ganze Vorgang wäre dann als analog zu denken dem, welchen v. Recklinghausen[1]) als charakteristisch für die hyalinen Substanzen in folgender Weise schildert:

„Die Umwandlung des Zellprotoplasmas zum Hyalin erfolgt der Art, dass die zellige Textur, die Sonderung in einzelne Zellen, aufgehoben wird, dass, mit anderen Worten, ein Zusammenschweissen der Bestandtheile benachbarter Zellen stattfindet. Die übrigen Baustoffe der Zelle, die verschiedenartigen Körnchen des Zellprotoplasmas, namentlich aber die Zellkerne gehen ver-

[1]) Handb. der allg. Pathologie des Kreislaufs und der Ernährung. Stuttgart 1883.

loren, sind jedenfalls in der hyalinen Substanz für gewöhnlich nicht vorhanden, höchstens als nebensächliche Einschlüsse (Fig. 14) aufzufinden."

Diese Analogie führt zu der Frage, welche Stellung die von mir beschriebenen Körper zur grossen Gruppe der hyalinen Substanzen einnehmen, insbesondere ob sich auffallende Aehnlichkeit zwischen ihnen und einer bestimmten Form der hyalinen Degenerationserscheinungen auffinden lassen. Am meisten erinnern sie nach ihrem Verhalten zu den oben genannten Farbstoffen und nach ihrer äusseren Form an die zuerst von Flemming in den Keimcentren normaler Lymphdrüsen beobachteten und mit dem nichts präjudicirenden Namen „tingible Körper" belegten Körper. Dieselben sind dann von Russel[1]), Cazin[2]), Firket[3]), Deau[4]), Touton[5]), Klien[6]), Seiffert[7]) bei den verschiedensten pathologischen Prozessen, als Tumoren, syphilitischen Affectionen, chronischen Entzündungen u. s. w., gefunden worden und beinahe jeder Autor hat ihnen eine andere Deutung gegeben, vom „fettassimilirenden Altmann'schen Granulum" an, bis zum Russel'schen Krebsparasiten, ein Zeichen für das Dunkel, das über ihrem Wesen schwebt.

Was schliesslich die Beziehung des von mir Beobachteten speciell zu den im graviden Uterus bereits bekannten Degenerationen hyaliner Natur angeht, so muss ich mir auch hier ein sicheres Urtheil versagen, da die letzteren selbst ihrem Wesen nach zu wenig erforscht sind[8]).

An den Uteris aus der späteren Zeit der Gravidität interessirt für meine Untersuchungen nur das Verhalten der Uterusdrüsen, speciell die Frage, in welcher Form dieselben die Gravi-

[1]) Lancet. 1890. p. 1259.
[2]) Journal de l'anatomie et de la physiologie. XXVI.
[3]) Notes sur les corps colorables de Flemming. Bruxelles 1891. — L'origine du cancer. Bruxelles 1891.
[4]) Lancet. 1891. 4. April.
[5]) Archiv für Dermatologie und Syphilis. 1893. Ergänzungsheft I.
[6]) Ueber die Beziehung der Russel'schen Fuchsinkörperchen zu den Altmann'schen Zellgranulis. Ziegler's Beiträge. 1892.
[7]) Verhandl. der Würzburger phys.-med. Gesellsch. 1894.
[8]) Vergl. Strahl's Referat über die „Placenta". Ergebn. der Anat. und Entwickelungsgesch. 1891 und besonders 1892. S. 478.

dität überdauern. Ich konnte an Uterusschnitten aus dem letzten Monat der Gravidität, sowohl innerhalb wie ausserhalb der Placentarstelle, Drüsen nachweisen, unter der Placenta allerdings nur eine schmale Lage. Bei schwacher Vergrösserung machten sie den Eindruck schmaler, spaltförmiger Lücken, bei starker zeigte sich eine ganz schmale Epithellage von endothelähnlicher Beschaffenheit. Diese spaltförmigen Drüsen überdauern die Geburt; man findet sie in fast allen puerperalen Uteris unmittelbar post partum. Ich vermisste sie nur in einem Falle und zwar bei einer Eklamptischen, bei welcher eine Uterustamponnade ausgeführt war. Exitus 2 Stunden post partum. Hier war von der ganzen Mucosa nur eine ganz dünne Schicht und von den Drüsen nur die in die oberflächlichen Muskellagen eingebetteten Drüsenfundi erhalten.

Wenn ich nunmehr auf die Regenerationserscheinungen beim Menschen eingehe, so werde ich meine Angaben auf eine kurze Zusammenfassung des Wesentlichen meiner Befunde beschränken. Ein genaueres Eingehen auf die einzelnen Fälle halte ich für um so weniger nöthig, als bereits ausführliche Untersuchungen vorliegen, insbesondere Leopold's[1]) treffliche Arbeit, welche auf Grund eines umfangreicheren Materials als das meinige war, an den Gegenstand herangetreten sind.

Der erste Regenerationsvorgang, der zu constatiren ist, betrifft die Wiederherstellung der ursprünglichen Form der Drüsen. Wie erwähnt sind dieselben in Folge der Dehnung der Uteruswand in schmale Spalten umgewandelt worden, deren Epithel fast die Gestalt von Endothelzellen angenommen hatte. Mit der zunehmenden Contraction des Uterus nähern sie sich ihrer ursprünglichen Form; ihre Querschnitte sind nicht mehr spaltförmig, sondern werden oval und schliesslich rund. Die Drüsenepithelien werden mit der Verkleinerung des Drüsenlumens allmählich höher und bald besitzen sie wieder cylindrische Form. Aber denselben Vorgang, den wir oben im Uterusepithel bei der Maus beschrieben, beobachtet man auch hier. Nur ein Theil der Drüsenepithelien vermag die Schädigungen, denen sie während der Schwangerschaft durch Zerrung und Druck ausgesetzt waren, zu überleben; eine grosse Zahl derselben geht in

[1]) a. a. O.

den beiden ersten Wochen post partum zu Grunde; man findet sie im Drüsenlumen und dem die Mucosa bedeckenden Detritus.

Auch sonst erfährt die Mucosa tiefgreifende Veränderungen. Die Degeneration der Deciduazellen, die schon vor der Geburt begann, schreitet vor, das rothe Aussehen, welches das Endometrium unmittelbar nach der Geburt bot, weicht einer opaken gelblichen Farbe. Am Ende der zweiten Woche sind die Deciduazellen aus der Mucosa verschwunden; letztere besteht nur noch aus länglichen Zellen mit ovalem Kern und verzweigten Protoplasmafortsätzen, deren Zwischenräume durch kleine Rundzellen erfüllt sind. Parallel mit diesen Vorgängen findet die Resorption von Blut und Detritus statt.

Relativ am wenigsten verändert ist noch die Placentarstelle; man erkennt sie noch in der 2. Woche als höckrige Prominenz, auf der im Uebrigen glatten Schleimhaut. Mikroskopisch zeigt sie noch immer weite, mit Thromben erfüllte Bluträume und unmittelbar über der Muscularis liegende spärliche Drüsenräume.

Am Ende der 2. Woche scheinen die Degenerationsvorgänge normaler Weise zu sistiren, und die eigentlichen Regenerationsvorgänge zu beginnen. Mitosen habe ich in keinem meiner Präparate zu Gesicht bekommen, eine Erscheinung, die ihre Erklärung in dem Umstande findet, dass die Präparate zumeist erst 24 Stunden post mortem fixirt werden konnten.

Der Beginn der Regeneration manifestirt sich in dem deutlichen Unterschied, welchen die tiefsten Theile der Drüsen erkennen lassen. Während in letzteren Epithelzellen durch mehr oder weniger weite Zwischenräume von einander entfernt stehen, liegen sie in der Tiefe dicht gedrängt an einander. Die Proliferation beginnt in der Tiefe und schreitet langsam nach oben vor.

Ein weiteres Stadium zeigt sämmtliche Drüsenquerschnitte ausgekleidet von dicht gedrängten, hohen Cylinderzellen, die sich, schliesslich an der Drüsenmündung angelangt, auch über die Schleimhautoberfläche als continuirliche Epithelschicht ausbreiten. Genauere Zeitangaben über die Dauer der verschiedenen Stadien zu machen, bin ich nicht in der Lage. Ich finde bei einem Falle von Pyämie 24 Tage post partum die Unterschiede zwischen den oberflächlichen und tiefen Drüsenquerschnitten bezüglich des

Reichthums an Epithel noch deutlich ausgesprochen. Bei einem 2. Falle von Pyämie zeigen alle Drüsenquerschnitte 7 Wochen post partum eine gleichmässige, dichtgedrängte Epithelauskleidung.

Schliesslich war bei einem Falle von normal verlaufenem Puerperium, der am 5. Tage post partum an Phthise zu Grunde ging, die Regeneration in toto vollendet.

Diese Zeitangaben besagen selbstverständlich nichts, denn abgesehen von der Unvollständigkeit meines Materials, haben Zeitbestimmungen über den Verlauf der einzelnen Stadien der Regeneration überhaupt wenig Sinn. Jeder, der eine genügende Zahl normaler puerperaler Uteri aus gleicher Zeit post partum untersucht hat, weiss, wie wenig dieselben in dieser Beziehung übereinstimmen.

Diese Unterschiede haben ihren vornehmsten Grund in der Verschiedenheit, welche die einzelnen Uteri bezüglich des Umfanges des durch die Geburt gesetzten Schleimhautdefectes darbieten, Verschiedenheiten, welche zu mehrfachen Controversen zwischen den einzelnen Forschern geführt haben [vergl. Friedländer[1]) und Langhaus[2])]. Diese Controversen beziehen sich weniger auf den Oberflächenumfang des Defects, als auf die Tiefe.

Eine weit verbreitete Ansicht, der sich auch Kiersnowski neuerdings anschliesst, setzt den Menschen (höhere Affen?) in Gegensatz zu den übrigen Deciduaten insofern, als bei letzteren nur der der Placentarstelle entsprechende Theil der Mucosa zu Grunde geht, während beim Menschen die oberflächlichen Schichten der Mucosa allenthalben auch ausserhalb der Placentarstelle abgestossen werden. Wählt man den Zustand unmittelbar post partum zum Ausgang der Betrachtung, so könnte jene Unterscheidung berechtigt erscheinen, vergleicht man indessen den Uterus nach vollendeter Regeneration, sowohl beim Menschen wie bei Thieren, mit seinem Zustand vor Beginn der Gravidität, so sind Unterschiede schon schwerer festzustellen. Bei der Maus beispielsweise findet sich, wie oben beschrieben, ein Defect nur an der Placentarstelle, und trotzdem finden wir von den alten Elementen der Mucosa im regenerirten Uterus fast nichts mehr. Wie

[1]) Archiv für Gynäkologie. IX. 1876.

[2]) Archiv für Gynäkologie. VIII. 1875.

oben beschrieben geht der grösste Theil des Uterusepithels und der Lymphzellen zu Grunde und wird durch neue ersetzt, nur die Bindegewebszellen der Mucosa sind die alten. —

Die Schwierigkeiten erhöhen sich noch, wenn man die Fälle betrachtet, welche Virchow[1]) und Leopold[2]) beim Menschen beobachtet haben, bei denen die ganze Decidua vera im Uterus erhalten war und nur an der Placentarstelle ein Defect bestand. Ich habe in der Charité gegen 100 Nachgeburten darauf hin untersucht, wie viel von mütterlichem Gewebe auf den Eihäuten zu finden ist. In 5 Fällen waren die letzteren vollkommen glatt, in allen übrigen aber bedeckt mit Fetzen mütterlichen Gewebes von wechselnder Grösse und Dicke. In $\frac{1}{4}$ der Fälle war es eine zarte Haut, welche das Chorion zum Theil oder fast vollständig bedeckte, in den übrigen waren es dickere Fetzen, ja in manchen Fällen war das ganze Chorion bedeckt mit einer $\frac{1}{2}$ mm dicken Membran. Durch Abziehen der Fetzen und Betrachtung bei schwacher Vergrösserung konnte man alle Uebergänge von der feinsten Strichelung, wie bei der Fettmetamorphose der Aortenintima, bis zur fleckigen und diffusen Fettmetamorphose constatiren. In einzelnen Fällen besassen die Fetzen in ganzer Ausdehnung eine opake, gelbliche Farbe. Bei starker Vergrösserung zeigte es sich, dass es grosse, voluminöse Zellen waren, deren Fettmetamorphose die opake, gelbliche Farbe hervorrief. Im Allgemeinen gewann ich den Eindruck, als ob die Menge des mütterlichen Gewebes in directem Verhältniss zu dem Grade der Fettmetamorphose stände. Bekanntlich haben Kundrat und Engelmann[3]) in der Fettmetamorphose der Deciduazellen die Ursache der Ablösung der Placenta erblickt. Diese Vermuthung ist bisher in keiner Weise erwiesen, aber vielleicht wäre es möglich, dass der Grad der Fettmetamorphose den Umfang bestimmt, in welchem das mütterliche Gewebe mit abgerissen wird bei Ausstossung der Nachgeburt.

Jene Beobachtungen Virchow's und Leopold's bieten aber auch noch in anderer Beziehung eine werthvolle Bereicherung unserer Kenntnisse. Beide Forscher beziehen nehmlich den ge-

[1]) a. a. O.
[2]) a. a. O.
[3]) a. a. O.

ringen Umfang des Defectes in ihrem Falle auf ein Erhaltenbleiben der Reflexa. Diese Angaben sind um so wichtiger, als bekanntlich über das Wesen und die Function der Reflexa[1]) nur uncontrolirbare Hypothesen bestehen. Aus dem Umstande, dass sie am Ende der Gravidität nur selten noch deutlich nachzuweisen ist, schloss man einerseits, dass sie normalerweise schon während der Gravidität zu Grunde gehe, andererseits dass sie nur für die erste Zeit der Gravidität eine Function habe. So sieht beispielsweise Fränkel[2]) ihre Aufgabe darin, eine möglichst wenig gestörte Anheftung des Eies zu ermöglichen. Ja Hofmeier hält nicht die frühzeitige Degeneration, sondern eine Persistenz der Reflexa für pathologisch. Ich glaube, dass man auch hier in den früher schon erwähnten Fehler verfallen ist, die Einrichtungen, die sich im Uterus finden, nur in Beziehung auf die Gravidität zu deuten. Bevor man die Bedeutung der Uterusdrüsen für die Regeneration kannte, verlegte man ihre wesentliche Function in die Gravidität. Sie sollten den Zotten als Haftstellen dienen, oder dem Ei Ernährungsmaterial liefern.

Virchow's und Leopold's Beobachtung, dass bei Erhaltenbleiben der Reflexa der Schleimhautdefect auf die Placentarstelle beschränkt bleibt, lässt mir die Hypothese begründeter erscheinen, dass die Reflexa weniger eine Schutzvorrichtung für das Ei, als vielmehr für denjenigen Theil des Endometriums darstellt, der nicht als Placenta materna in Beziehung zum Fötus tritt. Sollte dies die Function der Reflexa des Menschen sein, sollten also die von Virchow und Leopold beschriebenen Fälle den ursprünglichen Zustand des menschlichen Uterus post partum darstellen, so würde damit die Kluft überbrückt sein, welche bisher den Menschen von den übrigen Deciduaten trennte.

Erklärung der Abbildungen.

Tafel XI.

Fig. 1. Uterus eines ausgewachsenen Weibchens. Natürl. Grösse. Ov Ovarium. Me Mesometrium. Va Vagina.

Fig. 2. Lumen des Uterus während der Ruhe. Drüsen nur auf der antimesometralen Seite. Epithel und Drüsenquerschnitte roth.

[1]) Vergl. Minot, Entwickelungsgeschichte. S. 22.

[2]) Archiv für Gynäkologie. 1894.

Fig. 3. Gravider Uterus vor der Verklebung der antimesometralen Verdickung mit der mesometralen Wand. Drüsen sichtbar in den zwischen den Verdickungen gelegenen Schleimhautpartien und unterhalb der Verdickung dicht über der Muscularis. M mesometrale Seite. A antimesometrale Seite. V Verdickung der Mucosa, in der der Embryo liegt. Epithel und Drüsenquerschnitte roth.

Fig. 4. Gravider Uterus nach der Verklebung, kurz bevor sich das neue Lumen auf der antimesometralen Seite bildet. M Mesometrium. E Embryo. Pl Anlage der Placenta. L Uteruslumen. Die punctirte Linie zeigt die Stelle an, an der die seitlichen Epithelschläuche bald verschmelzen. Epithel und Drüsen roth.

Fig. 5. Zustand des Uterus in der letzten Zeit der Gravidität. M mesometrale Seite. A antimesometrale Seite. E Embryo. Pl Placenta. Allenthalben intactes Epithel, ausgenommen an der Placentarstelle. Wenige Drüsen. Epithel und Drüsen roth.

Fig. 6. Spitze einer der Schleimhautfalten. Amitose. $\frac{1}{12}$ Immers.

Fig. 7. Uterus 2 Stunden post partum. Natürl. Grösse. Die Verdickungen entsprechen je einer Eikammer.

Fig. 8. Schema zur Veranschaulichung der Faltenbildung. Defect roth, intactes Epithel schwarz.

Fig. 9. Ein Theil der auf die Placentarstelle hinaufgeschlagenen Falte. Das Epithel ist um so niedriger, je näher es dem durch blutige Infiltration gekennzeichneten Defect liegt. $\frac{1}{12}$ Immers.

Fig. 10. Längsschnitt durch einen Uterus 6 Stunden post partum. 2 Placentarstellen sichtbar. Nur auf ihnen fehlt das Epithel. Fa Falten, die den Defect vom Lumen abschliessen.

Fig. 11. Placentarstelle und Rand der in Fig. 9 dargestellten Falte Fa. Die letztere vom Defect noch durch schmalen Spalt (Sp) getrennt. Vom Rand der Falte ausgehend eine continuirliche Epithellage Ep, die sich bei der Fixation von der Unterlage leicht abgehoben hat. Oc. 3. Obj. 7.

Fig. 12. Schema. Der grosse Kreis stellt den ursprünglichen Defect dar. Die Linie a die Breite der sich verschiebenden Epithellage. Je nachdem der Schnitt in die Richtung der Linie b′c′ oder b c fällt, ist die Placentarstelle entweder vollständig mit Epithel überdeckt, oder es findet sich noch ein kleiner Defect in der Mitte.

Fig. 13. Entstehung einer Drüse.

Fig. 14. Zwei Drüsenquerschnitte aus der spongiösen Schicht. In der linken Epithel nur auf einer Seite vorhanden. Im Lumen wurstförmiger Klumpen mit Einschlüssen (Kernreste). In der rechten Epithel grösstentheils erhalten, im Lumen alle Uebergänge vom eben sichtbaren Kügelchen bis zu grossen Kugeln.

Meinem Bruder Wilhelm auch an dieser Stelle herzlicher Dank für den Fleiss und die Ausdauer bei Anfertigung der Zeichnungen.

XX.

XXII Tumoren des Oberkiefers und angrenzender Gegenden.

(Aus dem Pathologischen Institut der Universität Strassburg.)

Von Dr. Hammer,

Assistenzarzt im Königs-Ulanen-Regiment, Hannover.

(Hierzu Taf. XII.)

Durch die Liebenswürdigkeit des Herrn Professor v. Recklinghausen wurden mir eine Reihe von Geschwülsten aus dem reichen Material des pathologischen Instituts zur Veröffentlichung überlassen. Es handelt sich fast nur um Oberkiefertumoren und daneben 1 Tumor des Unterkiefers und 1 der Zunge. 5 sind Carcinome, 10 Sarcome, 1 Myxosarcom, 1 Fibrosarcom, 1 Enchondrom, 3 Endotheliome und 1 cystischer Tumor nach dem Typus der von den Zahnkeimen abgeleiteten.

Die klinischen Angaben über Anamnese und Verlauf verdanke ich der Güte der Herren Professoren Madelung[1]), Böckel[2]) und Kuhn[3]), in deren Kliniken die Tumoren operirt wurden.

Da das Material zum Theil schon aus früheren Jahren stammte, so waren diese Angaben in einer Reihe von Fällen nicht mehr aufzutreiben.

Der Tumor No. VIII stammt aus der Praxis des Herrn Assistenzarztes Dr. Christel vom Train-Bataillon No. 16.

Allen den genannten Herren sage ich gleich an dieser Stelle meinen verbindlichsten Dank.

Zu meinem Bedauern habe ich von einer ausführlichen Berücksichtigung der Literatur Abstand nehmen müssen, da es mir aus äusseren Gründen unmöglich war, mir dieselbe in ausreichendem Maasse zugänglich zu machen.

Die Conservirung und Härtung des Materials ist ausnahmslos durch Alkohol erfolgt. In einigen Fällen hatten die Stücke

[1]) In den Fällen: I, II, IV, V, VII, X, XI, XIII, XIV, XIX.
[2]) In den Fällen: XV, XVIII, XXI, XXII.
[3]) In Fall IX.

eine Vorbehandlung in Müller'scher Flüssigkeit durchgemacht. Die Färbung der Mikrotomschnitte geschah mit Alauncarmin, daneben auch mit Hämatoxylin, Eosin, Fuchsin und Pikrocarmin.

Von Tumoren, deren Ursprung den Geweben der Bindegewebssubstanzen zuzuschreiben ist, sind zunächst 4 einfache Sarcome anzuführen, deren feinerer Bau und Verlauf jedoch auch bereits einige Differenzen aufweist.

Tumor I. Eine Geschwulst, die am harten Gaumen einer 49jährigen Frau 3 Jahre vor der Operation zuerst bemerkt wurde, sich zeitweise auf Jodeinspritzung verkleinert haben soll, ist nunmehr bis zu Wallnussgrösse angewachsen und wird sammt dem Periost entfernt.

Das zur anatomischen Untersuchung gelangte Material entspricht in seinem Umfange den obigen Angaben, zeigt jedoch kein Periost mehr, wohl aber einen unversehrten Schleimhautüberzug. An seiner Basisseite ist der Tumor durch eine Schnittfläche begrenzt.

Ueber die Consistenz ist hier, wie bei allen anderen Tumoren, da sie alle bereits in Alkohol gehärtet sind, nichts mehr anzugeben.

Mikroskopisch besteht der Tumor aus mittelgrossen, runden Zellen, welche dicht ohne erkennbare Zwischensubstanz an einander gedrängt sind. Obgleich diese Zellmassen durch Bindegewebszüge zu grossen Haufen von einander gesondert werden, wird doch durchaus durch die gleichmässigen und ausgedehnten Zellansammlungen der Eindruck eines Sarcoms hervorgerufen. Innerhalb der gleichmässigen Zellmassen sieht man nun viele helle Lücken, manchmal von rundlicher, meist von langgestreckter, streifenförmiger Gestalt, welche mit einer völlig durchsichtigen (hyalinen) Masse erfüllt sind. Fast regelmässig lässt sich im Innern dieser Streifen, welche etwa den Durchmesser von 5—6 Zellen haben, eine Doppelreihe schlanker, spindelförmiger Endothelzellen nachweisen, welche also den Beweis liefert, dass eine Capillare vorliegt, in deren Umgebung dann eine Hyalinansammlung sich befindet. Ausser den von Hyalin umgebenen Capillaren durchziehen noch viele andere den Tumor. Hier liegen dann die Tumorzellen unmittelbar den Endothelien auf. Daneben finden sich sehr weite, prall mit Blut gefüllte Gefässlumina, die als Wand nur eine dünne Endothelschicht haben.

Wir haben es also mit einem gutartigen, langsam wachsenden Sarcom zu thun, das anatomisch durch die Entwickelung starker bindegewebiger Septa und durch sehr reichliche perivasculäre Hyalinbildung gekennzeichnet ist.

Tumor II. Bei einer 51jährigen Patientin hat sich in etwa 7 Wochen von einer kirschgrossen Anschwellung auf der linken Wange in Höhe des Nasenflügels eine Geschwulst entwickelt, welche die Patientin belästigt und mit Thränen des linken Auges verbunden ist. Partielle Oberkieferresection am 10. April 1894. Patientin bleibt bis zum 5. Februar 1895 recidivfrei.

Die von dieser Operation stammenden und zur Untersuchung kommenden, unregelmässigen Stücken zeigen bei mikroskopischer Betrachtung eine gleichförmige Struktur. Runde Zellen, dicht gedrängt, ohne besondere Anordnung, setzen den Tumor zusammen. Zwischen denselben lässt sich manchmal eine dünne Schicht glasheller Zwischensubstanz erkennen. Eingebettet in diese Zellmassen finden sich einzelne Drüsenschläuche und an anderen Stellen vereinzelt quergestreifte Muskelfasern, sowie Bindegewebsfibrillen. Diese Stellen sind die Grenzgebiete des Tumors, wo derselbe erst vor Kurzem seine Invasion in das normale Gewebe begonnen hat.

Einen weniger gutartigen Verlauf haben die 3 folgenden Tumoren gezeigt.

Tumor III stammt von einem 79jährigen Manne, welcher 5 Tage nach der Operation starb und zahlreiche Metastasen am Duodenum, Ilium und solche von Faustgrösse am Mesenterium zeigte.

Der total resecirte rechte Oberkiefer ist in seiner ganzen Ausdehnung eingenommen von Tumormasse, welche auch allenthalben den Knochen zur völligen Resorption gebracht hat, so dass nur an der Raphe des harten Gaumens, am unteren Orbitalrand, sowie an der Ansatzstelle des Jochbeins schmale Knochenbrücken stehen geblieben sind. Dabei ist der Kiefer deutlich, wenn auch nicht sehr erheblich vergrössert. An seiner unteren, dem Gaumen und dem Zahnfleisch entsprechenden Oberfläche ist noch ein Schleimhautüberzug vorhanden, der nur an einigen Stellen von haselnussgrossen Knollen des Tumors durchbrochen wird.

Die mikroskopische Struktur dieser Geschwulst zeigt mit den beiden folgenden so viel Verwandtschaft, dass sie besser zusammen beschrieben werden.

No. IV. Ein Tumor des rechten Oberkiefers, der ¼ Jahre vor der Operation zuerst sich bemerklich machte, zur Extraction einiger Zähne führte und trotz Salbenbehandlung stetig wuchs. Er hatte seinen Sitz an der vorderen Wand der Highmoreshöhle und reichte bis unter das Jochbein. Man hatte eine völlige Exstirpation der klinisch für ein Carcinom gehaltenen Geschwulst ausgeführt und einen Theil des Jochbogens entfernt.

Es war jedoch bereits nach 3 Monaten ein Recidiv eingetreten, welches eine totale Resection des Oberkiefers und des Jochbeins nothwendig machte.

Das hier zur Untersuchung gelangte Material ist ein von der ersten Operation stammendes Stück.

Tumor V bietet folgende anamnestische Daten. Eine 37jährige Frau, die sich wegen seit 2 Jahren bestehender Zahnschmerzen 2 linke obere Backzähne extrahiren liess, und der später von einem Arzt zwischen Lippe und Alveolarrand durch einen Einstich Blut und Eiter entleert wurde, kam in die chirurgische Klinik mit einer eiternden Fistel in der Umschlagsfalte, die bis in die linke Highmoreshöhle führte. Ausserdem fand sich eine geringe Auftreibung des ganzen linken Oberkiefers. Die Diagnose wurde auf Empyem gestellt, die Fistel erweitert, tamponirt und zur Verkleinerung gebracht.

12 Tage nach ihrer Entlassung will Patientin bereits wieder Schwellung und Schmerzhaftigkeit des Kiefers bemerkt haben, doch suchte sie die Klinik erst nach 3 Monaten wieder auf. Jetzt zeigte sie bereits einen Status, wie er dem anatomischen Präparat entspricht, mit Ektropion des unteren Augenlides und Beschränkung der Oeffnung des Mundes. Es wurde die Resection gemacht, doch bereits bei der Entlassung, 2½ Monate später, zeigte sich ein neues Recidiv.

Der exstirpirte Oberkiefer ist in seiner ganzen Ausdehnung von Tumormasse durchwachsen, so dass nur wenige knöcherne Reste stehen geblieben sind. Unten zeigt die Geschwulst den Schleimhautüberzug des stark nach abwärts gedrängten harten Gaumens, von dessen Knochenplatte noch der vorderste Theil vorhanden ist, bis etwa ½ cm hinter dem Canal. incisivus. An ihm befinden sich in ihren Alveolen 3 Schneidezähne. Seitlich ist in die Tumormasse eingebettet die Alveole des ersten Molar mit dem Zahn, anstatt des Caninus und der beiden Prämolaren aber findet sich nur ein weites Loch, welches eine Communication der Mundhöhle mit dem erweiterten unteren Nasengang herstellt, glattrandig und von Schleimhaut umsäumt ist (die erweiterte Fistelöffnung). Nach vorn ist von der knöchernen Begrenzung des Oberkiefers nur noch eine papierdünne Schicht vorhanden, welche nur in der Umgebung des Foram. piriforme eine etwas grössere Mächtigkeit besitzt. Der untere Rand der Orbitalöffnung ist völlig geschwunden, ebenso nach oben hin der knöcherne Boden der Augenhöhle. An Stelle desselben finden sich knollige Tumormassen. Die Nasenmuscheln sind völlig durch knotige Tumormassen ersetzt, die die Form derselben noch ungefähr wiedergeben und zum Theil noch die Nasenschleimhaut tragen. Die Highmoreshöhle ist völlig geschwunden, die Tumormasse hat sogar die Seitenwand des Oberkiefers zum Schwinden gebracht, so dass nur der breite Ansatztheil des Jochbogens, als isolirtes Knochenstück in dieselbe eingebettet, übrig geblieben ist. Nach hinten ist die Begrenzung der Geschwulst durch die ohne Schleimhautüberzug in den Pharynx hineinragenden Knollen selbst gegeben.

Hier wie bei No. III hat der Knochenumfang sehr wenig zugenommen, trotz der ausgedehnten Verdrängung, besser gesagt Ersetzung, der normalen Gewebe durch Tumormasse.

Der mikroskopische Bau der letzten 3 Tumoren ist nun folgender. Die ganze Masse der Geschwülste wird gebildet aus gleichförmig an einander liegenden Zellen von meist rundlicher, manchmal länglicher Gestalt ohne merkliche Zwischensubstanz. In diesen Zellenmassen erkennt man ein zartes, weitmaschiges Netzwerk, gebildet aus feinsten Gefässen und Capillaren, meist von dünnen Bindegewebszügen begleitet. Einzelne Partien, in denen die Zellen den Farbstoff weniger gut annehmen und also wohl in beginnender Degeneration begriffen sind, schaffen die einzige Abwechselung in dem gleichförmigen Bau.

Diese zellenreichen Sarcome zeigen also eine ausserordentlich grosse Bösartigkeit, welche besonders bei No. V auffällt. Es liegt bei diesem Tumor die Frage nahe, ob nicht schon das als Empyem angesehene Leiden in Wahrheit sarcomatöser Natur gewesen ist, doch lässt sich das jetzt nicht mehr entscheiden. Immerhin ist das enorme Wachsthum bis zur zweiten Operation sehr beachtenswerth.

Ich lasse jetzt 3 Riesenzellensarcome folgen, die unter einander in sehr merkwürdiger Weise unterschieden sind.

Tumor VI. Klinische Angaben fehlen.

Es liegt der untere Theil eines rechten Oberkiefers vor. Der Platz des hinteren Prämolar und der Molaren wird durch eine Geschwulst eingenommen. Dieselbe ist schon vielfach angeschnitten. So weit sich das noch erkennen lässt, hat sie eine flache Gestalt gehabt (ähnlich einer gepressten Feige) und sitzt mit einer kleinen Basis von etwa Markstückgrösse in der Gegend der Molaren dem Alveolarrande auf, während ein breit überstehender Rand bis gegen die Mittellinie des harten Gaumens reicht. Mit ihrer oberen freien Fläche legt sich die Geschwulst dicht dem Gaumen an. Die Oberfläche ist bis auf einige Runzeln glatt. Beim Versuch, die Geschwulst zu schneiden, ergiebt sich, dass dieselbe von zahlreichen Knochenbälkchen durchsetzt ist.

Dem mikroskopischen Bau nach erweist sich die Geschwulst als ein Riesenzellensarcom. Die Hauptmasse der Zellen hat eine spindlige bis rundliche Form. Zwischen denselben ist nur spärliche homogene und ungefärbte Zwischensubstanz. Zahlreich liegen eingestreut Riesenzellen von wechselnder Grösse und Gestalt. Einige sind rundlich oder polygonal, andere mehr langgestreckt, in Form eines abgerundeten Oblongs. Die Zahl ihrer Kerne ist sehr verschieden und schwankt ungefähr zwischen 4 und 30.

An einigen Stellen, namentlich an der Basis, bietet die Geschwulst einen mehr fibrösen Charakter. Es finden sich reichliche Züge von Bindegewebsfibrillen mit zahlreich eingestreuten, langgestreckten Spindelzellen. Gelegentlich sieht man Schollen eines leuchtend gelben Pigmentes in Haufen von verschiedener Grösse und Gestalt durch das Gewebe vertheilt.

In diesen fibrösen Theilen liegen zahlreiche Knochenbälkchen, deren sich jedoch auch einige an anderen Punkten vorfinden.

Der Ueberzug der Geschwulst besteht gegen die Mundhöhle hin aus normaler Mundschleimhaut, die nirgends in bösartiger Weise von der Geschwulst durchwuchert ist.

Ebenso zeigt der Tumor in der Beschaffenheit des Stieles seinen gutartigen Charakter, indem in diesem je weiter nach der Basis zu, desto mehr das Knochengewebe überwiegt und die Tumormasse mehr und mehr verschwindet, während doch diese Gegend der Ausgangspunkt der ganzen Geschwulst gewesen ist.

Die Geschwulst ist somit zu bezeichnen als eine ächte gutartige Epulis mit dem Bau eines Riesenzellensarcoms.

Tumor VII. Derselbe stammt von einem 10jährigen Knaben. 6 Monate vor der Operation soll die Tumorbildung begonnen haben. Die Geschwulst ist Anfangs allmählich, in den letzten Monaten etwas schneller gewachsen und hat die ganze Gesichtshälfte ergriffen.

Es wurde eine Tracheotomie nothwendig.

Am Tage darauf wurde der Kiefer resecirt.

6¼ Jahre nach der Operation ist der Patient recidivfrei.

Das Präparat besteht aus einem linken Oberkiefer. Derselbe ist eingenommen von einer Geschwulst, welche sowohl das Gaumendach so stark herabgedrängt hat, dass die Zähne mit ihrer Kaufläche fast im Niveau desselben liegen, als auch die ganze Highmoreshöhle ausgefüllt und die Seitenwand des Kiefers lateralwärts aufgetrieben hat. Die Schleimhaut des Gaumens bietet makroskopisch eine glatte, normale Oberfläche, die knöcherne Gaumenplatte ist dagegen fast überall völlig geschwunden oder auf eine papierdünne Lamelle reducirt. Ebenso ist die laterale Knochenplatte der Oberkieferhöhle geschwunden. Medialwärts wölbt der Tumor auch bereits die innere Wand der Highmoreshöhle gegen den unteren Nasengang vor. An einigen Stellen ist sogar der Knochen bereits geschwunden. Hinten hat die Tumormasse eine geringere Verticalausdehnung und findet an dem Ende der Zahnreihe eine Art Abschluss. Nach vorn ist die Neubildung bis unter die Gesichtshaut vorgedrungen und bedingt in der Fossa canina eine Vorwölbung.

Der mikroskopische Bau ist der eines typischen Riesenzellensarcoms. Die Hauptmasse der Zellen lässt die Spindelform erkennen. Dazwischen liegen nun, ähnlich wie im vorigen Tumor, zahlreiche Riesenzellen von verschiedener Grösse. Was die Form derselben anbetrifft, so überwiegt die rundliche. Oft findet man jedoch auch langgestreckte, bandförmige Zellen, ja manchmal senden sie sprossenähnliche Fortsätze aus. Manchmal liegen sie in einem hellen Felde, ähnlich, wie es bereits Rudowsky[1]) abbildet. Diese hellen Spalträume dürften wohl als pericelluläre Lymphspalten aufzufassen sein. Bisweilen glaubt man hier und da zwischen den Kernen eine Art Grenzlinie zu sehen, als ob die Zelle entweder sich theilen wollte oder ein Conglomerat von mehreren Zellen darstellte, die an diesen Stellen mit einander noch nicht völlig verschmolzen wären.

Trotz der enormen Ausdehnung der Geschwulst hat auch dieses Riesenzellensarcom einen relativ gutartigen Verlauf gehabt.

Tumor VIII, eine nach Verlauf und histologischer Beschaffenheit höchst merkwürdige Geschwulst.

Dieselbe hatte bei einer älteren Frau als einfache Anschwellung an der rechten Seite des vorderen Alveolarrandes begonnen und war als Abscess

[1]) Dieses Archiv. Bd. 63.

angesehen und incidirt worden; dabei hatte sich eine trübe Flüssigkeit entleert. 3 Monate nach der rasch erfolgten Heilung der Wunde trat die Anschwellung von Neuem auf. Nach weiteren 3 Monaten wurde wieder incidirt und tamponirt. In 6 Monaten war die Höhle ausgefüllt und die ganze Anschwellung präsentirte sich nun als ein solider Tumor, der jetzt rascher zu wachsen begann und darum total sammt dem ihm zur Basis dienenden Knochenstück entfernt wurde.

Der etwa wallnussgrosse, rundliche Tumor befindet sich in Zusammenhang mit dem unteren Theil der rechten Circumferenz des Foramen piriforme. Er erstreckt sich von dort etwa 2 cm lateralwärts und 1 cm nach vorn, so dass er eine Hervorwölbung der Oberlippe bedingt hat. Schleimhaut und Haut ist nicht mit exstirpirt. Reste des an dieser Stelle befindlichen Alveolarfortsatzes sind nicht vorhanden, doch zeigt der Tumor auch nach unten und medial eine Schnittfläche, so dass hier wohl ein zugehöriges Stück fehlt.

Die Schnittfläche bietet bereits makroskopisch ein netzartiges Aussehen. In den Maschen des bräunlich aussehenden Netzes finden sich weisse, wie Kalk aussehende Pfröpfchen, welche man zum Theil herausschaben kann. Durch Zusatz von Salpetersäure zu derartig isolirten Pfröpfen erkennt man an dem Aufsteigen von Gasblasen, dass dieselben in der That Kalk enthalten.

Das mikroskopische Bild ist ein sehr auffälliges. Man findet ein Stroma von dem Bau eines Riesenzellensarcoms, gebildet aus eng an einander liegenden Spindelzellen, zwischen denen zahlreiche vielkernige Riesenzellen eingestreut sind. Cysten sind nicht vorhanden. In dieses Stroma liegen nun zahlreiche, zwiebelähnliche Körper eingebettet, welche aus concentrisch um einen Mittelpunkt gelagerten flachen und halbmondförmig gekrümmten Zellen (Fig. 1) bestehen. Diese Zwiebeln liegen oft dicht zusammen und verschmelzen sogar mit einander, so dass die ganze Gruppirung der Schalen um mehrere Centren gemeinsam stattfindet, oder auch förmliche Stränge entstehen. Die Zellen dieser Körper färben sich mit Carmin sehr schwach sehr lebhaft dagegen mit Fuchsin, so dass bei beiden Färbungsmethoden ein ziemlich scharfer Gegensatz zwischen ihnen und dem Stroma hervortritt.

Bisweilen sind nun die Perlen direct in das sarcomatöse Stroma eingelagert, bisweilen haben sie eine zarte einzellige, endothelartige Umhüllung, meistens jedoch sind sie mit einem Kranz grosser, epithelähnlicher, stark gefärbter Zellen umgeben, so dass sie hierdurch grosse Aehnlichkeit mit ächten Cancroidperlen gewinnen. In den Zellen der Perlen liegt eine körnige Masse, die bei auffallendem Lichte weiss, bei durchfallendem schwarz aussieht. Es ist dies der schon makroskopisch erkennbare Kalk, der sich übrigens durch Säure ziemlich langsam löst.

Da sich in der Anamnese eine Angabe findet, dass Hohlräume vorhanden gewesen, die man ja als Cysten deuten könnte, so dürfte die Entstehung der Perlen mit denselben in Verbindung zu bringen sein mittelst der Annahme, dass sich auf der

Wandung solcher kleinen Cysten durch eine Wucherung nach innen diese concentrischen Körper gebildet haben. Im Wesentlichen ist dagegen der Tumor als ein Riesenzellensarcom zu betrachten, das, wenn auch an ähnlicher Stelle wie eine Epulis beginnend, doch durch besondere Verhältnisse ein bösartiges Wachsthum angenommen hat. Die Bildung der Cancroidperlen würde, die Richtigkeit obiger Erklärung vorausgesetzt, auf eine besondere Wachsthums- und Vermehrungstendenz der Endothelien hindeuten, womit die reichliche Bildung von Riesenzellen vielleicht nicht im Widerspruch stände, wenn man mit Virchow[1]) diese aus den Endothelien entstehen lässt.

Man könnte hier vielleicht auch an eine ächte Combination von Carcinom und Sarcom denken; doch erscheint die oben gegebene Erklärung zwangloser. Dass die Zwiebelkörperbildung auch den Zellen der Bindegewebsreihe nicht ganz fremd ist, geht daraus hervor, dass sie sich häufig auch bei Endotheliomen findet, wie das Volkmann[2]) in seiner ausführlichen Monographie über diese Geschwülste mehrfach beschreibt.

Tumor IX stammt aus der Klinik für Ohren- und Nasenkrankheiten von einem Patienten, bei welchem eine Verstopfung der Nase seit etwa einem Jahre bestand. Die linke Nase war von einer glatten, pulsirenden Geschwulst ganz erfüllt. Versuche, die Geschwulst durch die Schlinge oder den Paquelin zu verkleinern, führten nicht zu dem gewünschten Resultat. Die dabei entstehende Blutung machte die Tamponade erforderlich. Bis auf Stirnkopfschmerzen und Retardirung des Stuhlgangs blieb das Allgemeinbefinden des Patienten 10 Tage lang gut; auch blieb er fieberfrei. Alsdann trat ein plötzlicher Verfall ein, verbunden mit hohem Fieber. 2 Tage später bekam Patient opisthotonische Krämpfe und es entwickelte sich das typische Bild einer Meningitis, welcher Patient nach 2 weiteren Tagen erlag.

Durch die Obduction wurde ein umfassender Einblick in die Lage und Ausdehnung des Tumors gewonnen. Die Nasen-, Keilbein- und Highmoreshöhle sind zu einer grossen Höhle vereinigt, welche zum grossen Theil durch Geschwulstmasse ausgefüllt wird. Der übrige Raum der Höhle ist voll Eiter. Die solide Geschwulst ragt nach vorn weit in die Nasenhöhle hinein, hat die mittlere Muschel medialwärts gedrängt und platt gedrückt und zeigt an ihrem vorderen stumpfen Ende Spuren von Cauterisation. Sie erfüllt die

[1]) Dieses Archiv. Bd. 14. S. 50.

[2]) Ueber endotheliale Geschwülste, zugleich ein Beitrag zu den Speicheldrüsen- und Gaumentumoren von Dr. Rudolf Volkmann. Deutsche Zeitschr. für Chirurgie. Bd. XLI. S. 1.

Highmoreshöhle, reicht nach hinten bis an den Keilbeinkörper und nach unten und hinten beinahe bis zur Ansatzstelle des weichen Gaumens.

Der im oberen Theil der vorhin beschriebenen grossen Höhle befindliche Eiter hat sich eine Durchbruchsstelle an der Schädelbasis gesucht. Dieselbe findet sich in Gestalt einer erbsengrossen, runden Oeffnung ½ cm links von der Mittellinie unmittelbar vor dem Proc. clinoid. anter. Die Dura ist gleichfalls durchbohrt. Auf derselben entzündliche Auflagerungen. Die linke Orbita ist in ihrem hinteren Theil deutlich durch den Tumor comprimirt, jedoch ist die Geschwulst nicht in dieselbe eingedrungen.

Mikroskopisch betrachtet setzt sich der Tumor zusammen aus fibrösem Gewebe mit sehr zahlreichen Zellen. Die ganze Masse der Geschwulst wird eingenommen von zarten, vielfach geschwungenen Bindegewebsfasern, zwischen denen rundliche, spindelförmige und sternförmige Zellen in grosser Anzahl eingebettet liegen. Bisweilen hat die zwischen den Zellen liegende Substanz ihre fibrilläre Struktur verloren, so dass die zwischen den anastomosirenden Sternzellen liegenden Räume ausgefüllt werden durch glasige, vielfach gewundene und kolbige Stränge. Besonders abwechselungsreich wird das mikroskopische Bild an einigen Stellen, welche in der Mitte des Tumors liegen. Hier finden sich in dem eben beschriebenen Gewebe zahlreiche Spalten und Löcher mit einem lebhaft gefärbten Saum platter, endothelartiger Zellen. Häufig liegen um dieselben herum mächtige Schichten concentrisch angeordneter Spindelzellenlager. Diese Spalten und Räume, die bald so eng sind, dass das Lumen kaum erkennbar ist, bald von mächtigem Caliber, die eine vielfach gewundene und häufig verästelte Gestalt haben, lassen sich um so leichter als Gefässe erkennen, als viele derselben noch reichlich rothe Blutkörperchen enthalten. Einige derselben zeigen eine mächtige lamellöse Schichtung.

Nach der ganzen Struktur ist demnach der Tumor als ein fibröses Sarcom aufzufassen.

Es liegt nahe, hier wegen des Baues die Schädelbasis als Ausgangspunkt des Tumors anzunehmen, doch ist der Tumor fast gar nicht in Berührung mit derselben. Daher muss man wohl annehmen, dass die Geschwulst mehr von den hinteren Theilen der Nasenhöhle oder von der Kieferhöhle ausgegangen und gegen die Schädelbasis gewachsen ist, um diese schliesslich zu perforiren.

Tumor X. Bei einem 63jährigen Mann entwickelte sich angeblich in Folge von Influenza eine Anschwellung des harten Gaumens, verbunden mit starken Zahnschmerzen besonders des Nachts, welche den Patienten veranlassten, sich 2 Zähne ziehen zu lassen. 4 Monate nach Beginn der Affection kam Patient zur Operation. Es zeigte sich jetzt schon eine flach vorgewölbte Geschwulst an der rechten Hälfte des harten Gaumens, welche

nach hinten fast bis zum Rand desselben, nach vorn bis in die Gegend des Caninus reichte. Es wurde der Proc. alveolaris und der Gaumenfortsatz exstirpirt, und die Geschwulst, da sie in das Antrum vorgedrungen war, dort mit dem Löffel entfernt. Ueber den weiteren Verlauf ist nichts bekannt.

Zur Untersuchung kommen einige unzusammenhängende Stücke.

Mikroskopisch bieten dieselben alle das gleiche Bild. Sie sind zusammengesetzt aus runden, ziemlich grossen Zellen, welche regellos an einander gedrängt sind. Grössere Haufen solcher Zellen sind an einigen Stellen durch starke bindegewebige Maschen umschlossen. Auch in diesen Haufen ist die Anordnung häufig beeinflusst durch feinere Bindegewebszüge, welche den Tumor durchziehen und eine reihenartige Aneinanderlagerung der zwischen ihnen befindlichen Zellen, eine Art von Strangbildung veranlassen, einige von diesen Zügen enthalten deutliche Blutgefässe. Es ordnen sich die Zellen dann längs dieser Züge an.

An einigen Punkten macht sich eine beginnende Degeneration durch schwächeres Tinctionsvermögen geltend.

Die oben erwähnte Strangbildung findet sich auch dicht unter der Schleimhaut, wo im normalen Bindegewebe einzelne Zellstränge liegen, so dass hier bei schwacher Vergrösserung ein carcinomähnliches Bild entsteht. Es sind jedoch diese Stränge nicht scharf begrenzt, sondern gehen allmählich in das Bindegewebe über, auch gleichen ihre Zellen ganz den Zellen in den unzweifelhaft sarcomatösen Partien, so dass man auch hier nur eine Sarcomwucherung vielleicht in den präformirten Bindegewebsspalten anzunehmen hat.

Tumor XI besteht nur aus einigen aus der Fossa sphen. maxill. unter temporärer Resection des Jochbeins entfernten Stücken. Patient soll 4 Jahre früher wegen eines Nasenrachentumors klinisch behandelt worden sein. Makroskopisch zeigen diese Brocken nichts Charakteristisches. Mikroskopisch finden sich an denselben theilweise Reste von Schleimhautüberzug, quergestreifte Muskelfasern und fibröse Partien. Der Operateur scheint also bis zur Mundschleimhaut vorgedrungen zu sein.

Die Tumormasse selbst ist zusammengesetzt aus grossen, meist spindelförmigen, bisweilen rundlichen Zellen, zwischen denen sich eine helle Zwischensubstanz von wechselnder Mächtigkeit befindet. — Die Zellen sind blass gefärbt, ihre Grösse ist meist eine sehr beträchtliche, sie haben einen grossen, runden, granulirten und die Zelle fast ausfüllenden Kern. Die Spindelform ist durchaus überwiegend. Von den beiden Polen gehen dann feine Fortsätze aus, welche sich mit den entsprechenden Fortsätzen der nächsten Spindel verbinden. Grosse runde Zellen ohne Ausläufer sind gleichfalls vorhanden, ebenso in einigen Gegenden Sternzellen. — Recht häufig finden sich in einer Spindelzelle 2 (auch 3) Kerne und zwar dicht neben einander. Daneben werden durch die schon beschriebene Verbindung der Spindeln unter einander förmliche Ketten von Zellen erzeugt, die durch die in regelmässigen Abständen auf einander folgenden Spindelbäuche ein rosenkranzförmiges Aussehen bieten.

Die Zwischensubstanz ist bisweilen so spärlich, dass der Tumor an diesen Stellen ein rein sarcomatöses Aussehen hat. Meist ist jedoch so viel helle, schleimige Zwischensubstanz vorhanden, dass die Bezeichnung Myxosarcom gerechtfertigt erscheint.

Stellenweise zeigt der Tumor stark hämorrhagischen Charakter, es finden sich rothe Blutkörperchen, sowie gelbes Pigment massenhaft zwischen den Zellen eingelagert.

Tumor XII vom Unterkiefer. Aus der Vorgeschichte dieses Tumors ist nur so viel bekannt, dass 1½ Jahre vor der hier in Betracht kommenden Operation schon ein operativer Eingriff stattgefunden hat, und dass vor ½ Jahr eine partielle Resection des Unterkiefers gemacht wurde. — Das jetzt durch die Operation gewonnene Material umfasst den mittelsten Theil des Unterkiefers mit dem daran sitzenden Tumor. Die Zähne sind sämmtlich entfernt. An dem Knochen befinden sich noch Reste der Muskelansätze und Speicheldrüsen. Der Tumor hat seinen Sitz an der oberen vorderen Kante der Knochenspange etwas links von der Mitte. Er hat etwa die Grösse einer kleinen Wallnuss, kann aber kaum eine wesentliche Hervortreibung der Unterlippe und der Kinnhaut bedingt haben, da er mit seiner Hauptmasse an Stelle des hier völlig verschwundenen Alveolarfortsatzes liegt. Vielleicht wurde dieser bei der ersten Operation entfernt, vielleicht ist aber der Knochen auch durch das Wachsthum des Tumors zum Schwinden gebracht worden. Dass der Tumor Neigung hat, Knochenmasse zu verdrängen, zeigt sich daraus, dass er selbst in die compacte Substanz mit einigen flachen Hervorwölbungen hineingewachsen ist. Ein Zusammenhang mit den Markräumen besteht nicht.

Die mikroskopische Betrachtung ergiebt, dass die Geschwulst zusammengesetzt ist aus Zellen von rundlicher, bisweilen spindelförmiger, auch sternförmiger Gestalt. Ihre Anordnung ist derart, dass sie bisweilen dicht an einander gedrängt erscheinen, so dass keine nennenswerthe Zwischensubstanz zu erkennen ist, dass sie an anderen Stellen jedoch grössere Abstände haben und hier getrennt sind durch ein helles, durchsichtiges, mit feinen Fasern durchzogenes Gewebe. Dieses bildet fortlaufende Züge, welche der Form und Anordnung der Zellen entsprechend verlaufen, bald gestreckt an den Stellen, wo lange Spindelzellen reihenförmig hinter einander angeordnet sind, bald mehr gewunden, da wo sternförmige, mit ihren Ausläufern zusammenhängende Zellen das Feld behaupten. — Wird das Zwischengewebe mächtiger und werden die Zellen gänzlich isolirt, wie das auch an einigen Punkten vorkommt, so erscheinen sie rundlich und wie mit einer Kapsel umgeben.

In das so beschaffene Tumorgewebe eingestreut finden sich einzelne Inseln einer hellen, nicht färbbaren Substanz, die meist gegen die Umgebung abgegrenzt sind durch eine Schicht ziemlich platter Zellen. Innerhalb dieser Inseln sieht man bei guter Beleuchtung noch die blassen Contouren ehemaliger runder und spindelförmiger Zellkerne. Die Inseln erwiesen sich dadurch als Stellen einer einfachen Degeneration. Ausserdem finden sich auch

Stellen mit einem eigenthümlichen, weinrothen Farbenton (bei Alauncarminfärbung). Dieselben sind zusammengesetzt aus sternförmigen Zellen, deren Kern und Protoplasma (sowie theilweise auch die zunächst benachbarte Grundsubstanz) diese Farbe angenommen haben, welche genau der Färbung entspricht, die das Knochengewebe bei entsprechender Behandlung annimmt. Ausserdem finden sich gelegentlich noch wirkliche Knochenbälkchen in dem Tumor.

Derselbe erweist sich mithin als ein Osteoidsarcom.

Tumor XIII. Hier ist Material von 2 verschiedenen Operationen vorhanden. Die eine wurde im Mai 1893, die andere im November 1894 bei einem 43jährigen Patienten vorgenommen. Vor der ersten Operation hatte die Geschwulst bereits 4 Jahre bestanden und war schon einmal (Juli 1891) abgetragen und später mit Höllenstein geätzt worden. Ihr Sitz war an der linken Hälfte des harten Gaumens hinter den Schneidezähnen. Der Tumor wurde zusammen mit dem vorderen Theil des harten Gaumens und Nasenbodens entfernt.

Er stellt nach seiner Exstirpation ein Stück von der Grösse einer grossen Wallnuss dar. Unten ist er mit einer völlig intacten Schleimhaut überzogen. Die übrigen, durch das Messer geschaffenen Begrenzungen zeigen eine ziemlich höckrige Beschaffenheit. Der Tumor ragt noch 2 cm weit vor die Spitze der knöchernen Raphe des Gaumens hervor, so dass er eine rüsselartige Vorwölbung der Oberlippe bedingt haben muss. Ebenso muss die Schleimhaut des Gaumens stark herabgedrängt gewesen sein.

Die Consistenz der Geschwulst ist knorpelhart.

Auf der Schnittfläche zeigt sie ein durchscheinendes, knorpelartiges Aussehen. Diese homogene Schnittfläche wird bisweilen unterbrochen durch graue, körnige Massen, die sich bei Betastung und Berührung mit der Nadel knochenhart erweisen.

Die Geschwulst kehrte jedoch nach dieser Operation wieder. Im Mai 1894 zeigte sich ein erbsengrosser Tumor am harten Gaumen, welcher allmählich grösser wurde. Im August bemerkte der Patient Schwellung der linken Wange, Hervortreten des Auges, und schliesslich erlosch das Sehvermögen. Auch bekam Patient keine Luft mehr durch die Nase. Es musste nun eine totale Oberkieferresection gemacht werden. — Das von dieser Operation aus zur Untersuchung gelangende Material besteht aus mehreren Stücken. Alle zusammen bilden einen von Geschwulstmasse durchdrungenen und stark vergrösserten linken Oberkiefer. — Sämmtliche Knochentheile sind bis auf wenige, in der Geschwulstmasse verborgene Balken resorbirt und durch Tumormasse ersetzt. Die untere Begrenzung bildet die Schleimhaut des harten Gaumens, welche stark nach unten vorgewölbt ist. Zähne sind nicht mehr vorhanden, der Alveolarrand ist als stark vorspringender Tumorwulst ohne jeden Knochen angedeutet. Die vordere und laterale Begrenzung wird gebildet durch eine Art bindegewebige, mit Fetzen besetzte Kapsel. Der Tumor ist unter der Gesichtshaut herausgeschält. An der medialen Be-

grenzungsfläche finden sich noch die stark verdickten Nasenmuscheln zum Theil erhalten. Sie haben noch ihren Schleimhautüberzug; bestehen aber in ihrem Innern aus Tumormasse. Die hintere Oberfläche ist zum Theil glatt und kann wohl als vordere Pharynxwand aufgefasst werden. Zum Theil aber ist sie unregelmässig und durch das Messer gebildet, so dass es zweifelhaft erscheint, ob hier überall im Gesunden operirt wurde. Nach oben hat die Exstirpation den Boden der Orbita mit inbegriffen. Der vordere Theil desselben besteht noch als knöcherner Rand, weiter hinten ist der Knochen papierdünn und noch weiter hinten liegt der Tumor frei zu Tage. — Erwähnenswerth ist noch, dass vorn an der Gaumenraphe an der Stelle der ersten Operation eine mit Schleimhaut ausgekleidete Spalte besteht, welche eine breite Communication zwischen Mund- und Nasenhöhle darstellt an der Stelle, wo früher sich der Canalis incisivus befand.

Consistenz und makroskopische Eigenschaften der Schnittfläche sind dieselben, wie bei dem ersten Tumor, nur markiren sich hier bereits makroskopisch deutliche kleine Abtheilungen der Geschwulst, die durch anscheinend bindegewebige Septa gebildet werden.

Mikroskopisch bestehen beide Tumoren gleichmässig aus einer völlig homogenen, durchsichtigen Grundsubstanz, in welche zahlreiche Zellen, die sämmtlich von einer deutlichen Kapsel umgeben sind, eingebettet liegen. Die Kerne der Zellen nehmen den Farbstoff schwer an, leichter die grossen Kernkörperchen. Oft liegen mehrere Zellen in einer Kapsel. An manchen Stellen sind nun die Kapseln so dicht an einander, dass keine Grundsubstanz zwischen ihnen übrig bleibt, so dass durch diesen Zellenreichthum ein fast sarcomatöses Aussehen entsteht. Dieses Verhalten findet sich schon bei dem ursprünglichen Tumor, in weit höherem Maasse aber bei dem Recidiv. Der Tumor wird von zahlreichen bindegewebigen Septen durchzogen, welche ihn mannichfach abtheilen. Die harten grauen Inseln erweisen sich als Knochenbalken, welche nur da sich finden, wo durch den Tumor Knochen verdrängt wurde. Sie sind also wohl als Reste der Knochen aufzufassen. Körnige Kalkablagerungen finden sich nicht.

Will man die Entstehung dieser Geschwulst mit benachbarten Knorpeltheilen in Beziehung bringen, so darf bei der durchaus einseitigen Entwickelung derselben wohl nicht an die knorpelige Nasenscheidewand als Ausgangspunkt gedacht werden, zu welcher sich auch keinerlei Beziehungen an dem zuerst exstirpirten Stück finden lassen. Wohl aber besteht die Möglichkeit bei der unmittelbaren Nachbarschaft des Canalis incisivus, dass ein vielleicht verlagerter Rest des Jacobson'schen Knorpels den Ausgangspunkt des Tumors gebildet hat. Ob das von Langenbeck[1])

[1]) Deutsche Klinik. 1859.

beschriebene Enchondrom mit ähnlichem Sitz auch diesen Ursprung gehabt haben kann, lasse ich dahin gestellt sein.

Es schliessen sich an 3 Geschwülste, die ihrer Entstehung nach auch den Bindegewebsgeschwülsten anzureihen sind, obgleich ihr Bau ziemlich stark an Carcinom erinnert.

Tumor XIV. Eine etwa wallnussgrosse Geschwulst der Zunge, welche bereits vor 8 Jahren bemerkt wurde und damals schon ziemlich dieselbe Grösse gehabt haben soll, wie jetzt, jedoch bis vor Kurzem nie Beschwerden gemacht hat. Da in letzter Zeit Beschwerden beim Sprechen, Ohrenschmerzen und Wundsein der Zunge eingetreten ist, so wird die Zungenhälfte mit dem Tumor exstirpirt. Es erfolgt glatte Heilung; weiterer Verlauf unbekannt.

Zur Untersuchung kommt ein unregelmässig gestaltetes, aus der Zunge ausgeschältes Stück.

Das mikroskopische Bild ist ein verschiedenes. In einigen centralen Bezirken der Geschwulst findet sich schon bei schwacher Vergrösserung ein höchst charakteristisches Bild. Man sieht 2 Gewebsarten, eine vom Alauncarmin ziemlich dunkelroth gefärbte und eine hellrosa, glasig durchscheinende Substanz das ganze Gesichtsfeld einnehmen. Beide präsentiren sich als ein vielverzweigtes Maschennetz und zwar so, dass das eine Netz gewissermaassen den Negativabdruck des anderen darstellt und dass beide die Fläche vollständig ausfüllen. Beide Netze sind zusammengesetzt aus strangförmigen Gebilden von sehr wechselndem Caliber. Bald spindel- oder keulenförmig anschwellend, verjüngen sie sich auch oft zu ganz feinen Fäden, bald zeigen sie kolbige Fortsätze und Sprossen, bald sind sie durch anastomotische Zweige mit Nachbarsträngen verbunden, so dass sehr oft die eine Art von Gewebe inselartig in die andere eingebettet ist. — Bei stärkerer Vergrösserung erweist sich das dunkel gefärbte Gewebe aus rundlichen Zellen mit grossem Kern gebildet. Dieselben setzen bald zu zweien, bald zu mehreren neben einander liegend jene Stränge und Maschen zusammen. An den Stellen der Verjüngung werden sie zu schmalen Spindeln und schliesslich zu ganz flachen Endothelzellen. Das hellere Netz ist gebildet aus hyalinen Massen ohne besondere Struktur. Es sind demnach die dunklen Stränge als die eigentlichen Tumorelemente aufzufassen, während die hellen Massen nur das hyalin entartete Stroma darstellen. Nicht überall ist die hyaline Entartung so weit fortgeschritten, wie an den eben beschriebenen, der Mitte des Tumors angehörenden Stellen. — In seinen Randpartien gegen die intacte Zungenmusculatur hin findet man zwischen den Strängen der Tumorzellen noch zum Theil färbbares Gewebe, quergestreifte Muskelfasern, zwischen denen dann die Tumorelemente lange parallele Stränge bilden, Bindegewebe und Nerven (Fig. 2), auch Alveolen von Schleimdrüsen mit ihrem glasigen Epithel. Es verdient hier Erwähnung, dass die Tumorzellen zwar hie und da einen einzelnen Drüsengang oder Alveolus umgreifen, aber niemals mit dem Epithel derselben in unmittelbare Berührung treten, sondern mindestens

noch durch die Membr. propr. von denselben getrennt werden. Sehr häufig finden sich statt der soliden Tumorstränge hohle Schläuche, welche dann angefüllt sind mit einem schwach färbbaren, körnigen oder scholligen, sonst aber amorphen Inhalt.

Die Geschwulst erweist sich somit als ein typisches Endotheliom.

Tumor XV. Eine Geschwulst des harten Gaumens, von deren Vorgeschichte und Verlauf weiter nichts bekannt ist, als dass sie vor 6 Jahren zuerst bemerkt wurde und dass sie sich submucös entwickelt habe.

Das vorliegende Material hat etwa Gestalt und Grösse einer Wallnuss und ist von einer dünnen, aber ziemlich festen Kapsel umgeben, welche im Allgemeinen eine glatte Oberfläche besitzt und nur an einigen Stellen etwas gerunzelt ist.

Mikroskopisch untersucht, erweist sich die Kapsel als eine dünne, fibröse Schicht. Der Tumor selbst besteht aus einem Stroma mit eingebetteten Zellgruppen. Die Zellen der letzteren sind meist rund, von mässiger Grösse, mit grossen, gut gefärbten Kernen versehen, manchmal etwas länglich, spindelförmig. Die Haufen sind da, wo sie dichter liegen, rundlich und von ziemlicher Grösse, so dass nur wenig Stroma zwischen ihnen bleibt. Da jedoch, wo das Bindegewebe mehr überwiegt, sind die Haufen langgestreckt, strangartig, verästelt, ja bisweilen ein förmliches Netz bildend. Manchmal enthalten sie ein Lumen. Die Dicke dieser Stränge ist verschieden, die schmalsten enthalten 2 Zellen neben einander, während andere zu mächtigen, fast sarcomatös erscheinenden Zellmassen anschwellen. Es finden sich Stellen, wo sich die Entstehung der Zellstränge aus einem einfachen Endothelrohr verfolgen lässt, so dass damit auch hier der Beweis erbracht ist, dass der vorliegende Tumor ein Endotheliom ist.

Hier, ebenso wie in dem vorigen Fall, sind langsames Wachsthum und gute Abgrenzung Zeichen von dem relativ gutartigen Charakter der Geschwulst.

Wahrscheinlich handelt es sich bei diesen Tumoren um Neubildungen, welche aus den Endothelien der Lymphspalten hervorgehen, wie dies Volkmann (a. a. O.) für die meisten Endotheliome annimmt. Namentlich Tumor XIV bietet in seinen jüngeren Partien durchaus den Charakter des von Volkmann als „interfasciculär“ bezeichneten Typus dar.

Das Hyalin, das in dem vorhergehenden Tumor reichlich auftrat und das von Einigen als ein regelmässiger Bestandtheil der Endotheliome angegeben wird [Braun[1])] fehlt in diesem und dem folgenden Tumor gänzlich.

[1]) Langenbeck's Arch. für klin. Chir. 1892.

Tumor XVI. Klinische Angaben fehlen.

Das vorliegende Material besteht aus einem grossen und 3 kleineren Tumorabschnitten und mehreren Knochenstückchen, die nach ihrer Form mit einiger Wahrscheinlichkeit vermuthen lassen, dass sie vom Jochbogen stammen. Das grösste Stück hat etwa die Grösse einer grossen Wallnuss, ist von unregelmässiger Form, zum Theil mit einer Art Fascie überzogen, zum Theil mit Gewebsfetzen besetzt. Beim Schneiden erfährt das Messer absoluten Widerstand durch zahllose Knochenbälkchen, welche den Tumor durchsetzen. Die kleineren Stücke verhalten sich ganz ähnlich.

Der mikroskopische Bau zeigt durch den ganzen Tumor völlige Gleichmässigkeit. Ueberall findet sich ein bindegewebiges Stroma und in dasselbe eingebettet Haufen und Stränge rundlicher, nicht sehr grosser, dunkel gefärbter Zellen. Die Contouren dieser Stränge sind scharf gegen das Bindegewebe abgesetzt und zeigen meist rundliche Form, manchmal halbkreisförmig nach aussen vorgebuchtet. Die länglichen Stränge folgen meist der Richtung der Bindegewebsspalten und sind bisweilen gabelförmig getheilt. Allen diesen Zellhaufen gemeinsam ist das Vorhandensein zahlreicher, meist kreisrunder Lücken, welche ausgefüllt sind mit einer hellen, durchsichtigen Masse, in welcher bisweilen zarte Fäden, auch Körner sich erkennen lassen. Es sind diese Lücken stets scharf umsäumt von einem gleichmässigen Kranz der Geschwulstzellen. Die Lücken in den länglichen Strängen, welche oft selbst längliche Gestalt haben, erwecken dadurch den Eindruck, dass es sich um präformirte Lumina handele, bei denen eine Wucherung der Begrenzungszellen eingetreten ist. — Die kreisrunden Lücken dagegen scheinen ihr Dasein einer nachträglichen Secretion zu verdanken, wie sie auch von Volkmann (a. a. O.) geschildert wird. — Bisweilen finden sich auch ganz grosse, mehrere Millimeter im Durchmesser haltende Räume mit feinkörnigen Massen angefüllt. Diese sind dann stets umgeben von einem dicken Kranz von Geschwulstzellen, welcher nun wieder in sich jene oben beschriebenen kleinen Lücken darbietet.

Hier ist zwar ein stricter Beweis des Uebergangs von Endothelien in Geschwulstzellen nicht gelungen, aber nach der eben geschilderten und durch den ganzen Tumor gleichmässig wiederkehrenden Struktur, muss derselbe gleichwohl als ein Endotheliom betrachtet werden.

So regelmässig gestaltete, so scharf begrenzte Lumina, wie sie oben beschrieben wurden, welche in keiner Beziehung einen Anhalt bieten für die Auffassung, dass sie aus einer Erweichung hervorgegangen wären, dürften bei einem Carcinom wohl nicht vorkommen.

Die jetzt noch übrigen Geschwülste sind epithelialer Natur.

Tumor XVII. Ohne klinische Angaben.

Zur Untersuchung liegt vor ein kleiner, haselnussgrosser Tumor. Seine Gestalt ist ganz unregelmässig, seine Oberfläche zum Theil glatt, zum Theil knollig und mit Fetzen besetzt.

Ein schmaler, an dem Tumor befestigter Streifen, der mikroskopisch als Mundschleimhaut mit dem Uebergang zur äusseren Haut sich erweist, also wohl von der Lippe stammt, giebt den einzigen Hinweis auf die Oertlichkeit, an welcher der Tumor sich befunden hat.

Mikroskopischer Bau. An der Oberfläche, so weit sie glatt ist, liegt vor der Bau der Haut mit verhornter Epidermis.

Im Uebrigen zeigt der Tumor die Struktur eines typischen Carcinoms. Es findet sich ein bindegewebiges Stroma, in welches in grosser Ausdehnung epitheliale Zapfen, Stränge und Nester eingebettet sind, so dass meist zwischen denselben nur schmale Streifen Stroma übrig bleiben. Diese Zapfen sind theils länglich, theils haben sie einen polygonalen oder rundlichen Querschnitt.

Der Bau derselben ist folgender: Die äussere Begrenzung wird gebildet durch Cylinderzellen, deren Kerne sowohl wie das Protoplasma stark durch das Alauncarmin tingirt werden. Im Innern befinden sich ausserordentlich grosse, runde, auch polygonale Zellen, die meist etwas schwächer gefärbt sind. Unter diesen zeichnen sich manche durch besondere Grösse und blasse Färbung aus. Diese haben einen grossen, runden und granulirten Kern und oft ein deutliches Kernkörperchen. Im Innern einiger Zapfen hat die Färbung ganz versagt. Hier haben die Zellen ein glasiges, hyalines Aussehen. (Beginn einer centralen Degeneration.)

Da, wo der Tumor mit Epidermis bekleidet ist, reicht das Carcinom bis dicht unter dieselbe, ohne dass sein Ursprung von derselben nachweisbar wäre. Hier liegen zahlreiche, sehr grosse Blutgefässlumina, die mit Blut prall gefüllt sind. Ihre Wand ist sehr dünn und besteht nur aus einer Schicht flacher Endothelien. Es finden sich derartige weite Gefässe sowohl in dem Bindegewebe, als in die Epithelien eingebettet.

Im Gegensatz dazu besteht an anderen Stellen eine starke Schwellung und Vermehrung der Endothelien einzelner Gefässe des Stromas. In der Submucosa des als Lippe angesprochenen Stückes finden sich sowohl grössere Gefässe, bei welchen innerhalb einer starken, mehrschichtigen und kernreichen Wand die Endothelien so stark gewuchert sind, dass sie fast das Aussehen eines Cylinderepithels angenommen haben, als auch Capillaren (deren Schlingen man deutlich in die Papillen aufsteigen sieht) mit geschwollenen und vermehrten Endothelien, so dass sie sich als stark gefärbte, breite Züge von dem umgebenden Bindegewebe abheben. Leicht ist jedoch zu erkennen, dass diese Züge nichts mit den oben beschriebenen Epithelzapfen zu thun haben, da ihre Zellen nach Grösse, Färbung und Gestalt einen ganz anderen Charakter haben und ein Zusammenhang derselben mit den Krebszapfen, welche stets nur im Stroma eingebettet zu finden sind, nirgends vorkommt.

Tumor XVIII. Von der Anamnese ist nichts bekannt, von dem Verlauf nur so viel, dass 11 Monate nach der Operation ein Recidiv eingetreten ist.

Das vorliegende Stück hat die Grösse eines mittleren Apfels und stellt dar einen linken Oberkiefer, der nach allen Richtungen hin, namentlich aber über die Medianebene hinaus durch Tumormasse vergrössert wird. — Mit Ausnahme des Caninus fehlen alle Zähne. Den Alveolen entsprechend sind jedoch überall noch Gruben vorhanden. Die Decke des harten Gaumens ist nach unten vorgewölbt. Der Knochen ist hier in den hinteren Partien geschwunden, so dass man eine Nadel tief einstossen kann. Ebenso hat der Tumor den ganzen Alveolarrand eingenommen und vorgewölbt, sowie auch den unteren Theil der seitlichen Oberkieferwand. Hier finden sich jedoch noch einige Stellen mit einer papierdünnen Knochenschale bedeckt. Am stärksten quillt der Tumor über die Medianebene hervor. Hier hat er eine knollige Oberfläche und reicht 2 cm weit in die rechte Kopfhälfte hinein. Nach vorn dringt er vor bis in das Foram. piriforme, das er fast ausfüllt, nach hinten lässt sich die Grenze nicht bestimmen, da der hinterste Theil durch einen Messerschnitt abgetragen ist, dessen Ebene noch vor den Choanen liegt. Nach oben reicht der Tumor 2 cm weit über die Nasenwurzel und hat mit seiner linken Hälfte den Boden der Orbita durchbrochen. Der mediale Theil muss das Siebbein ganz verdrängt haben, denn man sieht nur einen runden Geschwulstknollen mit glatter Oberfläche, ohne dass an dem Präparat Reste von dem Knochen vorhanden wären.

Beim Schneiden findet das Messer erheblichen Widerstand durch zahllose Knochenbälkchen, welche die Geschwulst durchsetzen.

Bei der mikroskopischen Untersuchung zeigt sich der Tumor bestehend aus einem bindegewebigen Stroma, in welches eingelagert sind starke Haufen, Züge und Stränge von dunkel gefärbten, rundlichen Zellen von mittlerer Grösse. Ihr Durchmesser variirt sehr, bald liegen nur wenige Zellen neben einander, bald füllt ein Durchschnitt das ganze Gesichtsfeld bei schwacher Vergrösserung (Leitz 3) aus. Häufig findet man das Centrum der Haufen deutlich von der Peripherie differencirt. Es zeigt eine bedeutend geringere Tingirung und erweist sich bei starker Vergrösserung als eine gekörnte Masse, die sich mit scharfer Grenze gegen den dunklen Saum dicht gedrängter Zellen an der Peripherie der Haufen absetzt. Solche Massen finden sich hauptsächlich in den grösseren Haufen, bisweilen sind sie aus den Schnitten ausgefallen. An entkalkten und in Photoxylin eingebetteten Stücken, von denen es gelingt, Schnitte zu erhalten, aus denen nichts herausgefallen ist, lässt sich deutlich nachweisen, dass die Differencirung der Centralpartien jener Zellhaufen auf eine Degeneration zurückzuführen ist, da man alle Uebergänge von vollständig durchgefärbten Haufen bis zu denen mit völlig ungefärbtem Centrum nachweisen kann. An Schnitten, die die Schleimhaut des harten Gaumens mit angrenzendem Tumor treffen, findet sich erstere völlig intact, der Knochen jedoch ist stellenweise völlig geschwunden.

Tumor XIX stammt von einer Frau, welche 5 Wochen vor der Operation zuerst eine Geschwulst auf der rechten Gaumenseite bemerkte, die das Sprechen erschwerte. Seit 3 Wochen hatte sie ziehende Schmerzen in der rechten Schläfe und im rechten Ohr. In der letzten Zeit war Abmagerung eingetreten.

Da sich eine Vortreibung sämmtlicher Kiefergrenzen und Undurchgängigkeit der Nase fand, wurde die Oberkieferresection gemacht. Es stellten sich jedoch pneumonische Erscheinungen und Fieber ein und 2 Tage nach der Operation erfolgte der Exitus. Die Section ergab bronchopneumonische Heerde und eine pflaumengrosse, leicht fluctuirende Auftreibung der Dura auf dem Türkensattel.

Zur Untersuchung gelangen sowohl der resecirte Kiefer, als ein durch die Section gewonnenes Stück der rechten Hälfte der Schädelbasis.

An dem Oberkiefer ist ein Theil der Highmoreshöhle ausgefüllt mit einer etwas bröckligen Tumormasse. Die Geschwulst hat das laterale und hintere Viertel der Gaumenplatte durchbrochen und ist so bis in die Mundhöhle vorgedrungen. Hier war sie wohl ulcerirt, doch ist die Beschaffenheit der ursprünglichen Oberfläche nicht mehr mit Sicherheit anzugeben, da dieselbe mit einem scharfen Instrument abgetragen ist.

Das durch die Section gewonnene Stück des Tumors lässt erkennen, dass derselbe nach oben im Allgemeinen seine Begrenzung durch die Schädelbasis gefunden hat, die er nur an dem vorderen und medialen Winkel der rechten mittleren Schläfengrubenhälfte durchbricht, hier ein wenig die Dura nach oben vorwölbend. Lateral reicht der Tumor bis zum Musc. tempor., mit dessen medialen Fascienblatt er bereits verwachsen ist. Er füllt somit die ganze Keilbeinhöhle aus und nimmt auch den oberen Theil des Pharynx unterhalb des Hinterhauptbeinkörpers ein.

Bei mikroskopischer Untersuchung findet man ein ziemlich derbes bindegewebiges Stroma, in welches eingebettet sind grosse, meist rundliche Haufen mittelgrosser Zellen mit runden, stark gefärbten Kernen. Bisweilen findet man auch hier in einigen Haufen eine Scheidung zwischen centralen, schwach gefärbten, offenbar degenerirten Partien und einer stark gefärbten Randzone, beide durch eine scharfe Begrenzungslinie von einander geschieden. Diese Begrenzung ist an einigen Stellen so scharf, dass die äussere Schicht mit einem förmlichen, aus platten Zellen gebildeten Endothel ausgekleidet und so völlig von den centralen Massen getrennt ist. Es wird hierdurch eine Aehnlichkeit mit dem oben beschriebenen Endotheliom (No. XVI) hervorgerufen, aber an ein solches ist deshalb nicht zu denken, weil die centralen Massen durchaus nicht als Lymphe oder Blut sich deuten lassen, sondern deutlich aus grossen Zellen bestehen, die nur schwächer gefärbt sind und somit degenerirte Tumorzellen darstellen.

Die Geschwulst muss hiernach als ein Carcinom angesehen werden.

Tumor XX. Klinische Angaben fehlen. Der Tumor soll am Oberkiefer in der Gegend des Weisheitszahns gesessen haben.

Es handelt sich um eine Reihe von Geschwulstbrocken von verschiedener Grösse und Gestalt (die Grösse schwankt zwischen Haselnuss und Erbse) und unregelmässiger Oberfläche. Keiner derselben bietet einen Anhalt bezüglich seiner Herkunft. Zwischen ihnen befindet sich auch ein Weisheitszahn.

Mikroskopisch findet sich in den Brocken theils festes, theils lockeres Bindegewebe, durchsetzt mit zahlreichen Zapfen und Alveolen, die von grossen epitheloiden Zellen erfüllt sind. Dieselben enthalten viele verhornte Epithelperlen. Auch sonst haben grosse Mengen der Zellen das Alauncarmin schlecht angenommen, was wohl auf eine Degeneration deutet. Beziehungen der Tumormasse zur Schleimhaut konnten in dem vorliegenden Material nicht aufgefunden werden.

Tumor XXI. Bei einem 41jährigen Manne hatten sich einige Monate vor der Operation Zahnschmerzen, welche auch nach dem Kopf hin ausstrahlten, eingestellt. Vor 2 Monaten liess er sich deswegen einen Backzahn ziehen und behielt seitdem eine Wunde im Zahnfleisch, welche durchaus nicht heilen wollte.

Bei der Aufnahme in die Klinik fand sich eine Fistel, welche direct in die Highmoreshöhle führte. Aus derselben ausgekratztes Material erwies sich als carcinomatös.

Das vorliegende Material ist ein linker Oberkiefer. Er enthält nur noch 3 Schneidezähne, welche auch abgebrochen sind. Der Kiefer wird völlig erfüllt von einer soliden Geschwulst, welche auch noch nach allen Richtungen die natürlichen Grenzen desselben überragt. Lateral wölbt sie die hintere Wangengegend hervor und geht hier unmittelbar auf den hinteren Theil des harten Gaumens über, welcher von ihr mit einem ulcerirten Knoten durchbrochen ist. Nach hinten überragt sie die Ebene der Choanen, nach vorn bedingt sie eine Hervorwölbung in der Fossa canina und medial erreicht sie die Mittellinie, so dass die ganze Nase durch sie unwegsam gemacht ist.

Die Oberfläche ist knollig. Weichtheile, wie Knochen sind überall da von dem Tumor durchwuchert, wo sie seinem Wachsthum im Wege standen.

Die mikroskopische Untersuchung ergiebt das Bild eines typischen Carcinoms, ein bindegewebiges Stroma mit reichlichen Zapfen und Strängen von epitheloiden Zellen.

Zwei Besonderheiten des Präparates sind noch zu erwähnen, die in einem gewissen Gegensatz zu einander stehen.

1. In der Gegend des Tumors, welche der seitlichen Nasenwand zunächst liegt, sind stellenweise die Zapfen gegen das Stroma von geringer Mächtigkeit. Sie sind hier dünn, strangförmig den Bindegewebsspalten folgend, vielfach verästelt, die Aeste oft unter einander anastomosirend. Gelegentlich finden sich auch rundliche helle Lücken in denselben, welche bei starker Vergrösserung sich als ausgefüllt erweisen mit glashellen, scholligen

Massen. Das sind alles Verhältnisse, die auf ein Endotheliom zu deuten scheinen.

Andererseits finden sich in der Gegend des Gaumens, nicht weit von der Ulceration, nahe Beziehungen zu Drüsen. Die dort in grosser Zahl vorhandenen Schleimdrüsenschläuche mit regelmässigem, hohem Cylinderepithel, dessen Zellen einen nach der Peripherie gerückten Kern und reichliches glasiges Protoplasma besitzen, sind fast alle verändert. Entweder füllen Tumorzellen das Lumen aus, den ganzen Schlauch erweiternd, oder es ist nur noch ein Theil der Wand stehen geblieben, während alles Uebrige durch Tumorzellen verdrängt ist, die sich dann unmittelbar in die umgebende Tumormasse fortsetzen (Fig. 3).

Letzteres Verhalten findet sich so deutlich und so häufig, dass man wohl kaum daran zweifeln kann, dass diese Drüsen den Ausgangspunkt des Tumors darstellen. Man hätte es demnach mit einem ächten Drüsencarcinom zu thun und es erhellt daraus, dass die oben beschriebenen Punkte, welche auf ein Endotheliom deuten, durchaus nicht zur sicheren Diagnose eines solchen genügen, da sie sich hier bei einem ächten Carcinom finden. Auch das richtige Carcinom kann bekanntlich bei seinem Wachsthum die Lymphbahnen einhalten.

Es hat sich bei der mikroskopischen Untersuchung fast aller bisher aufgeführten Geschwülste mit ziemlicher Regelmässigkeit die Thatsache ergeben, dass der Typus der einzelnen Geschwulstgattung nicht immer, namentlich nicht an allen Stellen des einzelnen Tumors, ganz rein zum Ausdruck kommt, so dass gelegentlich die Differentialdiagnose dadurch Schwierigkeiten erleidet. Bei Sarcomen finden sich Andeutungen von Alveolarbildung (vergl. Tumor I, III, IV, V, X) durch das Auftreten bindegewebiger Septa in mehr oder weniger starker Ausbildung, auch die gelegentlich (Tumor X) vorkommende, strangförmige Anordnung der Geschwulstzellen ist geeignet, das histologische Bild des Sarcoms zu trüben.

Selbst Gebilde, die in ihrem Bau ächten Cancroidperlen täuschend gleichen, finden sich in einem sonst als Riesenzellensarcom gebauten Tumor (No. VIII).

Die Endotheliome lassen in ihrem mikroskopischen Bau einestheils nach der Seite des Sarcomatösen hin durch das Auftreten grösserer Anhäufungen von Zellen (Tumor XV) eine scharfe Differencirung vermissen, andererseits sind sie in denjenigen

Partien, wo vielleicht in Folge vorgerückteren Alters der Geschwülste die Endothelzüge einen soliden Charakter angenommen haben (wie gelegentlich bei Tumor XIV und XVI), schwer vom Carcinom abzugrenzen.

Selbst das Enchondrom kann durch starke Vermehrung und dicht gedrängtes Auftreten seiner Zellen (Tumor XIII) ein sarcomähnliches Bild stellenweise darbieten. (Es will mir scheinen, als ob hierdurch seine Prognose verschlechtert würde.)

Bei den Carcinomen sind besonders die Anklänge an das Endotheliom beachtenswerth. Es kommt vor, dass durch centrale Degenerationen in den Zellsträngen Lücken entstehen, welche präformirte Lumina vortäuschen können (Tumor XVIII, XIX, XXI). Ferner folgen gelegentlich die Epithelzapfen so genau den Lymphbahnen, als ob sie selbst aus den Endothelien dieser Bahnen hervorgegangen wären. Endlich finden sich häufig in Krebsgeschwülsten wirkliche Schwellungen und Vermehrungen von Endothelien der vorhandenen Lymph- und Blutgefässe. Es ist diese Vermehrung jedoch vielleicht nur als eine Folge der Reizung aufzufassen, die von der benachbarten bösartigen Geschwulst ausgeht. Eine wenn auch noch so starke Schwellung und starkes Hervortreten der Endothelien in den präformirten Bahnen allein darf wohl überhaupt noch nicht als Geschwulstbildung aufgefasst werden. Das Endotheliom fängt erst dann an, wenn in einem bestimmten Bezirk durch Wucherung der Endothelien ein bestimmt gegen die Umgebung abgesetzter Tumor entsteht. Ein solcher Tumor kann dann, wie No. XVI zeigt, ähnlich den von Haus aus bösartigen Neubildungen bei seinem Wachsthum die benachbarten Gewebe (Knochen u. s. w.) durchdringen und durchwuchern.

Im Allgemeinen möchte ich aus den vielfachen scheinbaren Aehnlichkeiten, welche sich im mikroskopischen Bau bei den verschiedenen Typen der Geschwülste vorfinden, weniger den Schluss ziehen, dass häufig wirkliche Uebergänge der einen Geschwulstart in die andere vorkommen, als vielmehr die Behauptung begründen, dass durch verschiedenartige Prozesse ganz ähnliche histologische Bilder hervorgerufen werden können.

Tumor XXII. Eine sehr merkwürdige Geschwulst, von deren Verlauf leider nur zu ermitteln war, dass sie bereits 6 Jahre vor der Operation be-

standen hatte und dass der betreffende Patient bis 10 Jahre nach der Operation recidivfrei und völlig gesund geblieben ist. Da die Geschwulst zu einer Gattung gehört, von der immerhin noch eine ziemlich beschränkte Zahl genau beschrieben ist, so sei ihr eine etwas eingehendere Schilderung gewidmet.

Es liegt vor ein rundliches apfelgrosses Stück, das durch einige Zahnrudimente als ein Theil des linken Oberkiefers gekennzeichnet wird.

Die Oberfläche des Tumors ist im Allgemeinen glatt, nur an einigen Stellen mit kleinen Fetzen (von Bindegewebe) besetzt. An der nach hinten gerichteten Seite fehlt ein markstückgrosser Theil der äusseren Bedeckung und man sieht in eine grosse, mit mehreren Zwischenwänden versehene Cyste hinein. An der nach rechts gekehrten Seite ist gleichfalls keine glatte Oberfläche vorhanden, statt dessen erblickt man auch hier mehrere erbsen- bis bohnengrosse, angeschnittene Cysten, welche durch Knochenbalken und Tumormasse von einander getrennt sind. An der vorderen und unteren Seite der Oberfläche treten in der sonst glatten, schleimhautartigen Bedeckung mehrere kleine Inseln auf, welche ein feinzottiges, sammetartiges Aussehen darbieten.

In Bezug auf die Consistenz zerfällt der Tumor in zwei völlig verschiedene Hälften, eine vordere kleine von fester knochenharter Beschaffenheit, und eine hintere grosse, welche völlig aus Cysten verschiedener Grösse besteht, die mit nur dünnen und schlaffen Wandungen und Scheidewänden versehen sind. Die äussere Umhüllung dieses Theiles bietet dem tastenden Finger das Gefühl des Pergamentknitterns. Von einer Consistenz dieses Theiles kann nichts ausgesagt werden, da die Cysten, welche mit einander communiciren, eröffnet sind und der Inhalt ausgelaufen ist.

Auf dem Durchschnitt zeigt sich, dass die Innenwand der Cysten vollständig glatt ist. Die Schnittfläche des compacten Theiles ergiebt eine netzförmige Anordnung von durchsägten Knochenbälkchen. In den Maschen befindet sich weiche Tumormasse.

Mikroskopischer Bau. Der Bau der äusseren Umkleidung des compacten Theiles, so weit sie eine glatte Oberfläche zeigt, ist der der Mundschleimhaut. Man findet mehrschichtiges Plattenepithel (ohne Verhornung) mit deutlichen Riffelfortsätzen der tieferen Zellen, stellenweise auch Papillenbildung. An denjenigen Stellen, welche, inselartig in die glatte Fläche eingelagert, eine sammetartige Beschaffenheit darbieten, liegen dicht gedrängt kleine Zotten, bestehend aus ziemlich hohen, cylindrischen Zellen. Namentlich die äussere Bekleidung dieser Zotten wird von hohen Cylinderzellen gebildet, welche in einzelliger Schicht die ganze Zotte umgeben, in ähnlicher, nur etwas unregelmässigerer Weise, wie das Darmepithel die Zotten überzieht. Die äussere Umhüllung der oberflächlich liegenden, grossen Cysten besteht aus einer dünnen Knochenlamelle, welche nach dem Lumen zu mit einer bindegewebigen, periostartigen Schicht versehen ist. Nach aussen findet sich ein mehr lockeres Bindegewebe, welches merkwürdiger Weise auf grosse Strecken hin überdeckt ist mit einer Schicht von Drüsensubstanz. Diese

Schicht ist bisweilen so mächtig, dass sie mit blossem Auge als weisse Lage zu erkennen ist; an anderen Stellen sind nur mit dem Mikroskop vereinzelte Drüsenkanälchen nachweisbar. Ihr Bau ist im Ganzen der einer Schleimdrüse, doch tragen die einzelnen tubulösen Schläuche mehr den Charakter von Ausführungsgängen mit einem deutlichen Lumen und gut gefärbten Epithelien, während die glasigen, das Lumen fast ausfüllenden ächten Drüsenepithelien seltener sind. Bisweilen erhält man den Eindruck, als ob die Kanäle dilatirt seien, da die Epithelien flach an die Wand gedrückt erscheinen. Das Vorhandensein dieser ganzen Schicht von Drüsensubstanz auf der Oberfläche der Cyste ist wohl so zu erklären, dass eine Drüse durch die wachsende Cyste bei Seite gedrängt worden ist und sich in dieser Weise als flache Schicht angelagert hat.

Das dem Lumen der grossen Cysten zugekehrte Bindegewebe zeigt häufig hyalinen, glasigen Charakter[1]). Die eigentliche Auskleidung der Cysten wird gebildet durch ein Lager epithelartiger, meist ziemlich platter Zellen, unter denen bisweilen noch eine bis zwei Schichten cubischer Zellen angeordnet sind. Das Verhalten ist nicht überall gleich, vielleicht in Folge ungleichmässiger Conservirung; denn vielfach fehlt das Epithel ganz. — Auch die kleineren, in dem massiven Theil des Tumors liegenden Cysten haben eine ähnliche Auskleidung, zum Theil allerdings (namentlich die ganz kleinen) stellen sie sich als einfache Lücken in dem umliegenden Tumorgewebe dar und sind unmittelbar von den Tumorzellen begrenzt.

Wenn solche Lücken zahlreich vorhanden sind, erscheinen ganze Stellen des Tumors wie durchbrochen und gelockert. Hier haben dann die zwischen den Lücken stehenden Zellen ausgeprägte Sternform mit langen Ausläufern, so dass die Cystchen durch diese Ausläufer begrenzt erscheinen (Fig. 4). In einzelnen der grösseren Cysten findet man die Wand mit einer Schicht runder Kügelchen oder Tröpfchen von hyaliner, homogener Beschaffenheit bedeckt, welche hinsichtlich ihrer Grösse von ganz kleinen Körnchen, die mit starker Vergrösserung eben noch zu erkennen sind, bis zu grossen Kugeln von $\frac{1}{4}$ mm Durchmesser variiren. Die homogene Masse, aus welcher die Kugeln bestehen, ist am Rand der Cyste oft zusammengeflossen und bildet eine völlige Wandschicht.

Es erübrigt, die Gesammtstruktur des massiven Theiles der Geschwulst zu beschreiben. Man findet hier derbes, zum Theil hyalin entartetes Bindegewebe und Knochenmassen. In dieses Stroma sind eingebettet Zellhaufen von gänzlich unregelmässiger, vielzackiger Gestalt. Die Randzone dieser Haufen ist stets ausgezeichnet durch stärkere Färbung und wird gebildet aus dicht gedrängten cylindrischen Zellen (Fig. 4). Die Hauptmasse wird gleichfalls aus dicht gedrängten, ohne sichtbare Zwischensubstanz an einander gefügten Zellen aufgebaut, die jedoch nur blass zu färben sind, ja deren Kern kaum hervortritt. Ihre Gestalt ist lang gestreckt, überwiegend spindel-

[1]) Auch sonst finden wir in dem Tumor vielfach hyalin entartetes Bindegewebe.

förmig. Auffallend ist, dass über die ganzen Zellhaufen hin eine feine Strichelung zu sehen ist, als ob sämmtliche Zellen eine Querstreifung besässen; ein Anblick, der jedoch daher kommt, dass die Zellen, ähnlich den tiefen Schichten der Epidermis mit Riffelfortsätzen versehen sind, wie durch Zupfpräparate nachzuweisen ist. — In den Zellhaufen nun finden sich zahlreich jene runden Lücken oder kleinsten Cysten, welche oben beschrieben wurden.

Bisweilen sieht man dunkle Zellen, ähnlich denen der Randzone, auch den Verlauf von Capillargefässen begleiten und dieselben umsäumen, so dass diese mit ihren Verzweigungen durch jene dunkle Umrahmung stark hervorgehoben werden.

Es wurden Schnitte auch durch eine Zahnalveole gelegt, nachdem der Zahn vorsichtig herausgelöst worden war. Es ergab sich, dass die Tumormasse bis in den oberen Theil der Alveole hineinreichte und hier die Zahnwurzel direct umgab.

Es entspricht dieser Tumor in allen Einzelheiten seines Baues jener Gattung von Kiefergeschwülsten, welche zuerst Malassez[1]) genau umgrenzt und von den sogenannten „Débris epithéliaux“, jenen mit den Zahnkeimen zugleich angelegten und nach Malassez' Untersuchung durch das ganze Leben sich erhaltenden Epithelzapfen im Zahnfleisch abgeleitet hat. Malassez hebt hervor, dass seine embryonalen „Bourgeonnements“, welche er als Anfänge der späteren „Débris“ ansieht, nicht direct mit den Zahnkeimen in Verbindung stehen, wenn er auch die Aehnlichkeit ihres Baues mit dem des Schmelzorgans betont. Es will mir scheinen, als ob der Ursprung dieser Tumoren aus den Zahnkeimen, wie er späterhin behauptet worden ist[2]), weder von Malassez als unbedingt hingestellt worden ist, noch an sich besonders nahe liegt. Einmal kennen wir Geschwülste, deren Ursprung von Zahnkeimen sicher zu erweisen ist, und bei diesen documentirt sich derselbe ohne Weiteres durch massenhafte Entwickelung ausgebildeter und rudimentärer Zähne. Ein klassisches Beispiel dieser Gattung hat Hildebrand veröffentlicht[3]).

Ferner ist die Aehnlichkeit des Baues der in Frage stehenden Geschwülste mit den Zahnkeimen doch nur ziemlich oberflächlich. Namentlich findet sich von der das eigentliche Characteristicum

[1]) Archives de physiologie norm. et pathol. 85.

[2]) Falkson, Dieses Archiv. Bd. 76. S. 504. — Chibret, Arch. de méd. expér. et d'anatomie path. 94.

[3]) Deutsche Zeitschr. für Chirurgie. Bd. 31 und 35.

dieser Geschwülste darstellenden Cystenbildung keinerlei Andeutungen bei den Zahnkeimen. Alle seit der Arbeit Malassez' veröffentlichten in diese Gattung gehörigen Tumoren sind, wenigstens so weit ich die betreffenden Arbeiten einsehen und beurtheilen konnte[1]), in ihrem Bau dem meinigen ganz ähnlich. Nirgends findet sich eine Andeutung von wirklicher Zahnentwickelung, was doch, wenn in der That ein Zahnkeim der Ursprung wäre, auffällig erscheinen müsste. Wenn Chibret angiebt, in der Umgebung der Zellhaufen eine radiäre Anordnung der Fibrillen und die Entwickelung einer wahren Schmelzschicht auf den Cylinderzellen gesehen zu haben, so ist diese Beobachtung doch wohl noch zu vereinzelt um für die allgemeine Auffassung verwerthet zu werden. Ferner ist doch in Erwägung zu ziehen, dass, wenn diese Zellen wirklich Schmelz absonderten, diese Abscheidung wohl in Analogie zu dem Schmelzorgan nach der Seite der die Schmelzpulpa vertretenden Sternzellen, also nach dem Inneren der Zellhaufen hin geschehen müsste, nicht aber in die Umgebung derselben. Dass hingegen diese Kiefercysten epithelialer Natur sind, und dass sie sehr wohl von den Malassez'schen Débris herstammen können, ist nach allen bisher veröffentlichten Beobachtungen sehr wahrscheinlich und wird unter anderem auch durch das Auftreten der Riffelzellen bestätigt, welche ausser mir schon Zatti (l. c.) beschrieben hat. Die Ausscheidung der hyalinen Kugeln in die grossen Cysten hinein, dürfte eine Besonderheit meines Falles sein. Ebenso das Auftreten der Geschwulst im Oberkiefer, während doch Becker (a. a. O.) auf Grund seiner ausführlichen Literaturstudien betont, dass derartige Tumoren nur im Unterkiefer beobachtet seien. Es wird durch diesen Fall auch wiederum der relativ gutartige Charakter dieser Art von Geschwülsten bestätigt.

Am Allgemeinen geht wohl aus der Untersuchung der 22 Tumoren hervor, wie spät oft gerade im Oberkiefer Geschwülste zur Kenntniss der Patienten und des Arztes kommen. Es mag dies einmal in den eigenartigen anatomischen Verhältnissen

[1]) Falkson, a. a. O. — Chibret, l. c. — Becker, Arch. für klin. Chirurgie. Juli 1894. — Zatti, Poliklinico. I. 17. Ref. Schmidt's Jahrbücher. 94. No. 12.

seinen Grund haben, da eine Geschwulst im Innern der Highmorshöhle unbemerkt bis zu ziemlicher Grösse anwachsen kann (vgl. Tumor IX, V), andererseits aber ist es in der Eigenthümlichkeit des Wachsthums der Tumoren begründet. Dieselben haben nehmlich, wie ich vielfach beobachten konnte, bei ihrem Vordringen, sobald sie auf Knochen stossen, die Fähigkeit, diesen allmählich zu ersetzen und dabei die äussere Form der betreffenden Knochenpartien lange Zeit zu erhalten. Niemals wird der Knochen verdrängt und bei Seite geschohen. Am deutlichsten liess sich dieses Verhalten da erkennen, wo die Nasenmuscheln und der Proc. alveolar. betheiligt waren. Diese Gebilde erscheinen, obgleich ihre Knochensubstanz von innen her völlig durch Geschwulstmasse ersetzt war, ungefähr in ihrer alten Form, wenn auch etwas vergrössert (vgl. Tumor V, XIII, XVIII). Wo dagegen die Geschwulst in der Richtung ihres Wachsthums Haut oder Schleimhaut antrifft, wölbt sie dieselbe zunächst vor, ohne sie zu durchbrechen. Da nun bei Kiefer die Verhältnisse so liegen, dass eine von innen her sich entwickelnde Geschwulst überall zunächst Knochenlamellen zu durchbrechen hat, so ist es erklärlich, dass häufig eine Neubildung schon grosse Ausdehnung angenommen hat, ehe sie erhebliche äussere Verunstaltungen verursacht (vgl. Tumor III, V). Um eine frühe Diagnose stellen zu können wird in solchen Fällen nothwendig sein, das Verhalten des harten Gaumens der medialen Wand der Highmorshöhle, auch wenn noch keine Formveränderungen dieser Gebilde eingetreten sind, genau zu prüfen. Es wird sich vielleicht manchmal durch den Nachweis von Pergamentknistern oder besonders leichte Durchgängigkeit der Knochenlamellen für Nadelstiche die Anwesenheit einer mehr oder weniger bösartigen Neubildung vermuthen lassen.

Bezüglich der Prognose gewinnt man wohl das beste Urtheil, wie auch durch diese Untersuchungen wieder bestätigt wird, aus dem mikroskopischen Bilde. Von den Sarcomen erscheinen diejenigen mit kleinen runden und ohne Zwischensubstanz auftretenden Zellen, als die bösartigsten (vgl. Tumor III, IV, V), während diejenigen mit Hyalinbildung (No. I) oder reichlicherer Zwischensubstanz (No. II, XI), ferner die fibrösen (No. IX, XII) und die Riesenzellensarcome (No. VI, VII, VIII) einen mehr

gutartigen Charakter tragen. Die Endotheliome sind in ihren frühen Stadien durchaus gutartig; es giebt jedoch, wie No. XVI beweist, bisweilen einen späteren Zeitpunkt ihrer Entwickelung, an dem sie einen mehr malignen Charakter annehmen. Die paradentären Kystome haben ein langsames Wachsthum und keine bösartige Tendenz. Die Malignität der Carcinome ist bekannt. Es ist daher auf eine scharfe Trennung der mikroskopischen Bilder Werth zu legen; dieselbe wird sich trotz der manchmal vorkommenden diagnostischen Schwierigkeiten, welche ich früher erwähnte, meiner Ueberzeugung nach stets ermöglichen lassen, wenn man die Untersuchung nicht auf eine Stelle der betreffenden Geschwulst zu beschränken braucht. Man wird dann immer zu einer ganz bestimmten Diagnose kommen können, da die Uebergänge zwischen den einzelnen Geschwulstarten, wie früher besprochen, doch wohl nur scheinbare sind. Die sicherste Grundlage für eine exacte Unterscheidung der Geschwulstarten bietet natürlich die Untersuchung ihres Ursprungs. Aber, wie auch aus dieser Arbeit hervorgeht, ist dieselbe bei irgend schon vorgeschrittenen Tumoren meist nicht mehr möglich. Ich habe nur bei 2 Endotheliomen (XIV und XV) und einem Carcinom (XXI) die Art des Ursprungs erkennen können.

Erklärung der Abbildungen.

Tafel XII.

Fig. 1. Zw zwiebelähnliche Körper. St Stroma. R Z Riesenzellen. (Zu Fall VIII.)

Fig. 2. E Endothelzüge (zum Theil mit Lumen). R Rest eines Lumens als feiner Spalt. N Nervenquerschnitt. St Stroma. (Zu Fall XIV.)

Fig. 3. Dr Drüsenepithelien. E Epithelhaufen. St Stroma. (Zu Fall XXI.)

Fig. 4. Kl C kleinste Cyste zwischen den Sternzellen. Gr C grössere Cystchen. St Z Sternzellen. St Stroma. R Riffelzellen. C Cylinderzellen. (Zu Fall XXII.)

XXI.

Ueber das Serotinom[1]).

(Aus dem Favre'schen Laboratorium in Chaux-de-Fonds.)

Von Dr. Alex. Favre, Prof. ag. und D. L. Barbezat, Pharm.

Nebst einem neuen Beitrage zur Puerperaleklampsie.

Frau B., 24 Jahre alt, gebar am 17. Februar 1895 ein lebendes Kind im 8. Schwangerschaftsmonat. Das Kind sah schwächlich aus, und als die Placenta geboren wurde, constatirten wir 3 eigrosse derbere Geschwülste in der Nähe des Centrums der Nachgeburt. — Nach einem Tag verschied das Kind. Beim Durchschneiden dieser Geschwülste constatirten wir ausser der Derbheit der Tumoren an denselben ein blutreiches, zahlreiche, symmetrisch angeordnete Blutgefässe enthaltendes Gewebe. Die Geschwülste sassen in der That am Platze grösserer Blutgefässe. — Kein Fluor albus.

Diese Geschwülste sitzen im Chorion, sind auch vom Placentarraum durch eine dünne Chorionschicht getrennt und ragen in diesen Raum herein. Auf dieser Chorionfläche sitzen merkwürdigerweise keine Zotten auf und es macht ganz den Eindruck, als wenn eine Stelle des Chorions zwischen zwei Zottenstämmen durch die Geschwulst vorgetrieben worden wäre, was auch die dünne Chorionkapsel der Tumoren erklären würde. Härtere Geschwülste kommen in der Placenta vor. Myxome, Myxoma fibrosum und Sarcom sind bereits beschrieben worden.

Wir greifen nun zum Mikroskop. — Nach der nöthigen Färbung mit Alauncarmin zeigen uns die Schnitte eine Menge von Zellen mit grossen Kernen. Eine auffallende Aehnlichkeit mit Serotinalzellen ist nicht zu verkennen. Zum Vergleich ziehen wir einige Schnitte von Serotinalgewebe: in der That handelt es sich um gleiche Gebilde.

Ein Serotinom in Choriongewebe, wie ist dieses möglich? Es ist nachzuweisen, dass erstens das Serotinalgewebe wirklich in das Choriongewebe zuweilen eindringt, dass ferner das Serotinalgewebe mit Vorliebe den Choriongefässen nachgeht, um für unsere Präparate als vollständiges Analogon gelten zu können, endlich dass in unserem Präparat es sich auch wirklich um gleiche Ursachen handelt.

Eine Schnittserie anderer Placentarpräparate zeigt uns unschwer, dass nicht selten Serotinalgewebe den Blutgefässen folgt. — Die Eingangspforten

[1]) Vortrag, gehalten in der Société Neuchâteloise de Médecine (20. Sept. 1895). Revue médicale de la Suisse romande.

sind diejenigen Stellen, wo Choriongefässe die äussere Fläche der Zottenstämme und den Placentarraum erreichen. Eine Schnittserie aus unseren Tumoren ergiebt vollständig gleiche Resultate. Im vorliegenden Falle handelt es sich also um Serotinome.

Das Vorschreiten des Tumors geschieht unregelmässig. Es giebt Stellen der Blutgefässe, welche keine Serotinalzellen aufweisen, während andere Partien gleich unseren Tumoren eine grössere Menge dieser Zellen aufweisen.

1. Serotinalwucherungen.

Dass das Serotinalgewebe wuchert, ist seit einigen Jahren eine bekannte Thatsache. Serotinalinseln (Langhans) im Placentarraum findet man unschwer. In einer, in diesem Archiv von uns publicirten Arbeit konnten wir folgende ältere Thatsache constatiren: Serotinalwucherungen kommen im Placentarraum in Form von Septa, von Buchten, von Inseln, neu auch in Form von weissen Infarkten (Mayer, Favre) vor. — Ferner konnten wir einen neuen Befund entdecken, nehmlich, dass die Serotina den mütterlichen Gefässen nachwuchert (Favre). Heute kommt ein neuer Zusatz, in dem die Serotina auch den fötalen Gefässen nachwuchern kann, um sogar Serotinome daselbst zu bilden.

Wir können somit die Serotinome im Choriongewebe als Analoga für die Serotinalinseln im Placentarraum hinstellen. Serotinome in der Serotina selbst können wir aus begreiflichen Gründen nicht constatiren.

2. Entzündliche Serotinalwucherungen und eigentliche Neubildungen der Serotina.

Culturen wurden aus diesen Tumoren entnommen, doch ohne Erfolg. — Diese Serotinalwucherung scheint also nicht auf bakteriologischem Grunde zu beruhen. Unwillkürlich kommen wir zum Vergleich des Serotinoms mit den weissen Infarkten, welche auch Serotinalwucherungen darstellen und grösstentheils auf Infection[1]) zurückzuführen sind. Eine Neubildung hat in der Regel keine bakterielle Ursache, jedoch werden zuweilen Geschwulst-

[1]) Wenn Pels Leusden (dieses Archiv. Bd. 142. S. 45) den Placentarinfarkten jeden infectiösen Charakter absprechen will, so muss er zuerst Culturversuche anstellen, was er bisher nicht gethan hat. Bis dahin fehlt es seiner Meinung an Gewicht.

arten von uns auf Pilze untersucht. — Im Gegensatze zu diesem Serotinom fanden wir bei 40 weissen Infarkten verschiedener Placenten regelmässig Bakterien. Die Zahl der gefundenen verschiedenen Pilze überschreitet die Zahl 25. Somit beruht der weisse Infarkt in der überwiegend grossen Anzahl der Fälle auf Pilzen, und zwar auf solchen aus sehr verschiedenen Gattungen. Folglich müssen diejenigen, in Placenten häufig zu findenden, fibrinösen, keilförmigen Verhärtungen, welche Ackermann als weissen Infarkt bezeichnet und welche nach ihm als Coagulationsnekrosen, bedingt durch fibröse Periarteriitis, aufzufassen waren (Schröder), jedenfalls als Nekrosen fallen gelassen werden und dafür in der Endometritis decidualis Platz finden.

Bei den schon veröffentlichten Fällen von Endometritis decidualis sind als Hauptmerkmale hervorzuheben: 1) Wucherung der Decidualzellen; 2) theilweise fibrinöse und fibröse Entartung derselben; 3) zahlreiche Einbettung der Chorionzotten in diesem hyperplastischen Gewebe. Also finden wir in der Endometritis decidualis ganz die Symptome des weissen Infarktes, nur überwiegt in letzterem meist die fibröse Degeneration des neugebildeten Serotinalgewebes (Favre). Die hervorgehobenen Gefässveränderungen lassen sich leicht als Folge und nicht als Ursache des Leidens erklären[1]).

3. Statistische Angaben in Bezug auf Frequenz des weissen Infarktes.

Wir haben seiner Zeit in der Maternité Port-Royal, Paris, 300 Placenten gründlich untersucht und fanden darunter 159, die mit Infarktknoten besetzt waren, also 53 pCt. Diese 159 Fälle zerfallen, wie folgt:

4 Fälle syphilitischer Natur mit begleitender Leukorrhoe.
20 - albuminurische; mit Ausnahme zweier, alle mit Leukorrhoe verbunden.
63 - Fluor albus simplex.
12 - ohne auffindbare Ursache.
37 - Anämie mit Leukorrhoe.
16 - Tuberculosis, meist mit Kachexie verbunden.

[1]) Alex. Favre, Ueber den weissen Infarkt der menschlichen Placenta. Dieses Archiv. Bd. 120. S. 460.

4 Fälle Hämorrhagien.
1 Fall (Mendacia syphilit.?), unbenutzbare Angaben.
2 Fälle unregelmässige Regel ohne Fluor albus.

Von 147 Fällen von weissen Infarkten mit bekannten Ursachen fanden wir nur 13, wo Fluor albus vollständig gefehlt haben sollte. Diese 13 Fälle zerfallen, wie folgt:

2 Fälle syphilitischer Natur.
2 - Hämorrhagien.
3 - Anämie.
2 - Tuberculosis.
2 - Albuminurie.
2 - unregelmässige Regel.

In sämmtlichen anderen Fällen war Fluor albus ante graviditatem vorhanden. Eine fernere Eigenthümlichkeit ist noch folgende: Alle Albuminurischen, mit Ausnahme eines Falles, zeigten in der Placenta weisse Infarktknoten.

Die syphilitischen Fälle dagegen zeigten in der überwiegend grossen Mehrheit scheinbar gesunde Placenten ohne weisse Infarktknoten, sogar bei Maceration des Kindes. Wenn wir eine grössere Anzahl von Infarktknoten in einer Placenta entdeckten, so konnten wir sicher annehmen, dass Maceration des Kindes vorlag, wogegen es uns nicht möglich war, bei Maceration des Fötus auf Anwesenheit von Infarktknoten zu schliessen, denn oft sah in solchen Fällen die Placenta makroskopisch gesund aus, was uns sofort den Schluss erlaubt, dass der weisse Infarkt keineswegs ein Zeichen von Syphilis ist. Derselbe entspricht ganz und gar einer Endometritis.

4. Die Lebensfähigkeit des Kindes und der weisse Infarkt.

Wir betonen, dass man bei Anwesenheit einer grossen Anzahl weisser Infarktknoten sicher auf Maceration des Kindes schliessen darf. Ist der Einfluss ein directer oder ein indirecter, vielleicht durch Pilze bedingt? Wir halten den Einfluss der Infarktknoten und anderer Geschwülste der Placenta für einen directen von rein mechanischer Natur. Mit dem weissen Infarktknoten wird nehmlich ein Theil des Placentarraumes für die Ernährung des Kindes vernichtet. Man kann den Grad des

mangelhaften Ernährungszustandes des Kindes an der Anzahl und Grösse der Infarktknoten messen. Selbst unsere Serotinome bedingten durch Ausschaltung eines Theiles des Placentarraumes, also durch mangelhafte Ernährung, einen schwächlichen Jungen, der auch bald nach der Geburt verschied.

5. Nachtrag: Ein neuer autoptischer Fall von Eklampsie (von Dr. Alex. Favre).

Es ist uns eine neue Gelegenheit geboten worden, die Ursachen der Eklampsie beim Menschen in situ studiren zu können, und obwohl in diesem neuen Falle keiner von beiden Ureteren dilatirt war, so fanden wir doch den Ureter rechterseits in den Uteruskörper eindringend und für eine kleine Knopfsonde permeabel, wogegen der linke Ureter ganz frei neben dem Ureter lag. — Die Frau hatte 12 Stunden vor ihrem Tode geboren. 9 eklamptische Anfälle. Bei zweien wurde die Temperatur gleich nach dem Anfalle gemessen; wir fanden 38,5° und 38,1°.

Was schliesse ich daraus? dass durch die permanente Contraction des Uterus nach der Geburt und durch das Nachlassen der gestreckten perimetritischen Stränge nach der Entleerung des Cavum uteri der rechtsseitige Ureter wieder permeabel wurde, was vor der Geburt jedenfalls nicht der Fall war.

Wir haben in anderen Worten ein vollständiges Analogon zu einem von uns[1]) publicirten Falle, in welchem deutlich nachzuweisen war, dass Blutinfection und Harnretention den Grund der Eklampsie bildeten, was meine früheren Thierexperimente in dieser Materie vollständig bestätigt.

Der Vorwurf Budin's, der zum früheren Falle behauptete, dass Eklampsie unbedingt erhöhte Temperatur zur Zeit der Anfälle erfordert und somit nicht ganz mit dem früher schon mitgetheilten Falle zu vereinbaren wäre, wird mit dem frischen Falle zu nichte, indem hier in der That erhöhte Temperaturen vorliegen, also eine nach der Budin'schen Auffassung wahre Eklampsie, und doch, gleichwie beim früheren Falle, wirklich Harnretention constatirt werden konnte.

Im Allgemeinen lässt sich die schematische Budin'sche Auffassung über Puerperaleklampsie nicht durchweg durchführen,

[1]) Dieses Archiv. Bd. 141. S. 271.

indem die positiven Begriffe der Eklampsie und der Urämie sogar klinisch erst im Werden begriffen sind. Experimentell konnten wir doch durch intravenöse Pilzculturen jedenfalls keine Urämie, sondern eine Pseudourämie mit Temperaturerniedrigungen und Krämpfe erzeugen.

Bei der letzteren Eklamptischen haben wir auf jeden Fall eine wahre Eklampsie, welche auf Blutinfection und Harnretention zurückzuführen ist. Dass in sämmtlichen Fällen eine Uretercompression durch traumatische Peri-, bezw. Parametritis vorliegen muss, wollen wir nicht behaupten, vielmehr unsere principielle Behauptung dessen ungeachtet vollständig aufrecht erhalten; es können andere Ursachen, welche eine Harnretention bedingen, im Spiele sein.

Weil die Zahl der Pilze, welche eklamptische Erscheinungen zu erzeugen im Stande sind, eine so mannichfaltige ist, so müssen wir neuerdings behaupten, dass die Puerperaleklampsie keine specifische Erkrankung darstellt.

Bar versicherte mich, dass er drei Fälle von Eklampsie ohne Pilze im Blute gefunden hätte. Wir bestreiten auf Grund unserer Experimente diesen Punkt keineswegs. Wir hatten experimentell und klinisch als Ursachen der Eklampie Blutinfection und Harnretention concommittirend festgestellt. Je stärker die Blutinfection, desto schwächer die Harnretention und umgekehrt; folglich bewegt sich nach unserer begründeten Auffassung die Eklampsie zwischen reiner Urämie und reiner Blutinfection mit allen möglichen Mischformen. Im Begriffe Urämie fassen wir hier die eigentliche Urämie und die Pseudourämie chemischer Natur ohne Infection zusammen.

6. Die Traube'sche Theorie, besser die Hydrämie bei Eklampsie.

Rosenstein hatte bekanntlich die Traube'sche Theorie zur Erklärung der Eklampsie herangezogen, indem er hervorhob, dass man gerade bei Schwangeren selbst ohne Nierenerkrankung die beiden in Betracht kommenden Momente, Hydrämie und Herzhypertrophie, und während der Wehen auch Drucksteigerung im arteriellen System finde (Ohlshausen und Veith). Munk hatte auch die Traube'sche Theorie experimentell stützen wollen,

indem er durch Wassereinspritzungen in das Gefässsystem Krämpfe erzeugen konnte.

Unsere kürzlich in diesem Archiv publicirten Experimente[1]) geben dieser Anschauung eine neue Actualität. Es war mir nehmlich möglich gewesen, nachdem die nöthige Blutinfection bei Thieren erreicht worden war, durch Salzwassereinspritzung (physiologische Lösung) in der That länger andauernde und vehementere Convulsionen zu erzielen, als sie ohne Salzwassereinspritzung zu erhalten waren. Die Thiere verfielen stunden-, ja tagelang in intensive Convulsionen, zwischen welchen ein fortdauerndes Coma Platz nahm. — Diese Convulsionen, die erst einen, zwei oder drei Tage nach der Einspritzung auftraten, waren viel deutlicher, wie die früher erhaltenen. Wir haben seitdem auch nach einseitiger Ureterligatur und Blutinfection Salzwasser (physiologisches) in die Blutbahn eingeführt und wirklich auch hier intensivere Convulsionen erzielen können. — Wir hatten durch die Salzwassereinspritzung Hydrämie bewirkt und es zeigt sich, dass Hydrämie thatsächlich die Convulsionen in hohem Grade begünstigt. —

Es ist uns mehrmals klinisch aufgefallen, wie intensiv und wiederholt die Convulsionen bei Eklampsie vorkommen und wie sie bedeutend schwächer bei infectiöser Nephritis der internen Abtheilung auftreten. Diese letzteren experimentellen Convulsionen gleichen nun vollkommen den eklamptischen. Ueber die Temperaturverhältnisse wird in einer späteren Arbeit berichtet werden. Diese Materie wird gegenwärtig bearbeitet.

Thatsächlich ist aber das Blut der Schwangeren in der grossen Mehrheit der Fälle hydrämisch, wenn auch manchmal in nicht stark ausgesprochenem Maasse. Unsere letzteren Thierexperimente hatten auch Hydrämie bewirkt und viel intensivere Krämpfe erzeugt, als bei vollblütigen Thieren nach den sonstigen gleichen Eingriffen. Da wir nun bei zwei Eklamptischen Harnretention, ferner Blutinfection finden und wir ausserdem wissen, dass hydrämische Zustände bei Schwangeren existiren,

[1]) Alex. Favre, Die Blutwaschung behufs Eliminirung der Pilze. Dieses Archiv. Bd. 139. S. 38.

so zwingt uns die Parallele, dieses Moment, die Hydrämie, als einen neuen häufigen Factor der Eklampsie zu betrachten. Die Vervollständigung der von uns schon früher berührten chirurgischen Seite[1]), steht gegenwärtig in Bearbeitung.

XXII.

Ueber die sogenannten Zwischenzellen des Hodens und deren Bedeutung bei pathologischen Veränderungen.

Von Dr. David Hansemann,
Privatdocenten an der Universität und Prosector am Krankenhaus im Friedrichshain zu Berlin.

(Hierzu Taf. XIII.)

Im Zwischengewebe der Hoden mancher Thiere giebt es bekanntlich eigenthümliche grosse, häufig pigmentreiche Zellen, über die man in der Literatur an vielen Stellen, aber meist nur sehr nebensächliche, Angaben findet. Diese Zellen wurden bereits von Kölliker erwähnt und von Henle sehr genau beschrieben. Sie sind nicht bei allen Thieren in gleicher Weise entwickelt. Es ist bekannt, dass sie besonders schön beim Kater, Eber (Fig. 3) und Maulwurf ausgebildet sind, sich jedoch auch bei einigen Mäusearten, beim Elephanten und wenig ausgebildet beim Menschen finden. Die Zellen haben eine regelmässige, oft etwas eckige Gestalt, wie Leberzellen, oder auch wie die Pigmentzellen der Retina; sie liegen in Gruppen oder schlangenförmigen Zügen angeordnet, ohne jedoch jemals ein Lumen zu begrenzen oder eine Fläche epithelartig zu bedecken. Sie haben ein reichliches, stark granulirtes Protoplasma, in dem sich häufig braunes Pigment, zuweilen auch Fettkörnchen befinden, und das Pigment ist besonders beim Eber so stark entwickelt, dass es dem ganzen Hoden eine braune Farbe verleiht. Der Kern ist gross-bläschenförmig, meist mit grossen, deutlichen Kernkörperchen. Zwischen

[1]) Alex. Favre, Ueber eine neue Methode der Nephrectomie u. s. w. Dieses Archiv. Bd. 129. S. 40.

diesen Zellen findet sich eine feine Zwischensubstanz, die sich sehr deutlich durch die van Gieson'sche Färbung darstellen lässt, indem sie sich mit dieser roth färbt, während das Protoplasma der Zellen einen gelblichen Ton annimmt.

Ueber die Bedeutung der Zellen geben die älteren Autoren an, dass dieselbe räthselhaft sei (Henle, Lavalette St. George, Kölliker, Ebner, Leydig u. s. w.), oder sie schenken ihnen weiter keine besondere Aufmerksamkeit. R. J. Harvey (Centralbl. der med. Wiss. Bd. III. 1875) hielt dieselben für Nervenelemente, was schon von Jakobson (dieses Archiv. Bd. 75. S. 349) widerlegt wurde. Der letztere Autor giebt überhaupt eine recht gute Uebersicht der älteren Literatur bis 1879.

Ueber die Herkunft der Zellen ist sehr wenig Sicheres bekannt. Man findet bei einigen Autoren die merkwürdige Angabe (vgl. Rauber, Anatomie. Bd. I. S. 698), dass sie von embryonalen epithelialen Schläuchen herrühren möchten, die zum Aufbau der Kanälchen nicht verwendet worden seien. Diese Ansicht beruht wohl weniger auf einer directen Beobachtung, als vielmehr auf der Form und Anordnung der Zellen, die zuweilen an Epithelschläuche erinnert. In Wirklichkeit zeigt schon die Intercellularsubstanz, welche die einzelnen Zellen wie ein feines Netzwerk umspinnt, dass dieselben unzweifelhaft der Bindesubstanzreihe angehören.

Vor einigen Jahren machte ich zu anderen Zwecken vergleichende Untersuchungen über die Gewebe schlafender und wachender Murmelthiere und dabei fiel mir der merkwürdige Unterschied in der Struktur der Hoden auf. Abgesehen davon, dass das schlafende Murmelthier keine Spermatogenese erkennen liess, war von den grossen Zwischengewebszellen nichts zu bemerken, und nur feine spindelförmige Zellen umgaben die Kanälchen, so dass das Stroma neben der Membrana propria, den Gefässen und diesen spärlichen einfachen Bindegewebszellen nichts erkennen liess (Fig. 2). Anders war es bei dem wachenden Thiere, dass sich von dem Winterschlaf vollständig erholt und etwa zwei Monate lang einen ziemlich ungestümen und wilden Charakter gezeigt hatte, woraus man schliessen konnte, dass es den Winterschlaf in der Gefangenschaft ohne Schwierigkeit ertragen hatte. Die Zwischensubstanz der Hoden war bei diesem

Thier mit so zahlreichen Zellen angefüllt, wie beim Eber, so dass es fast den Eindruck eines grosszelligen Sarcoms erweckte (Fig. 1). Dieser Befund erregte den Verdacht, dass diese Zwischengewebszellen nicht ein constanter Factor sein möchten, sondern dass sie entweder individuell verschieden entwickelt seien, oder unter bestimmten Bedingungen verschwinden und wieder in Erscheinung treten können.

Es hat mir seitdem an Material gefehlt, die Frage sowohl beim Winterschlaf der Thiere weiter zu verfolgen, als auch, was sehr nahe lag, eine etwaige Beziehung zur Brunstzeit zu studiren. Dagegen wurde ich durch einen zufälligen Befund, von dem später die Rede sein soll, auf das eigenthümliche Verhalten dieser Zellen beim Menschen hingeleitet, das mich veranlasste, dem Studium dieser Zellen näher zu treten.

Während der Entwickelung der menschlichen Hoden in der letzten Intrauterinzeit sind die fraglichen Zellen sehr deutlich und sie treten mehr hervor, als die noch sehr wenig entwickelten Kanälchen. Nach Minot (Entwickelungsgeschichte, Deutsch von Kaestner. S. 504) werden sie bemerkbar bei einem Fötus von 10 cm Länge. Dieser Zustand erhält sich bis in den Anfang der Pubertätszeit. In den ersten Lebensjahren treten die Zellen sogar noch stärker hervor durch ihren Protoplasmareichthum (Fig. 4). Im 14. bis 15. Lebensjahre verschwinden sie mehr und mehr im umgekehrten Verhältniss zur Entwickelung der Kanälchen, und im ausgebildeten Hoden sind sie kaum noch aufzufinden. Doch findet man bei Durchmusterung grösserer Schnittreihen fast in jedem Falle noch einige kleinere Gruppen der Zellen in der Zwischensubstanz neben den gewöhnlichen Bindegewebszellen (Fig. 5). Oft sind es nur einzelne protoplasmareiche Zellen, die sich hier zeigen, zuweilen 3 oder 4, selten mehr, die bei einander liegen. Sie lassen keine bestimmten Beziehungen zu den Kanälchen und der Membrana propria erkennen. Doch scheinen sie manchmal den Gefässen anzuliegen, ähnlich wie das Perithel der Gefässe der Pia, ohne jedoch jemals zusammenhängende Lagen zu bilden, wie dieses. Ich habe mich jedoch nicht davon überzeugen können, dass diese Beziehung zu Blut- oder Lymphgefässen eine regelmässige ist, und weiche in dieser Beziehung von der Ansicht Waldeyer's

(dieses Archiv. Bd. 55. S. 132) ab. Eine Veränderung dieses Zustandes in physiologischen Hoden lässt sich mit zunehmendem Alter nicht mehr erkennen. Auch bei Männern von über 80 Jahren fand ich noch dasselbe. Fr. Maass (Arch. f. mikr. Anat. Bd. 34. S. 468) giebt an, dass das Pigment in den Zwischenzellen von 20—60 Jahren allmählich zunimmt. Im Gegensatz dazu muss ich erwähnen, dass man nicht selten Hoden älterer Menschen findet, die fast ganz pigmentfrei sind. Auch eine bestimmte Beziehung zur Spermatogenese lässt sich nicht nachweisen. In manchen besonders acuten Erkrankungen erlischt die Spermatogenese sehr schnell, während sie bei anderen oft noch lange bestehen kann. Fieberhafte Erkrankungen, wie Pneumonie, Typhus u. s. w., sind der Spermatogenese unter allen Umständen ungünstig. Chronische Leiden, selbst solche, die den Hoden selbst ergreifen, wie die Tuberculose, stören oft die Spermatogenese in den intacten Partien nicht. Eine Veränderung an den grossen Zwischenzellen, die man auf den Stand der Spermatogenese zurückführen könnte, ist niemals zu bemerken.

Auch betheiligen sich die Zellen nicht activ bei den verschiedenen Formen der interstitiellen Orchitis. Proliferationserscheinungen, die Jakobson (a. a. O.) gesehen haben will, kann ich im Allgemeinen nicht bestätigen und nur in einem Falle sah ich bei einem 73jährigen Manne etwas grössere Gruppen zwischen den vielfach atrophischen Kanälchen. Ich habe eine grosse Reihe solcher Erkrankungen studirt, ohne Wucherung der fraglichen Zellen zu finden. Es betrafen diese Erkrankungen acute Formen eitriger Natur bei Gonorrhoe, fortgeleitete Abscesse bei Stricturen, die von Chiari (Tageblatt der 59. Naturforscherversammlung zu Berlin. S. 144) beschriebene interstitielle Orchitis bei Variola, tuberculöse Orchitis und interstitielle fibröse Orchitis bei Syphilis. Alle diese Prozesse verlaufen an dem gewöhnlichen Bindegewebe und den Gefässen und bestehen, wie bekannt, in Wucherung, Infiltration, fibröser Degeneration und Nekrose. Dabei können auch die Zwischenzellen zu Grunde gehen, wie dies Jakobson und auch Kocher (Pitha-Billroth. Bd. III. 1875) beschrieben.

Eine deutliche Vermehrung der Zellen war jedoch bei chronischen kachektischen Zuständen zu sehen und zwar ziem-

lich regelmässig bei chronischer Phthise, Krebskachexie und syphilitischer Kachexie mit Amyloid ohne sonstige Betheiligung der Hoden (Fig. 8).

Eine ausgesprochene Vermehrung höchsten Grades fand ich zuerst bei einem 44jährigen Manne, der an perniciöser Anämie gestorben war und am 16. Mai 1894 im Augustahospital zur Section kam. Die Hoden waren schon makroskopisch stark verändert. Sie waren ziemlich gross, von derberer Consistenz und dunkelgraubrauner Färbung. Die Kanälchen liessen sich, mit der Pincette gefasst, nicht lang herausziehen, sondern waren sehr brüchig. Die mikroskopische Untersuchung zeigte die Kanälchen durch breite Züge der grossen Zellen aus einander gedrängt und das gesammte Pigment lag in diesen Zellen, so dass ein ähnliches Verhältniss zu Stande kam, wie man es normaler Weise beim Eber findet (Fig. 6).

Ein ähnliches Verhältniss, wenn auch nicht ganz so hochgradig, fand sich bei einem 50jährigen Potator, der am 9. Mai 1895 im Friedrichshain secirt wurde und eine hochgradige Hämochromatose des Darms und der mesenterialen Lymphdrüsen erkennen liess. Auch hier waren die Hoden schon makroskopisch dunkel pigmentirt, von derberer Consistenz und Brüchigkeit der Kanälchen. Der Tod erfolgte in Folge einer Pneumonie. Mikroskopisch waren auch hier die grossen Zwischenzellen stark vermehrt und pigmentirt (Fig. 7).

Diese beiden Fälle gaben eine bestimmte Richtschnur für die Untersuchung. Einige weitere Fälle von Hämochromatose zeigten dasselbe, jedoch tritt die Veränderung nicht in allen Fällen dieser Affection auf. Man kann schon makroskopisch die Diagnose aus der Pigmentansammlung, der Consistenz und der Brüchigkeit der Kanälchen machen. Bei der perniciösen Anämie, gleichgültig ob essentielle oder auf der Basis einer beginnenden Phthise, eines Carcinoms, einer Syphilis oder einer Anadenie des Magens und Darms, fand sich die Veränderung ziemlich regelmässig. Doch ging sie nicht immer mit Pigmentirung einher, so dass die makroskopische Diagnose oft schwierig und unsicher war. Doch giebt besonders die derbere Consistenz ohne sichtbare fibröse Degeneration in der Regel einen guten Anhaltspunkt, wobei dann die Kanälchen nicht über die Schn

fläche hervorquellen und diese eine weniger gekörnte und mehr homogene Beschaffenheit zeigt.

Nach der Beobachtung an Murmelthieren war zu erwarten, dass die Zellen gerade bei einer starken Thätigkeit der Hoden erscheinen würden, während sie im Hungerzustande weniger hervortreten[1]). Beim Menschen hat sich gerade das umgekehrte Verhältniss herausgestellt. In dem activen Hoden sind die Zellen fast ganz verschwunden, in Hoden bei kachektischen Zuständen treten sie deutlicher hervor. Es ist mir nicht gelungen, bei Ratten und Kaninchen, die physiologisch die Zellen kaum erkennen lassen, dieselben durch Reizung, Hungerszutände, Exstirpation des einen Hodens, geschlechtliche Abstinenz oder reichliche Thätigkeit deutlicher zur Erscheinung zu bringen. Es ist ziemlich schwierig, sich eine Vorstellung darüber zu bilden, welche Vorgänge an den Zellen stattfinden, dass sie einmal fast unsichtbar sind und ein anderes Mal einen bedeutenden Bestandtheil des Organs bilden. Wucherungserscheinungen in Gestalt von mitotischen Figuren habe ich niemals daran wahrgenommen. Dagegen sind die Zellen oft von sehr verschiedener Grösse. Neben den ausgebildeten polymorphen Formen findet man kleinere, spindelförmige, mit Fortsätzen versehene, und dazwischen alle Uebergänge. Es ist also nicht unwahrscheinlich, dass die Zellen ihre Gestalt wechseln können durch Veränderung ihres Protoplasmas, dass sie, wie auch die Fettgewebszellen, unter Umständen gewöhnlichen Bindegewebszellen so gleichen können, dass man nicht mehr im Stande ist, sie von denselben zu unterscheiden. Es ist das nur so zu denken, dass sie durch eine stärkere Nahrungsaufnahme ihre ausgebildete Form annehmen, und ich verkenne nicht das Missliche, das in dem Widerspruch liegt, dass die Zellen gerade in kachektischen Zuständen eine so verstärkte Nahrungsaufnahme erfahren. Da sie jedoch im jugendlichen Zustande vorhanden waren und dann allmählich mit der Ausbildung der Kanälchen verschwinden, Wucherungserscheinungen andererseits vollkommen fehlen, so ist eine solche

[1]) Der Widerspruch erscheint geringer, wenn man bedenkt, dass ein schlafendes Murmelthier vorher sehr angemästet war, während das Thier, das aus dem Winterschlaf erwacht ist, im Vergleich zu jenem sich in einem kachektischen Zustande befindet.

Formveränderung gewisser Bindesubstanzzellen im Stroma der Hoden immer noch das Wahrscheinlichste. Es muss jedoch ausdrücklich betont werden, dass dies eine eigenthümliche Function dieser Zellart und dass letztere nicht etwa zu identificiren ist mit den Plasmazellen Waldeyer's, die gerade bei entzündlichen Vorgängen stärker hervortreten, was die Zwischenzellen nicht thun. Ich halte daher auch den Ausdruck Plasmazellen, den Jakobson den Zellen direct verleiht, für nicht angebracht[1]).

Regressive Metamorphosen der Zellen treten als selbständige Erscheinung nicht auf. Bei acuten Entzündungen, besonders solchen, die zur Abscedirung oder Nekrose führen, gehen natürlich auch die Zwischenzellen zu Grunde. Die Pigmentanhäufung ist nicht als eine Pigmentatrophie aufzufassen, denn die Zellen sind, gerade wenn sie pigmentirt sind, am allergrössten. Es handelt sich also zweifellos, wie bei der Hämochromatosis überhaupt, um eine Pigmentinfiltration. Auch in der chemischen Reaction stimmt das Pigment mit den Angaben v. Recklinghausen's (Verhandl. der 57. Naturforscherversammlung zu Berlin. S. 324) überein. Die Pigmentatrophie, die es ebenfalls am Hoden giebt, erfolgt an den Zellen der Hodenkanälchen und nicht an den grossen Zwischenzellen.

Auch die Fettkörnchen, die in den Zellen oft schon im jugendlichen Alter auftreten und unter ganz physiologischen Verhältnissen in den Zellen gefunden werden, sind nicht als regressive Metamorphose im pathologischen Sinne zu verstehen, sondern gehören zur Natur der Zellen, etwa wie bei den Zellen der Nebennierenrinde.

Es scheint also, um das deutlich auszudrücken, dass diese Zellen nicht einfach zum Stützgewebe der Hoden gehören, sondern dass sie ein bestimmtes Organ darstellen mit einer veränderlichen physiologischen Function. Schon Waldeyer (a. a. O.) hat an die morphologische Uebereinstimmung dieser Zellen mit den Elementen der Glandula carotica und der Luschka'schen Steissdrüse aufmerksam gemacht. Und was die Veränderung solcher Organe anbelangt, so könnte man eine Parallele mit der

[1]) Während der Drucklegung dieser Arbeit erschien ein Vortrag Waldeyer's in der Akademie (Sitzungsber. vom 11. Juli 1895), in dem er mittheilt, dass die Zellen nicht identisch seien mit den Mastzellen Ehrlich's und den Plasmazellen Unna's, sondern eine besondere Zellart darstellen.

Winterschlafdrüse vieler Thiere ziehen, die ebenfalls einen solchen veränderlichen Zustand der Zellen erkennen lassen.

Das hier geschilderte Verhalten der grossen Zwischenzellen ist biologisch unzweifelhaft sehr merkwürdig, aber die eigentliche Bedeutung der Zellen liegt, wie ich glaube, doch auf einem anderen Gebiete, nehmlich auf dem der Geschwulstbildung. Unter allen Organen giebt es wohl kaum eines, das so vielgestaltige und schwer zu deutende Geschwülste hervorbringt, als die Hoden. Die casuistische Literatur darüber ist ausserordentlich gross. Mir scheint, dass man aus der Fülle der Geschwulstformen eine herausgreifen kann, die sich bald mehr als grosszelliges Sarcom, bald mehr als Carcinom darstellt. Jedoch tritt die carcinomatöse Natur dieser Tumoren nur bei frischer Untersuchung oder bei der Betrachtung mit schwächeren Vergrösserungen hervor, und zwar dadurch, dass sie neben den grossen polymorphen und protoplasmatischen Zellen ein deutliches, alveolär angeordnetes und manchmal kleinzellig infiltrirtes Stroma besitzen, das die grossen Parenchymzellen in Gruppen theilt und umschliesst. Wendet man feinere Methoden und stärkere Vergrösserungen an, so sieht man, dass die grossen Parenchymzellen dieser Geschwülste von einer feinen Intercellularsubstanz netzartig umgeben sind, die mit dem Stroma in Zusammenhang steht, aber so zart ist, dass sich die Parenchyminseln frisch oft so auspinseln und ausdrücken lassen, wie beim Carcinom. Besonders deutlich tritt die Intercellularsubstanz bei der van Gieson'schen Färbung hervor, doch sieht man sie auch bei jeder anderen feineren Behandlungsmethode. In Wirklichkeit sind es also stets Sarcome und nie Carcinome, und die einzelnen Formen unterscheiden sich nur durch das mehr oder weniger ausgebildete Stroma gegenüber dem eigentlichen Geschwulstparenchym. Diese Geschwülste unterscheiden sich ganz charakteristisch von den übrigen Sarcomen der Hoden, die eine mehr gleichmässige Zusammensetzung aus kleineren Rundzellen oder Spindelzellen erkennen lassen, so wie von den Endotheliomen, bei denen die Zellen in reihenförmigen Zügen angeordnet sind und, wenn überhaupt, nur eine klein-alveoläre Struktur erkennen lassen. Eine Verwechselung mit den übrigen Geschwülsten der Hoden ist wegen ihres vollkommen differenten Aussehens nicht zu befürchten, und auch

von den wirklichen Carcinomen unterscheiden sie sich leicht durch die Intercellularsubstanz. Die Aehnlichkeit der Zellen solcher Tumoren mit den grossen Zwischenzellen ist so auffallend, dass man nicht an ihrer Herkunft zweifeln kann (Fig. 9).

Waldeyer (a. a. O.) war es, der zuerst darauf aufmerksam machte, dass aus den Zwischenzellen der Hoden Geschwülste hervorgehen könnten, die er als plexiforme Angiosarcome bezeichnete. Ich glaube indessen, dass die Gruppe dieser Geschwülste von Waldeyer zu weit gegriffen ist, und dass man sie auf die vorher beschriebene Tumorart beschränken muss. Die enge Beziehung, welche Waldeyer die Zellen zu den Gefässen einnehmen lässt, hat ihn veranlasst, den Geschwülsten den Namen Angiosarcome zu geben, und, wie ich glaube, auch Formen mit hierher zu beziehen, die eine engere genetische Beziehung zu den Gefässen erkennen lassen, als es die Zwischenzellen in Wirklichkeit haben.

Erklärung der Abbildungen.

Tafel XIII.

Fig. 1. Hoden des wachenden Murmelthiers. Die Hodenkanälchen sind durch massenhafte Zwischenzellen weit aus einander gedrängt.

Fig. 2. Hoden des schlafenden Murmelthiers. Im Stroma nur vereinzelte Zwischenzellen.

Fig. 3. Hoden des Eber. Das Stroma ist sarcomähnlich von Zwischenzellen ausgefüllt.

Fig. 4. Hoden des Neugebornen mit zahlreichen Zwischenzellen.

Fig. 5. Hoden eines 30jährigen Phthisikers. Im Stroma nur vereinzelte Zwischenzellen.

Fig. 6. Hoden bei perniciöser Anämie. Zahlreiche, zum Theil pigmentirte Zwischenzellen.

Fig. 7. Hoden eines Potators mit Hämochromatose. Reichliche pigmentirte Zwischenzellen und fibröse Verdickung der Membranen der Kanälchen.

Fig. 8. Hoden eines 49jährigen Phthisikers. Etwas zahlreichere, pigmentirte Zwischenzellen.

Fig. 9. Sarcom des Hodens. Die Zwischensubstanz durch van Gieson'sche Färbung sichtbar gemacht. Durch stärkere Anhäufung fibrillären Bindegewebes wird eine alveoläre Struktur vorgetäuscht.

Sämmtliche Zeichnungen sind mit dem Zeiss'schen Objectiv D, Ocular 3, Tubuslänge 160 gezeichnet.

XXIII.

Drei seltenere Sectionsbefunde.

Von Dr. H. Spiegelberg,
Assistenten am Senckenbergischen Bürgerhospital in Frankfurt am Main.

I. Verkalkung der Wandungen der thrombotischen Pfortader.

Nachfolgend möchte ich mit Genehmigung meines Chefs, Sanitätsrath Dr. J. Schmidt, aus dem Bereiche unseres Kranken- und Sectionsmaterials einen Fall zu weiterer Kenntniss bringen, der wegen seiner Aussergewöhnlichkeit ein allgemeineres Interesse beanspruchen dürfte.

Voraus schicke ich eine kurze Krankengeschichte:

A. D., Pfründner, geb. 1812, hatte als Soldat in den Tropen, in Spanien u. s. w. und in wechselnden Berufen, ein unstätes, unter Anderem klimatischen Schädigungen ausgesetztes Leben hinter sich. In den Jahren 1888—1892 war er wiederholt wegen Herzaffectionen, Bronchitiden, Varicen und Oedemen der unteren Extremitäten behandelt worden. Im Juli 1892 trat einmal angeblich „Nasenbluten" mit starkem Blutverlust, gefolgt von mehrtägigen schwarzen Stühlen, auf. 2 Monate später stellten sich unter 8tägigem starkem Blutbrechen deutlich blutige Stühle ein, die sich nach weiteren 4 Monaten wiederholten. An diese Vorläufer schloss sich im März 1893 ein längeres, durch kurze Pausen unterbrochenes Krankenlager ein, das sich in folgenden Notizen wiedergiebt:

26. März. Unter Leibschmerzen ein Ohnmachtsanfall und Entleerung einer mässigen Menge frisch geronnenen Blutes im Stuhl. Den nächsten Mittag nach mehrmaligen blutgefärbten Stuhlgängen tiefer Collaps mit Entleerung colossaler Blutmengen per os et rectum. Kein Tumor nachweisbar; kein Schmerz; eine Woche lang blutgefärbte Fäces. — Allgemeines Arterienatherom.

Einen Monat später treten Oedeme der Unterschenkel, des Scrotum, Penis, ausgedehnter Ascites auf, bald danach, unter Abnahme dieses, Diarrhöen.

Ende Mai sehr herabgesetzte Diurese, trotz mannichfacher Medication, und erneute Zunahme der Oedeme. Erstmalige Punction, 5000 ccm. Unter Rückgang der hydropischen Erscheinungen steigt die Urinmenge zu grosser Höhe. Im Juli indess wird abermalige Punction nothwendig, und auf Ent-

leerung von 6500 ccm, nach schneller Wiederzunahme der Flüssigkeit, eine dritte von 3400 ccm. Nunmehr längere Pause relativen Wohlbefindens. Zwischen Januar und August 1894 stellen sich die alten Symptome wieder stürmisch ein und erfordern nach und nach 8 weitere Punctionen von je einigen tausend Cubikcentimetern von, nebenbei bemerkt, stets heller Flüssigkeit. Gegen Ende dieser Periode zunehmende Diarrhöen einerseits, abnehmende Diurese andererseits. Milzdämpfung sehr gross. Patient ist relativ rüstig. Hinzutreten von Stauungsbronchitis.

Nach der letzten, 14. Punction, nachdem in den letzten Wochen über 20 Liter Ascitesflüssigkeit abgenommen waren, nehmen Oedeme, Diarrhöen, Dyspnoe neben Entleerung dicklichen Sputums rapid zu, bis am 5. September ein ruhiger Tod eintrat. Blutungen waren seit April 1893 nicht mehr aufgetreten, der Urin war stets eiweissfrei befunden worden.

Section: Oedem der unteren und oberen Extremitäten; Bauch aufgetrieben, Bauchdecken schlaff.

Herz klein, Klappen zart, nur die Ansätze der Aortenklappen verdickt.

Linke Lunge im Oberlappen infiltrirt, undeutlich gekörnte, derbe Schnittfläche. Auf ihr gelbe, zu verzweigten Zügen zusammentretende Punkte, aus denen sich vielfach Eiterpfröpfe herausdrücken lassen. Auch in den Bronchen eitrige Flüssigkeit. Unterlappen roth, lufthaltig. Rechte Lunge überall lufthaltig, ödematös, mit gelblichen, undeutlichen Flecken.

Milz gross, 19:13:5½. Kapsel schwielig verdickt, Gewebe hellrötblich, derb. Zahlreiche Trabekel, keine deutlichen Malpighi'schen Körper.

Linke und rechte Niere normal. — Darm ohne Besonderheiten. Gallenwege durchgängig. Gallenblasenwand ödematös, in der Blase dunkle Galle.

Leberoberfläche glatt. Beim Einschneiden der Porta hepatis kommt man auf verkalkte Gefässe, die zunächst für arterielle gehalten werden. Die Verkalkung betrifft indess den Stamm der Vena portae, die buchtige Aussackungen hat, und setzt sich in die Vena lienalis und V. mesaraica superior fort. In den feinen Leberästen keine Verkalkungen.

Im Stamme der Vena mesaraica super. ein mit der Wand fest verwachsener graurother Thrombus, bis an die Pfortader heranreichend und auch in die V. linealis sich fortsetzend. Graurothe Cruormassen schliessen sich daran an.

Leber selbst bräunlich roth, Centren etwas dunkler, keine Bindegewebsvermehrung.

Die Aortenintima, auch im absteigenden Theile, zart, die abführenden grossen Arterien aber erweitert, geschlängelt, mit geringfügigen Verdickungen. Milzarterien ebenfalls geschlängelt, kaum verdickt. Arterien an der Hirnbasis zart. — Hirnventrikel weit, enthalten klare Flüssigkeit.

Stücke aus den verschiedenen Partien, die von Bedeutung erschienen, wurden nach Härtung in 10procentigem Formol und Celloidineinbettung geschnitten, die Schnitte der van Gieson'schen Färbung unterworfen. Die Untersuchung ergab als bemerkenswerth:

Die Lunge bietet das Bild einer indurativen Bronchopneumonie geringen Grades.

Leberparenchym gut entwickelt, Zellen mit deutlichen Kernen. Aussergewöhnliche Bindegewebsentwickelung höchstens in Begleitung der Gefässe. — An der Vena hepatica nichts Besonderes.

Die Milz zeigt schon makroskopisch im Schnitt eine stark verdickte fibröse Kapsel, deren Dicke im Durchschnitt auf 1—2 mm zu bemessen ist und die, mikroskopisch betrachtet, aus derben Bindegewebszügen mit nur spärlich verstreuten Kernen zusammengesetzt wird. Von derselben aus verbreiten sich weit in's Parenchym ebenfalls derbe Bindegewebszüge, die in ihrer Masse das eigentliche Parenchym stellenweise weit übertreffen. — Wenig, undeutlich entwickelte Malpighi'sche Körperchen. Das ganze Milzpulpagewebe im Uebrigen sehr zellreich. Direct unter der Kapsel finden sich vereinzelte flache, kleinzellige Anhäufungen.

Aus der verhärteten Vena portae wurden von der Gegend der stärksten Entwickelung des Prozesses Querschnitte hergestellt. Die Dicke der Wandung beträgt an der dünnsten Stelle 1,5 mm. Der halbe Ring des Gefässquerschnittes indessen ist buckelig und bis zu 3,5 mm im Maximum verdickt.

Die Bildung enthält eine homogene äussere Zone und eine ungleichmässig gefärbte, dreieckig gestaltete, innere Schicht. Mikroskopisch findet sich an den weniger auffälligen Bezirken eine intacte, ziemlich breite Intima, die nach der bewussten Stelle zu sich theils verdickt, theils aufgelockert erscheint, schliesslich trübe und homogen wird. Die Hauptveränderung betrifft die Media, deren sonst gut differencirte Elemente hier einer Anfangs streifigen, kernlosen, später ganz homogenen, nekrotischen Partie Platz machen. Der centrale Theil der letzteren liefert deutliche Bilder der Verkalkung und knochenähnlicher Bildung.

Es handelt sich also hier um einen Fall von Erkrankung unter den Zeichen der Stauung im Pfortadergebiet, — Verschluss der Hauptäste, der sich in hartnäckig recidivirendem Ascites und Oedemen, wiederholten Blutungen in den Darm, späterhin in Diarrhöen geltend machte, und der durch die Obduction als Thrombose der Pfortader am Eintritt der Milzvene, zum Theil dieser selbst, vergesellschaftet mit einer Verhärtung der degenerirten Wandungen dieser Gefässe und der V. mesaraica superior, erwiesen wurde. Der Milztumor bildet eine Theilerscheinung des Krankheitsbildes, Nebenbefund sind die Lungenveränderungen.

Einer, der Incrustation innerhalb der Wand von Arterien entsprechenden Verkalkung der Venenwandungen überhaupt, im Speciellen in dem hier in Frage stehenden venösen Gebiete ist von den Autoren der Lehr- und Handbücher meist nur beiläufig als

grosser Seltenheit Erwähnung gethan. Virchow hebt in den „Gesammelten Abhandlungen“ (1856. S. 507) die der Endarteriitis parallele „Endophlebitis nodosa“, d. h. Ossification entarteter Venenwandungen, hervor. Im Anschluss an die Darstellung eines dem oben mitgetheilten ähnlichen, nachher anzuführenden Falles (4) unterwirft er den Vorgang einer eingehenden Besprechung.

Durch die letztere werden wir übrigens auf einige ältere Zusammenstellungen über Venensklerose und -Ossification (Hodgson, Krankh. der Arterien und Venen, deutsch von Koberwein. 1817. — Phöbus, De concrementis venarum osseis et calculosis. Pro venia docendi. Berol. 1832. — Puchelt, Venensystem. II. 1844) hingewiesen und können daraus ausserdem ersehen, dass sich alle einschlägigen Fälle klinisch übereinstimmend durch Milztumor, Ascites, Darmhämorrhagie äusserten. Virchow wollte bis dahin eigentliche Ossification von Venen nur in solchen der Extremitäten (V. cruralis) gesehen haben.

Bei genauer Umschau in der casuistischen Literatur gelang es mir, einige Fälle, die dem meinigen klinisch, sowie im makroskopisch-anatomischen und mikroskopischen Befunde gleichen oder sehr nahe stehen, aufzufinden. Dieselben seien im Folgenden kurz skizzirt:

1. Gintrac (Bull. acad. de Paris. 1842/43. VIII), Ossification; Oblitération de la veine-porte.

45jähriger kräftiger Mann. Lange Zeit Soldat. Litt 2 Jahre lang an Herzpalpitationen und Athembeschwerden. Ascites, Oedeme. Tod.

Obduction: Oberhalb der Vereinigung der Venae lienalis und mesenterica sup. ein Thrombus; in der Gefässwand knochenähnliche Einlagerungen zwischen Intima und Media, 1—2 mm dick auf eine Strecke von 1—2 cm Länge. Milz vergrössert. Herz hypertrophisch dilatirt.

2. Raikem (Mém. de l'acad. royale de Médec. de Belgique. 1848. I.

57 Jahre alter Mann. Hatte als Soldat 18 Monate lang Intermittens, seitdem Oedeme, Ascites, herabgesetzte Diurese, profuse Diarrhöen.

Obduction: 30 Liter Ascites. Im Pfortaderstamm entzündliche Veränderungen und Obliteration: Intima mit zahlreichen, harten, knochenähnlichen, über die Oberfläche sich vorwölbenden Plättchen incrustirt.

3. Foisson (Gazette des hôp. Paris 1842. 2), Observation d'ossification de la veine-porte.

Mann von 51 Jahren. Ueberstand Intermittens. Schnell anwachsende Ascites, innerhalb eines Halbjahres 19 mal (je 15—18 Liter) punctirt. Gegen das Ende starke Diarrhöen.

Obduction: Die in die Leber mündenden Pfortaderzweige in mehr oder weniger harten und dicken Platten in ausgedehntem Maasse verknöchert, „ähnlich den im Alter veränderten Arterien".

4. Virchow (Würzburger Verhandlungen. VII. 1857. S. 21), Ein Fall von Varix anastomoticus u. s. w. bei partieller Verstopfung und Verknöcherung der Pfortader u. s. w.

Präparat, in Spiritus gehärtet, von einem 66jährigen Mann. Intra vitam Leberhypertrophie (Sarcom) diagnosticirt; während eines Jahres zunehmender Icterus; Eintritt von Ascites und Oedemen.

Section: Allgemeiner Hydrops. Leber klein, grün. Ductus choledochus durch Gallensteine verlegt, Gallengänge stark dilatirt. Pfortaderstamm am Leberende durch einen kalkigen Pfropf von Fingerdicke verstopft. Rückwärts bis zur Milz ungleichmässige Erweiterungen der Gefässe. Milzgefässe vom Hilus einwärts mit knorplig-kalkigen Platten incrustirt. Milz 24 : 14 : 6, Kapsel verdickt, adhärent an die Umgebung. — Anastomosirender Varix zwischen V. lienalis und V. azygos.

Die Verkalkungen erscheinen mikroskopisch als osteoïde Einlagerung in die Intima. Starre Verkalkung der Muskelschichten. Deutliche Thrombosen nicht nachweisbar.

Ausser dem schon genannten Hinweis enthält diese Veröffentlichung eine unter weiteren, im Excerpt übergangenen Gesichtspunkten erfolgte Zusammenstellung von 14 Fällen, worunter sich ausser unserem Citate 1 noch einige analoge ältere Fälle (a. a. O. No. 8, 10, 12, sowie die V. cava betreffend 13 und 14) vorfinden.

5. Andrew Clark (Transact. of the Pathol. Society of London. XVIII. 1866/67).

Plötzliche Ohnmacht und Hämatemesis bei einem 57jährigen Officier. Unstillbare Repetitionen, schneller Tod.

Obduction: Verwachsungen der anämischen Leber mit der Umgebung. Milz auf's 3fache vergrössert. Nicht weit von der Porta in der Pfortader eine die ganze Circumferenz einnehmende, knöchern-kalkige Einlagerung (bis in die Media sich erstreckend). Das $1\frac{1}{2}$" lange starre Rohr von einem Thrombus erfüllt, leberwärts von diesem das Gefäss zu einem Strang verengt.

6. Balfour und Stewart (Edinb. Med. Journal. Jan. 1869).

20jähriger Mann; von plötzlichem Magenschmerz und Blutbrechen befallen. Folgend Oedeme und Ascites. Häufige Punction. Tod.

Obduction: Milztumor mit verdickter Kapsel. Leber atrophisch; Aneurysma der Milzvene. Pfortader durch Gerinnsel verschlossen. Ihre Wandungen (Intima) an einigen Stellen atheromatös und verkalkt, desgleichen die Milzvene.

7. Durand-Fardel (Bull. de la soc. anatom. de Paris. LVIII. 1883).

Frau von 45 Jahren. Jahre lang bestehender Milztumor nach öfteren Anfällen von Intermittens. Später Anschwellung des Leibes. — Aufnahme

in kachektischem Zustande, collabirt nach Abgang von 2 Liter Blut per anum. Oedeme, bedeutender Ascites. Punction von 8 Litern. Darauf Diarrhöen. Nach 10 Tagen Tod.

Obduction: Entleerung weiterer Flüssigkeit. Blaurothe Milz von 28 : 15. — Die Vena lienalis von ihren Wurzeln bis zur Einmündung verhärtet, erweitert, mit Fibringerinnsel erfüllt. Pfortaderzweige am Leberhilus ebenfalls thrombirt, hier Einlagerung von Kalkplatten in die Venenwand. „Le tronc-port rappelle exactement une aorte athéromateuse."

Ueber die Ursache der Affection lassen sich nur Vermuthungen aufstellen. Klimatische und infectiöse Einflüsse spielen zweiffellos eine Rolle, wie letztere dies bei Gefässläsionen überhaupt thun, was die kurzen Notizen über Lebensthätigkeit, überstandene Intermittenten u. s. w. in den obigen Fällen bestätigen würden. Das Alter an und für sich scheint geringere Bedeutung zu haben, als bei der Arteriosklerose, mit welch letzterer die Erkrankung im Uebrigen wenig vergesellschaftet ist. Ob die Thrombose, die in nur der Hälfte der Fälle die Verkalkung begleitete, als ursächliche oder als Folgeerscheinung angesprochen werden muss, bleibt im Allgemeinen unentschieden; beide können jedenfalls unabhängig von einander einer gemeinsamen Aetiologie zugeschrieben werden.

In unserem Falle ist die Möglichkeit, die Thrombose als primär und ursächlich anzuschuldigen, willkommen, da uns ein unzweideutiges, Stauung verursachendes Moment sonst fehlt. Eine allmähliche Thrombirung der bewussten Stelle würde den Fall harmonirend machen mit den von Virchow a. a. O. aufgestellten Schlüssen, dass, während constanter Druck die Gefässwand verdünne und die Gefässe erweitere, variable Steigerung des Seitendrucks eher hyperplastische Verdickung der Wände hervorrufe. Auch die ebendort hervorgehobene Fortsetzung jenes, durch den schwankenden, höheren Druck gesetzten, entzündlichen Reizes auf die nächste Umgebung findet sich — der Stauung als solcher ihren Antheil unbenommen — in der Perisplenitis und chronisch-subacuten Splenitis unseres Falles.

Das Auftreten von Hämatemese, Oedemen, Ascites, Diarrhöen ist leicht verständlich.

Die Erkrankung und deren anatomischer Befund stehen wohl als seltene Beobachtung da.

II. Ausgebreitete Melanosarcomatose als Metastase eines Tumors der Opticusscheide.

Exstirpation des linken Bulbus nach Entzündung des ganzen Auges mit rapidem Verlust des Sehvermögens, Resection eines Stückes vom Nerv. opticus. 8 Monate später Schmerzen in der rechten Seite. Nach weiterem Vierteljahr starke Lebervergrösserung, multiple Hauttumoren. Ausserordentliche Zunahme derselben an Zahl und Grösse, Auftreten von Erkrankung der verschiedensten Organe; unter Stauungserscheinungen Tod 13 Monate post operationem. Ein Recidiv am Stumpfe war nachzuweisen.

Section des enucleirten Auges: Entzündliche, bezw. degenerative Veränderung aller Theile des Auges. Totale Netzhautablösung durch Tumoren in der Aderhaut, welche die untere Hälfte des Bulbus einnehmen, an einer Stelle die Sclera durchbrochen und sich in das retrobulbäre Gewebe ausgedehnt haben, auch in den oberen Theil des Bulbus übergehen [1]). Mikroskopisch-anatomisch: Melanosarcome.

Section der Leiche: Oedem der unteren Extremitäten. Die Haut des Rumpfes zeigt vorn und hinten eine grosse Zahl bläulich durchschimmernder Knoten bis zu Wallnussgrösse, welche theils im Unterhautgewebe, so dass die Haut darüber verdünnt und verschieblich ist, zum Theil, aber seltener und in flacheren kleineren Knötchen, in der Cutis selbst sitzen. Aehnliche Tumoren an Schultern und Hals, Lendengegend und angrenzenden Partien des Oberarms und Oberschenkels. In der Umgebung der Knoten ausgedehnte Venen bläulich durchschimmernd und die Tumoren in baumähnlichen Figuren begleitend.

Unten im vorderen Mediastinum mehrere, auf der Aussenfläche des Herzens, an dessen Spitze vereinzelte, verschieden grosse, im Sulcus eine grosse Zahl kleinster Knötchen von weisser und schwarzer Farbe.

Lungen ödematös. Am Hilus der rechten Lunge und auf der Oberfläche derselben im subpleuralen Gewebe 3 Knoten. Mehrere grössere im Halszellgewebe; in der Oesophagusschleimhaut kleine weisse Knoten. Tractionsdivertikel des Oesophagus unterhalb der Trachea. In beiden Schilddrüsenlappen weisse bis kohlschwarze Tumoren bis zu Kirschengrösse.

Milz ziemlich klein, enthält keine Tumoren. Die Därme sind hinter einer bis 7 cm über die Symphyse herabreichenden Riesenleber zusammengepresst. Das Mesenterium und die Appendices epiploicae des Dickdarm tragen ausserordentlich zahlreiche Tumoren.

Der mediale Abschnitt der linken Nebenniere bis auf einen kleinen centralen Rest durch einen Tumor zerstört. Daneben, sowie in der rechten

[1]) Herr Dr. Ransohoff war so liebenswürdig, mir über Erkrankung, Operation und Section des Auges eingehende, hier mit Dank quittirte Mittheilung zu machen.

Nebenniere, kleinere Knötchen. Im superitonäalen Gewebe und an der Rückseite der linken, sowie im Parenchym, dicht unter der Oberfläche, der rechten Niere zahlreichere kleinere Tumoren der genannten Art.

Das Gewicht der Leber ist 6050 g, die Breite 36 cm, Höhe rechts 32, links 30, Dicke im Maximum 13 cm. Gallenwege durchgängig, Gallenblase leer, auf ihrer Schleimhaut 4, etwas gestielte Knötchen.

In der Leber ausserordentlich zahlreiche, stecknadelkopf- bis faustgrosse Knoten von der verschiedenartigsten Consistenz und Farbe. In einigen Pfortaderästen central erweichte Thromben. Lebervenenwandungen hie und da durch Tumoren vorgetrieben. Das Lebergewebe zeigt sehr grosse Läppchen.

Knoten der verschiedenen beschriebenen Arten finden sich weiterhin in der Uterusmusculatur, im Gewebe des hinteren Douglas'schen Raumes, im Retroperitonäalgewebe, im hinteren Mediastinum und im subserösen Gewebe der Costalpleura, ferner im Duodenum und Jejunum, sich nach abwärts im Darm allmählich verlierend.

Aortenintima zart.

Der linke Opticus ist bedeutend schmäler als der rechte, weisser gefärbt. Im linken Schläfenlappen ein Knötchen. Am linken Scheitelbein des Schädeldaches ein sich vorwölbender Tumor. Durch die Diploe schimmern kleinere Knoten. Am vorderen Rande des Orbitaldachs (Stirnbein) mehrere Knötchen und ein fungöser, weisslicher Tumor. Linker Bulbus fehlt, im Stumpf weisse und dunklere Tumormassen. An verschiedenen Partien der Skeletknochen Tumoren nachzuweisen.

Die mikroskopische Untersuchung verschiedenartiger Tumorstücke ergab durchgehends kleinzellige Rundzellensarcome, je nach dem Organsitz gleichförmiger oder mehr oder weniger alveolär gebaut, mit grösserer oder geringerer, im Allgemeinen aber sehr zurücktretender Bindegewebsentwickelung. Die gefärbten Tumoren wiesen mikroskopisch körniges, unregelmässig vertheiltes Pigment, von der Farbe des Blutextravasats bis zu ganz schwarzer wechselnd, auf. Eine chemische Untersuchung des Pigments wurde als belanglos unterlassen.

Ebenso halte ich die Bedeutung des Falles für nicht genügend, um mich in eine Kritik desselben und auf die Literatur zu verbreiten, und gebe denselben nur als einen casuistisch werthvollen Beitrag.

III. Uterus bilocularis bicornis, Vagina septa. Aplasie der linken Niere.

Frau von 33 Jahren. Starb an acuter Anämie in Folge unstillbarer Blutungen aus einem colossalen (recidivirten) Magengeschwür. War früher wegen linker Wanderniere behandelt worden. Regelmässig menstruirt. Geburt eines gesunden Kindes. Urinsecretion normal.

Bei der Section findet sich der handtellergrosse Geschwürsgrund unmittelbar unter der Cardia nach hinten gelegen, in derbes schwieliges Narbengewebe verwandelt. Mit demselben sind Pankreas und Peritonäaltheile verwachsen. Die linke Nebenniere von normaler Grösse, an ihrem Platze. Dagegen findet sich keine linke Niere, keine Rudimente, keine Bindegewebsverdickungen, keine Narben, bei sorgfältigster Untersuchung der ganzen Bauchhöhle. (Leider wurde keine mikroskopische Prüfung der Gewebe und des Geschwürsnarben-Complexes vorgenommen.) Von der auffallend dünnen Bauchaorta verlaufen nicht näher verfolgte Aestchen im kleinen Becken. Der Abgang einer Arteria renalis sinistra lässt sich nicht nachweisen. In der Gegend des linken Ureters verläuft ein, streckenweit mit engem Lumen versehener Strang, etwa 12 cm lang, der sich nach oben und nach unten hinter der Blase im Bindegewebe verliert. In der Blase, die etwas nach rechts verzogen erscheint, findet sich kein Ureterenwulst, noch Andeutung eines der rechten, normal gebildeten Seite entsprechenden Lumens. Der rechte Ureter ist weit (äusserlich 7—8 mm breit, Nierenbecken geräumig, nicht eben erweitert); die rechte Niere von normaler Gestalt und Lage, auffällig gross (7:12 cm, Bau normal); Nebenniere auch hier normal.

Am Uterus fällt auf den ersten Blick eine Missbildung in's Auge: eine Zertheilung in zwei Hörner, deren rechtes 5 cm lang, 3 cm breit ist, das linke 3,5 : 2,5. In der Vagina findet sich eine derbe, bis zur Rima reichende und dort in eine labienartige, 2 cm hohe Falte auslaufende Scheidewand. Der Finger gelangt rechts in eine daumenweite Vagina, fühlt einen Muttermund und kurze Portio, links geräth derselbe in einen Anfangs gleich weiten, in halber Länge jedoch sich zu einem fistulösen Gang verengenden Kanal. Für die Sonde ist der letztere bis in die vom linken Horn abgehende Tube durchgängig.

Rechts und links ein über wallnussgrosses Ovarium, vollkommen normal entwickelt, desgleichen die Tuben normal.

Herausnahme mit dem Beckenfettgewebe, Entfernung des Mastdarms, Eröffnung der Blase von der Urethra aus, Einlegen des Ganzen in 10procentiges Formol.

Section des Präparates: Die rechte Vagina stellt eine etwas unter normweite Scheide von 7,5 cm Länge dar, endigt im abgeflachten, vorderen und hinteren Scheidengewölbe und an einer etwa 1,5 cm breiten, knapp ½ cm langen Portio mit querem, kurzem Muttermund. Letzterem folgt ein mit zähem Secret gefüllter, 2,5 cm langer Cervicalkanal, knapp über diesem biegt das grössere Corpus ab, das bis auf das Fehlen einer linken Tubenecke und -öffnung durchaus normal erscheint. — Die linke Scheide gleicht in ihren vorderen 3,5 cm Länge der rechten. Weiterhin bildet sie einen stricturähnlichen Kanal mit callöser Umgebung, 4 cm weit. Dem rechten Muttermund entspricht eine Einziehung und eine Andeutung von Muttermundslippen und einer Portio von etwa 1 mm Länge. Cervicalkanal parallel dem rechten, von gleicher Länge. Linker Uterus durchgängig 3 cm lang.

Das Septum erstreckt sich demgemäss von der Vulva bis über den

inneren Muttermund hinaus; von da beginnt die vollkommene Verdoppelung, dergestalt dass die beiden Corpora mit je einer Tube in nahezu geradem Winkel nach rechts und links abgehen. In beiden ist im Uebrigen die Schleimhaut gut entwickelt.

Die Missbildung ist in ihrem Gesammtbild interessant, aber nichts Neues. Auf das öftere Zusammentreffen von Doppelbildungen in Uterus und Scheide mit dem Mangel einer Niere macht Rokitansky in seinem Lehrbuch besonders aufmerksam. Auch wird das Vorwiegen der linken Seite bei Nierenmangel von Autoren betont. Auf die Literatur einzugehen ist überflüssig; ich möchte nur auf zwei von Tangl im 118. Bande dieses Archivs bekannt gemachte Fälle von „Uterus bicornis unicollis" mit äusserster Atrophie der linken Niere hingewiesen haben.

Ob es sich im vorliegenden Falle um ein Fehlen der Niere im strictesten Sinne handelt, kann ich Angesichts der unterlassenen mikroskopischen Durchforschung aller Gewebe nicht entscheiden.

Seine entwickelungsgeschichtliche Erklärung findet der Fall folgendermaassen:

Bekanntlich entwickelt sich der Ureter aus dem untersten Theil des Wolff'schen Ganges in Form einer Ausstülpung dessen hinterer Wand, dem Kupffer'schen Nierengang. Nach oben liefert dieser, dem secretorischen Theile entgegenwachsend, später den Ausführungsapparat, Nierenkelche, -becken, nach unten schnürt er sich vom Wolff'schen Gange ab, um mit selbständiger Oeffnung in den Sinus urogenitalis einzumünden. Diese Abschnürung und Bildung einer neuen Oeffnung geschieht zu derselben Zeit, als die Verschmelzung der Müller'schen Gänge mit Schwund der Scheidewände. Beiläufig bemerkt, befindet sich der sich abschnürende Uretertheil in unmittelbarer Nähe der Müller'schen Gänge.

Irgend ein hemmendes Agens hat danach die Bildung der linken bleibenden Niere und des Ableitungsapparates, gleichzeitig die Abschnürung des Kupffer'schen Ganges, bezw. seine Einsenkung in den Sinus urog. mit der Verschmelzung der Müller'schen Gänge, bezw. dem Zugrundegehen der Scheidewand gestört und endgültig aufgehalten.

Der restirende linke Genitalapparat ist auch etwas in der vollkommenen Entfaltung zurückgeblieben. Die auf ganz selbst-

ständigem Wege entstehenden Keimdrüsen waren hinsichtlich Entwickelung und stattgehabter Function auf beiden Seiten völlig gleich und normal.

XXIV.

Besprechung.

Hugo Hieronymus Hirsch, Die mechanische Bedeutung der Schienbeinform. Mit besonderer Berücksichtigung der Platyknemie. Ein Beitrag zur Begründung des Gesetzes der functionellen Knochengestalt. Mit einem Vorwort von Prof. Dr. Rudolf Virchow. 8. Berlin, bei Julius Springer. 129 S. Mit 3 Tafeln und 24 Textfiguren.

Der Gedankengang des Verf.'s ist vielleicht am einfachsten durch Erörterung eines Anhangs (S. 122—125) zu erläutern, der eine Erklärung der spitzen Atrophie der Knochenstümpfe amputirter Gliedmaassen durch das Gesetz der functionellen Knochengestalt versucht. Jeder Chirurg macht die unliebsame Erfahrung, dass die frei herabhängenden Amputationsstümpfe, z. B. des Oberarms oder Unterschenkels, mit der Zeit atrophisch werden und zugespitzt endigen, wenn sie im Anfange auch noch so schön cylindrisch gewesen waren. Natürlicherweise ist das sehr lästig für den Amputirten, wie für den Arzt, denn auf den spitzen Stumpf, der fortwährend seine Gestalt geändert hat, wollen die künstlichen Glieder nur mangelhaft passen. Wie bekannt, hat man in verschiedener Weise versucht, diesem Uebelstande abzuhelfen, worauf hier nicht weiter eingegangen werden kann.

Die ältere Chirurgie pflegte die lästige Erscheinung aus dem sog. Muskeltonus zu erklären. Nicht nur das untere Ende des amputirten Röhrenknochens wird spitz, sondern die Weichtheile alle nehmen in mehr oder weniger ausgeprägter Weise eine analoge, distalwärts vom Rumpfe weg zugespitzte Gestalt an. Die amputirten Muskeln haben ihre Insertionen zunächst verloren, aber sie erhalten eine neue gemeinschaftliche in der Narbe der Amputationswunde. Anfangs verlaufen sie daher gebogen, folgen von oben her dem Cylindermantel des Amputationsstumpfes und biegen sich nach dessen Axe zur Narbe hin. Mehr und mehr strebt ein solcher Muskel vermöge seines vitalen Tonus, nicht etwa nur zufolge seiner im physikalischen Sinne geringen, d. h. leicht zu überwindenden Elasticität, der geraden Linie zu. Natürlich wird dabei ein Druck auf die Blutgefässe am freien Ende des Stumpfes ausgeübt. Bei einer Eidechse wächst der amputirte Schwanz nach, beim Menschen spriesst — leider — aus dem Ende des Oberschenkelstumpfes

kein neuer Unterschenkel hervor, obgleich im Anfange der Stumpf so viel Blut erhält, wie früher das ganze Bein, da ja der Querschnitt der A. femoralis sich nicht ändert. Der permanente Muskeldruck zusammen mit der Narbencontraction macht die Blutgefässe leerer, daher atrophiren die von den Gefässen des Periosts ernährten Knochen, ferner die Haut und das Fettgewebe mit Ausnahme des elastischen Gewebes und schliesslich die Muskeln selbst.

Bei dieser Theorie kommt sehr wenig darauf an, welchen Begriff man mit dem Ausdruck „Muskeltonus" verbinden will. Früher galt als Ursache desselben eine dauernde Anregung der Muskelfasern zur Contraction, die von den nervösen Centralorganen ausgehen und so lange dauern sollte, als die Leitung in den motorischen Nerven bis zur Muskelfaser ununterbrochen bestand. Heute weiss man, dass ein solcher directer Einfluss der Centralorgane nicht existirt. Vielmehr handelt es sich um eine reflectorische, von den sensiblen Nerven der Extremität vermittelte Erregung. Dies zeigt ein bekannter Versuch am decapitirten Frosch. Hängt man letzteren senkrecht auf, so bilden unten die herabhängenden Beine ein Trapez: die Kniee sind in einem stumpfen, medianwärts offenen Winkel gebogen. Durchschneidet man nun an einer Seite die Nervenstämme des Plexus lumbosacralis, so hängt das betreffende Bein fast senkrecht herab, während das andere im Knie gebogen verharrt, so lange die sensiblen Nerven der Extremität leistungsfähig bleiben. Die permanenten Reize der Atmosphäre, der Austrocknung der Haut u. s. w., sind es also, welche die reflectorische, früher Tonus genannte Erregung im Gange halten.

Der Verfasser beschränkt sich nun darauf, die resultirende Form des Knochenstumpfes, ohne Rücksicht auf die Weichtheile, zu erklären. Dazu genügen ihm die bekannten Gesetze der Mechanik. Der hängende Knochenstumpf wird nicht mehr durch Körpergewicht und Muskelspannungen auf Strebefestigkeit, Biegungsfestigkeit u. s. w. beansprucht. Jedoch fehlt keineswegs jede Art von Beanspruchung: an den einzelnen Querschnitten des Knochenstumpfes zieht das Gewicht des distalen Stumpftheiles. Der Knochenstumpf erfährt also eine Zugbeanspruchung, welche im Ganzen quantitativ erheblich geringer ist, als die frühere Beanspruchung, welche zugleich dadurch noch besonders gekennzeichnet ist, dass sie für die einzelnen Querschnitte distalwärts noch immer kleiner wird, um am distalen Ende so zu sagen gleich Null zu werden.

Nun sind hier die erforderlichen „Grundbegriffe aus der Festigkeitslehre" darzulegen, eine ebenso leichte Aufgabe, wie sie in diesem Falle die Analyse der Beanspruchung vorstellt.

Die Zugfestigkeit eines Körpers in einem bestimmten Querschnitt ist proportional der Grösse des letzteren. Ein in allen seinen Querschnitten gleichmässig auf Zug beanspruchter Körper muss, im Interesse der günstigsten Materialverwendung, überall den gleichen Querschnitt besitzen.

Erfährt dagegen ein Körper nach dem einen Ende zu eine stetig kleiner werdende Zugbeanspruchung, so liegt dann die günstigste Materialverwendung

ver, wenn auch die Querschnitte des Körpers in der gleichen Richtung entsprechend kleiner werden. Verjüngt sich solcherweise die Form des Körpers nach der betreffenden Richtung, so wird bei erfolgender Zugbeanspruchung das Material wieder in allen Querschnitten gleich stark ausgenutzt, man hat einen Körper von gleicher Zugfestigkeit vor sich.

Demnach muss ein herabhängender Knochenstumpf, wenn der lebendige Knochen die Eigenschaft besitzt, sich seiner Function in der vollkommensten Weise anzupassen, einmal im Ganzen atrophisch werden, da seine Beanspruchung im Ganzen sehr erheblich kleiner geworden ist, dann aber auch noch gegen das Ende zu immer stärker atrophisch, also spitz werden, da die verbliebene Zugbeanspruchung nach dorthin immer kleiner wird.

Die fragliche Erscheinung bedeutet also keineswegs einen pathologischen Zustand in dem Sinne, wie ihn ein entzündlich oder geschwulstartig veränderter Knochen darbietet; sie bedeutet vielmehr die physiologische Reaction des Knochengewebes auf die pathologische Veränderung seiner Function. Denn die spitze Atrophie der Knochenstümpfe amputirter Gliedmaassen ist im Sinne des Gesetzes der functionellen Knochengestalt dahin zu erklären, dass solcherweise ein hängend getragener Knochenstumpf die Eigenschaften eines Körpers von gleicher Zugfestigkeit erhält.

Diese hier als Beispiel ausgewählte Deduction des Verfassers ist einfach, klar und überzeugend, sie entspricht den Grundsätzen der Mechanik und muss richtig sein, wenn die Voraussetzungen sämmtlich zutreffen. Ebenso verhält es sich, wie gleich hier bemerkt werden mag, mit den übrigen Untersuchungsresultaten, die, anstatt eines möglichst wenig complicirten, gleichsam experimentellen, pathologischen Falles, eben des ursprünglich cylindrischen, nur einen Röhrenknochen enthaltenden Amputationsstumpfes, sich auf die schwierigeren Verhältnisse der normalen Tibia beziehen.

Unter den gegebenen Voraussetzungen befindet sich das Gesetz der functionellen Anpassung des Knochens an seine Function, worin dann die günstigste, d. h. sorgsamste Materialverwendung mit enthalten ist. Hierbei kann von einem „Gesetz“ nur dann die Rede sein, wenn die gesammte Knochengestalt eine functionelle Bedeutung besitzt, wenn ausschliesslich die functionellen mechanischen Einflüsse die Gestaltung der Knochen bestimmen. Man kann nun diese Formen als rein functionell betrachten, ohne die Bedeutung der Vererbung zu verkennen. Letztere bestimmt gleichsam in groben Zügen die Umrisse des Skelets, indem sie die Bahnen der Beanspruchung, welcher sich die Knochen in ihrer Form anpassen, von vornherein im Wesentlichen festlegt. Von der individuellen Lebensweise hängen dann die speciellen Eigenthümlichkeiten der Beanspruchung der einzelnen Knochen ab und durch Anpassung hieran entstehen die feineren Eigenthümlichkeiten der Knochenformen. Sonach bedingen Vererbungs- und Anpassungsvorgänge zusammen die functionelle Gestalt der Knochen.

Wie Virchow in seinem Vorwort zu der Schrift des Verfassers bereits hervorgehoben hat, scheidet letzterer die mechanischen Einflüsse, welche auf die Knochen einwirken, in functionelle und nicht functionelle. Zu den

ersteren sind zu zählen: die an den Gelenkflächen angreifenden Druckkräfte und die von den Ansatzpunkten der Muskeln und Bänder aus einwirkenden Zugkräfte; beide verändern die Gestalt der Knochen. Nicht aber thun dies die nicht functionellen Einflüsse, z. B. der Druck dem Knochen anliegender Weichtheile. Daher graben sich nicht etwa die Sehnen ihre Sulci in die Knochen, sondern es entstehen solche Furchen durch ein seitliches Hervortreten von Knochenmaterial aus dem Grundumriss des Querschnittes heraus, in Folge dort angreifender Zugkräfte.

Ref. sieht nicht ein, wozu es nöthig ist, hier auf Zugkräfte zu recurriren. Die Sehne oder das Blutgefäss ist doch entwickelungsgeschichtlich früher da, als der Knochen; erstere werden ganz (Canalis caroticus) oder halb (Canalis infraorbitalis, Canalis musculi tensoris tympani) vom Knochen umwachsen; hat letzteres nur in geringem Maasse erst angefangen, so haben wir eine Rinne oder einen Sulcus. Es dürfte dem Anatomen, bezw. Physiologen sehr schwer fallen, Zugkräfte nachzuweisen, welche einander, sowie den Rändern der Rinne parallel, und zugleich senkrecht auf letztere wirkend, diese Ränder gleichsam hervorwölben.

Entsprechend der obigen Erklärungsweise leitet der Verfasser die Entstehung der Sesambeine davon her, dass die Sehnen an den betreffenden Stellen zugleich einen starken Druck gegen die knöcherne Unterlage auszuhalten haben. Es ist nehmlich die Zugfestigkeit der Sehnen und Bänder zwar beträchtlich, nicht aber ihre Druckfestigkeit.

Man kann hiergegen nicht wohl einwenden, dass die vom Verfasser angezogenen Beispiele von Sesambeinen, z. B. des Os pisiforme, der Knorpel in der Sehne des M. peronaeus longus, eine sehr verschiedene Bedeutung haben, insofern sie nicht ohne Grund als Rudimente eines 6. Strahles (Fingers u. s. w.) betrachtet zu werden pflegen. Denn sie könnten vererbte, entwickelungsgeschichtliche Reste darstellen und doch eine mechanische Bedeutung bewahrt oder erst erlangt haben.

Wie dem sei, jedenfalls hat der Verfasser bei aller Sorgfalt seiner Unterscheidung der Wirkungen einerseits von starkem, andererseits von schwachem Drucke auf die Knochen, wie es scheint, nicht ausreichend die Differenzen zwischen permanentem und intermittirendem Drucke berücksichtigt. Die alte Chirurgie lehrte, dass ersterer Atrophien, letzterer Hyperplasien bedinge, und citirte als Beispiel Aneurysmen der Aorta einerseits und Hühneraugen andererseits. Denn kleine, kurzdauernde Relaxationen, wie sie die Pulsschwankungen bedingen, können den permanenten Druck, in diesem Falle auf die Wirbelkörper, nicht zu einem intermittirenden machen. Schon weil die Zellen der Gewebe so schnell nicht reagiren.

An dem sehr genau untersuchten Beispiele der Tibia zeigt nun der Verfasser in exacter Weise die Durchführbarkeit seiner oben angedeuteten Principien. Zahlreiche experimentelle Messungen der mechanischen Eigenschaften der Tibia, ihrer Biegungsfestigkeit in verschiedenen Richtungen und Analysen ihrer Querschnitte werden mitgetheilt. Als Resultat ergiebt sich, dass die Biegung medianwärts (der Verfasser schreibt medialwärts),

leichter erfolgt, als lateralwärts. Auch die individuellen Verschiedenheiten der Schienbeinform, sowie die von Neugebornen bis zum 2. oder 3. Lebensjahre werden erörtert und schliesslich ausführlich eine viel discutirte, eigenthümliche Gestaltung der Tibia.

Platyknemie nennt man bekanntlich jene Form der Tibia, wobei der Längenbreitenindex ihres Querschnittes weniger als etwa 70, z. B. nur 50 beträgt. Diese bei Negritos, Weddas auf Ceylon, aber auch bei Skeletten aus der jüngeren Steinzeit gefundene, merkwürdige Eigenthümlichkeit ist auf sehr verschiedene Weise zu erklären versucht worden. Broca hatte die Platyknemie für ein pithecoides Merkmal, eine Eigenthümlichkeit niederer Menschenrassen, gehalten. R. Virchow (1882) zeigte dagegen, dass sie auch bei höher stehenden Stämmen vorkommt und dass sie z. B. alttrojanischen Kinderskeletten fehlte, während die Tibien von Erwachsenen sie aufwiesen. Sie hat also nur den Werth einer individuell erworbenen Eigenschaft, die sich bei jeder Bevölkerung entwickelt, welche in einem gewissen starken und einseitigen Maasse ihre Unterschenkelmuskeln gebraucht.

Hirsch findet nun, dass die platyknemische Tibia nicht nur in sagittaler Richtung ausgedehnter, in transversaler schmaler, sondern auch, dass ihre compacte Substanz hinten und vorn verstärkt ist. Eine solche Form erscheint geeigneter für vermehrtes Gehen, Laufen und Springen, und je mehr die Beine hierzu benutzt werden, um so schmaler wird die Tibia werden. Daher schreibt der Verfasser hauptsächlich dem häufigen und andauernden Tanzen die Ausbildung der Platyknemie zu und erinnert an die gottesdienstlichen Tänze, wie sie die männlichen Weddas ausführen, während ihre Frauen keine platyknemischen Tibien aufzuweisen haben. Virchow hatte an Nomadenleben, Hirten oder Schnellläufer gedacht, Nehring an fleissiges Hocken, wobei die Unterschenkelmuskeln die Tibia seitlich zusammendrückten. Letzteres vertheidigte auch Manouvrier und schrieb besonders den Contractionen des M. tibialis posterior beim Bergsteigen, Tragen schwerer Lasten u. dergl. die Zusammendrückung der Tibia zu. Die beiden Sarasin wiederum halten die Platyknemie der Weddas für entschieden erblich und für ganz unabhängig von der Lebensweise. Virchow macht in seinem Vorwort nicht ohne Grund darauf aufmerksam, dass die Untersuchung mit der vom Verfasser gewählten Fragestellung erst zu beginnen habe und keineswegs abgeschlossen sei.

Es lässt sich nicht verkennen (Ref.), dass durch die ganze Darstellung ein verborgener rother Faden gleichsam sich hinzieht, die Frage nehmlich, ob erworbene Eigenschaften erblich sind. Unter dem Einfluss der Darwin'schen Theorie ist die Anatomie eine ontogenetische und phylogenetische Wissenschaft geworden und die physiologische Mechanik, z. B. die der Gelenke, etwas voreilig in den Hintergrund gedrängt. Hat doch Spalteholz in seinem anatomischen Atlas allerneuestens die Gelenkformen einfach weggelassen, unter Berufung darauf, dass sie deformirbar seien, sich erst durch die Bewegung bildeten und keinen Schluss auf die im Leben ausgeführten Bewegungen gestatteten. Gleichwohl zeigt ein Blick auf manche Gelenke

von Säugethieren (Ref.), dass hier die schönsten rechtsgewundenen und linksgewundenen Schrauben realisirt sind.

Jedenfalls haben alle Einsichtigen längst erkannt, dass die Descendenztheorie, wenn sie wirklich etwas erklären soll, mit der Vererbung erworbener Eigenschaften steht und fällt. Ueber letztere Annahme entscheidet ohne Weiteres die tägliche chirurgische Erfahrung: noch niemals hat ein Amputirter ein ebenso verstümmeltes Kind erzeugt. Es hätte des Experimentes von Weismann, der 10000 weissen Mäusen die Schwänze abschnitt, ohne eine Verkümmerung der Schwanzwirbel bei den letzten Generationen zu erzielen, schwerlich bedurft. Damit ist die Blutsverwandtschaft der Arten nicht bestritten; man bedarf keiner Wahrscheinlichkeitsrechnung, um einzusehen, dass man Millionen gegen Eins wetten könnte, die Fünfzahl der Kiemenbogen bei den Vertebraten beruhe nicht auf Zufall. Freilich wusste man das auch schon vor Darwin.

Die neue Richtung, die der Verfasser eingeschlagen hat, um mit Hülfe des physikalischen Experimentes und der Rechnung zu gesicherten Grundlagen über den Bau unseres Knochensystems zu gelangen, ist mit Freude zu begrüssen und ihr bester Erfolg für das Fortschreiten auf solcher Bahn zu wünschen.

W. Krause (Berlin).

XXV.

III. Internationaler Congress für Psychologie in München 4. bis 7. August 1896.

Die Eröffnung des Congresses findet statt Dienstag den 4. August 1896 Vormittags in der grossen Aula der kgl. Universität.

Zur Theilnahme an den Sitzungen des Congresses sind eingeladen Gelehrte und gebildete Personen, welche für die Förderung der Psychologie und für die Pflege persönlicher Beziehungen unter den Psychologen verschiedener Nationalitäten Interesse hegen.

Weibliche Mitglieder des Congresses geniessen dieselben Rechte, wie die männlichen.

Behufs Anmeldung von Vorträgen und für die Theilnahme an dem Congress beliebe man die auszugebenden Formulare auszufüllen und vor Beginn des Congresses einzusenden an das Secretariat (München, Bayern, Dr. Freih. v. Schrenck-Notzing, Max Josephstrasse 2, Parterre).

Für die Theilnahme an den Sitzungen des Congresses sind 15 Mark (in österr. Währung 9 Gulden) zu entrichten. Als Quittung erhält jedes Mitglied eine Theilnehmerkarte, welche berechtigt zum Zutritt zu den sämmtlichen Sitzungen des Congresses, zum unentgeltlichen Bezuge des Tageblattes (mit dem Mitgliederverzeichniss), sowie eines Exemplares des Congressberichtes. Endlich gilt die Karte als Legitimation bei den zu veranstaltenden Festlichkeiten und den hierbei für die Congresstheilnehmer stattfindenden Vergünstigungen.

Das Tageblatt, welches in 4 Nummern erscheint, dient zur Orientirung der Gäste. Dasselbe enthält Mittheilungen über den Wohnungsnachweis, das Programm der Vorträge und gesellige Veranstaltungen, das Verzeichniss der Mitglieder und eine Uebersicht über die Münchener Sehenswürdigkeiten.

Als Congresssprachen gelten deutsch, französisch, englisch und italienisch.

Der Congress erledigt seine Arbeiten in allgemeinen Sitzungen und Sectionssitzungen. Die Eintheilung der Sectionen richtet sich nach Maassgabe der angemeldeten Vorträge. Die Sitzungen finden statt in den Räumen der kgl. Universität.

Die Dauer der Vorträge in den Sectionssitzungen ist auf 20 Minuten bemessen. Mitglieder, welche an den Discussionen theilnehmen, sind im Interesse einer correcten Wiedergabe ihrer Aeusserungen gebeten, kurze Autoreferate während oder nach den Sitzungen einzureichen. Zu diesem Zweck stehen Formulare zur Verfügung.

An sämmtliche Gelehrte, welche für den Congress Vorträge anmelden, ergeht das Ansuchen, den kurzen schriftlichen Auszug mit einer Inhaltsangabe des Vortrages in der Länge von 1—2 Druckseiten vor Beginn des Congresses an das Secretariat einzusenden. Diese Auszüge werden nachgedruckt und bei Beginn des Vortrages unter den Hörern vertheilt, damit bei der Verschiedenheit der Congresssprachen das Verständniss für die Hörer erleichtert wird.

Ueber die einzelnen Theile des Arbeitsprogramms ertheilen Mitglieder des Localcomité's[1]) Auskunft. Ebenso wende man sich in Bezug auf Besichtigung der wissenschaftlichen Institute und eventuelle Demonstrationen in denselben an die betreffenden Fachgelehrten aus dem Localcomité.

[1]) Für das Arbeitsgebiet: Psychophysiologie Prof. Rüdinger, Prof. Graetz, Privatdocent Dr. Cremer; Psychologie des normalen Individuums Prof. Lipps, Privatdocent Dr. Cornelius, Dr. Weinmann; Psychopathologie Prof. Dr. Grashey, Dr. Freihr. v. Schrenck-Notzing, Herr Edmund Parish; vergleichende Psychologie Prof. Dr. Ranke, Dr. G. Hirth, Dr. Fogt.

1.

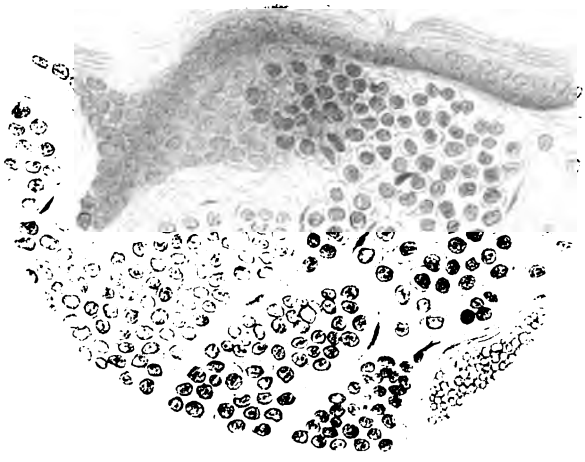

2.

1.

5.

9.



15.



2.5.




Virchow
Fig. 1

irchow's Archiv.

C.P.

3.

E. Kretz. del.



Date Due

Demco 293-5



3 2044 103 038 584